

# 症例 4 7か月 女児

主訴： 難治性皮膚炎 成長障害

現病歴：

- ・ 生後4か月～ 全身に皮疹出現、治療に抵抗性
- ・ 生後6か月 体重減少
- ・ 生後7か月 精査加療目的で入院

肝腫大と肝機能異常があり、腹部超音波検査が依頼された

既往歴：

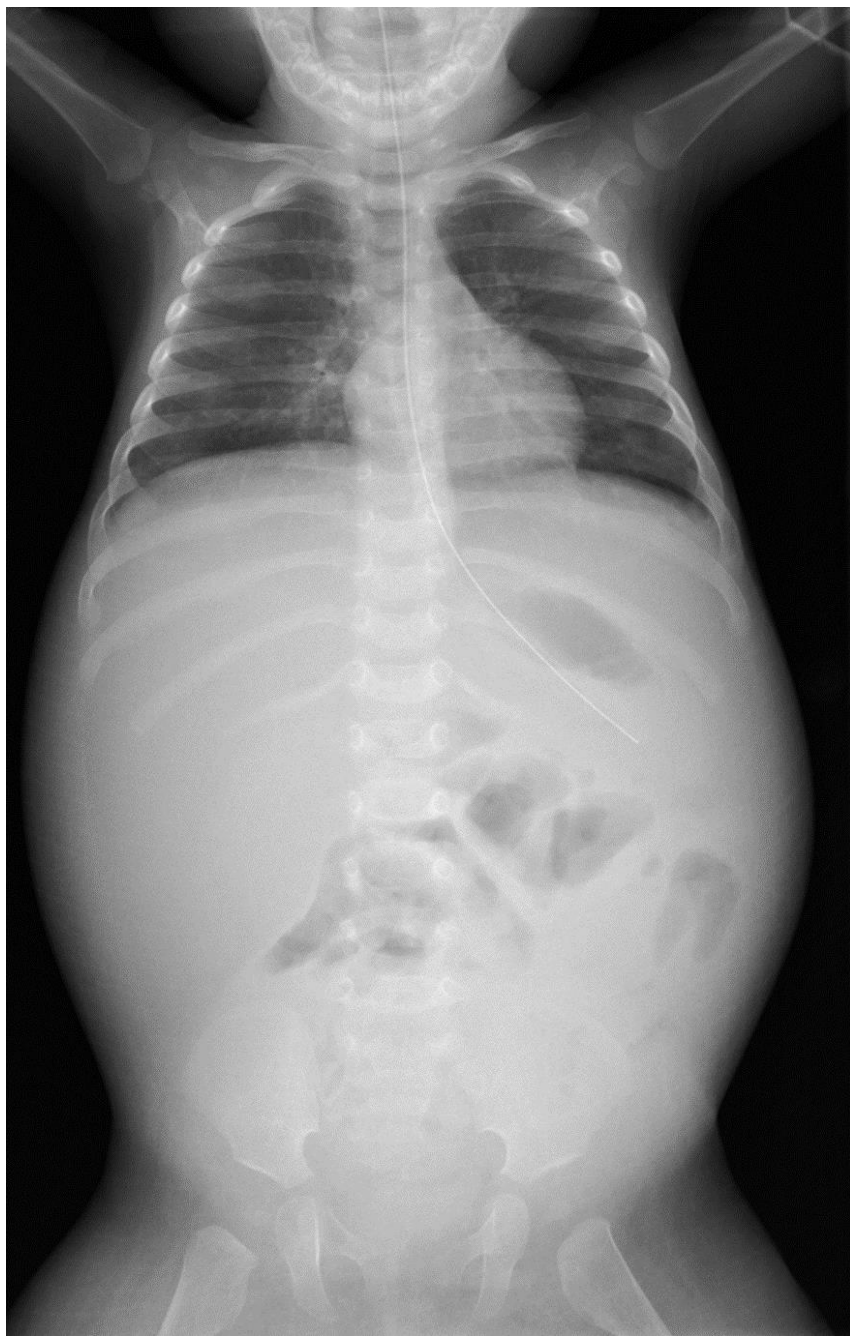- ・ 胎児エコーで腸管拡張を指摘
- ・ 在胎 38週2日、身長 49cm、体重 2710gで出生
- ・ 出生当日に腹部超音波検査と注腸造影検査を施行

# 入院時所見

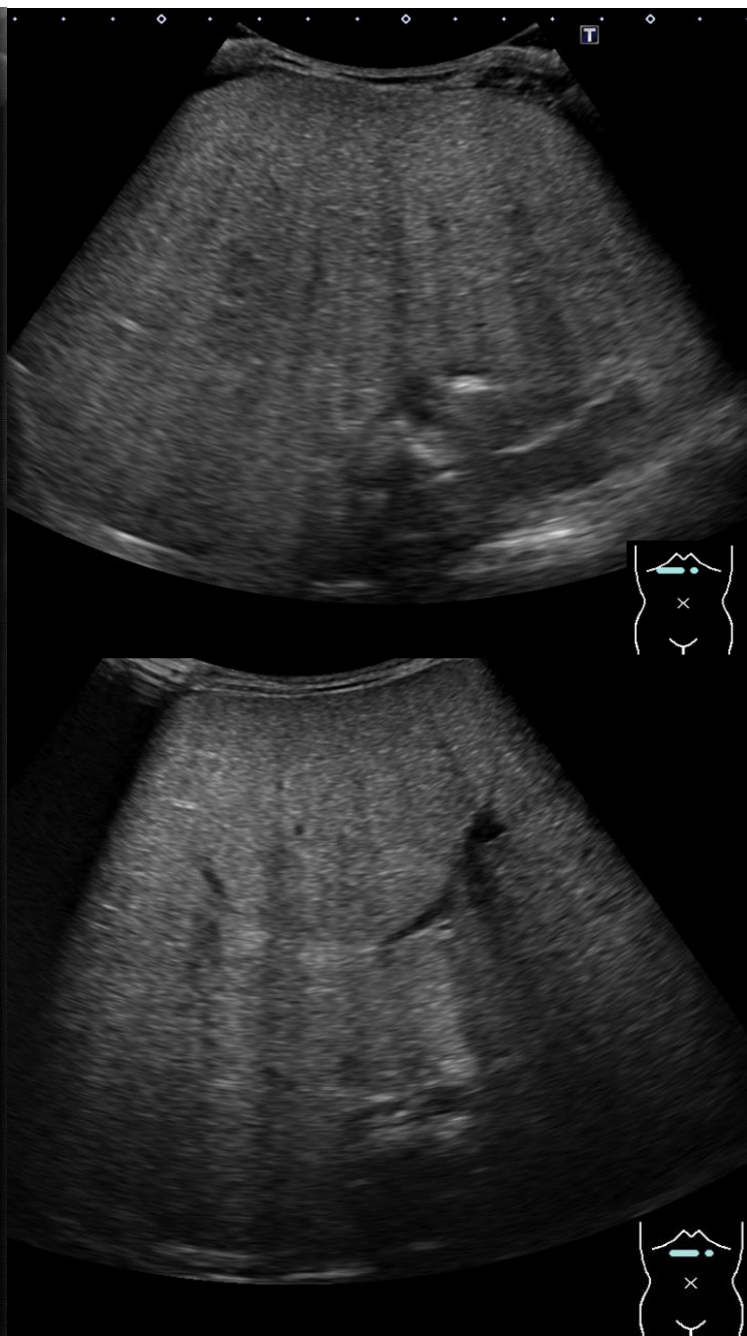
• 身長 59.0cm (-3.7SD)、体重 4750g (-4.3SD)

WBC	28900 / $\mu$ L	(5000-8500)	CRP	0.67 mg/dL	(-0.3)
RBC	366 $\times 10^4$ / $\mu$ L	(380-480)	BUN	3.7 mg/dL	(8.5-20)
Hb	10.8 g/dL	(12-16)	Cre	0.23 mg/dL	(0.36-1.06)
Plt	36 $\times 10^4$ / $\mu$ L	(13-40)	K	4.3 mEq/L	(3.6-5.5)
AST	146 IU/L	(8-38)	Cl	106 mEq/L	(98-108)
ALT	69 IU/L	(4-43)	Ca	9.7 mg/dL	(8.7-11)
LDH	378 IU/L	(106-211)	IP	3.7 mg/dL	(2.5-4.5)
ALP	741 IU/L	(130-350)	CK	55 IU/L	(32-187)
GGTP	57 IU/L	(12-48)	Zn	34 $\mu$ g/dL	(59-135)
T-Bil	1.2 mg/dL	(0.2-1.0)	Fe	81 $\mu$ g/dL	(65-157)
D-Bil	0.7 mg/dL	(0-0.2)	UIBC	<16 $\mu$ g/dL	(191-269)
TP	5.0 g/dL	(6.7-8.3)	アミラーゼ	22 IU/L	(37-125)
Alb	2.7 g/dL	(3.9-4.9)	グルコース	84 mg/dL	(70-110)

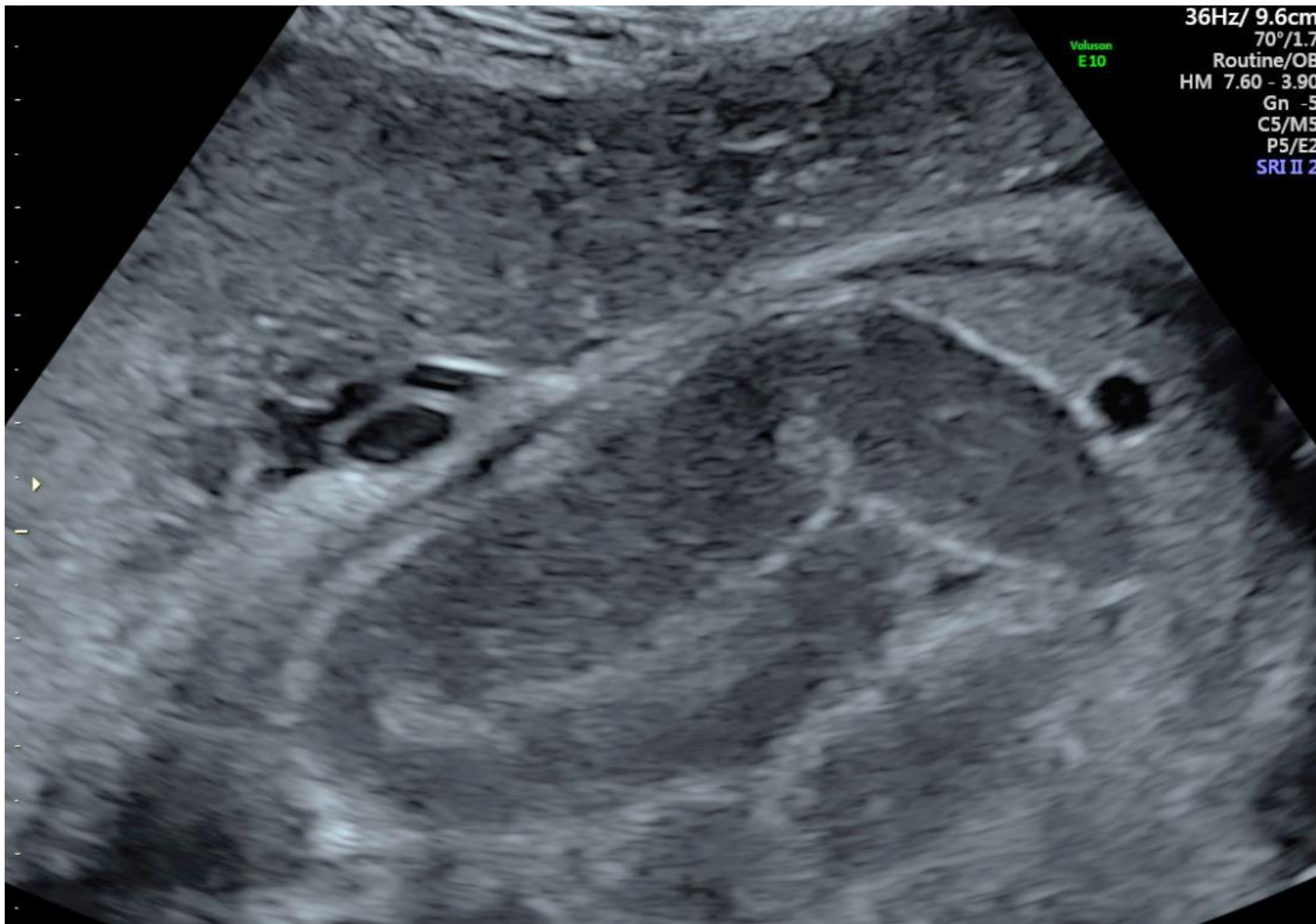
7か月（入院時） 胸腹部単純X線写真



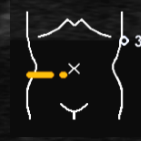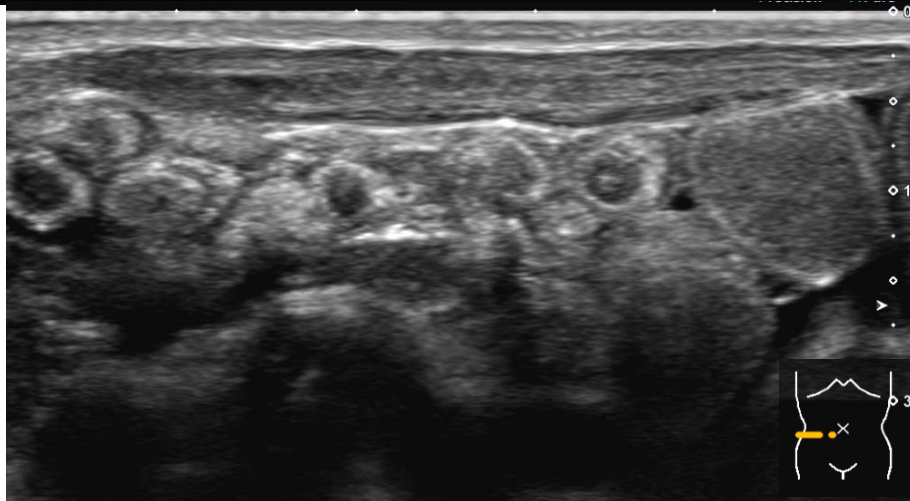
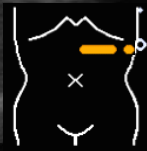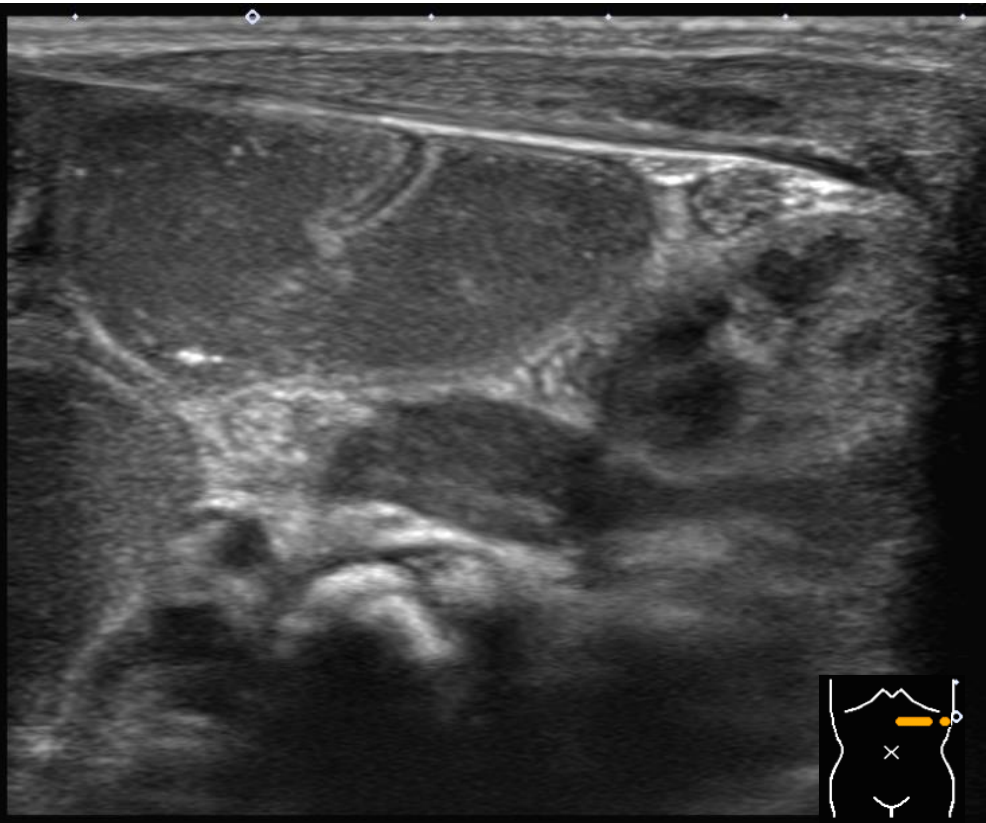
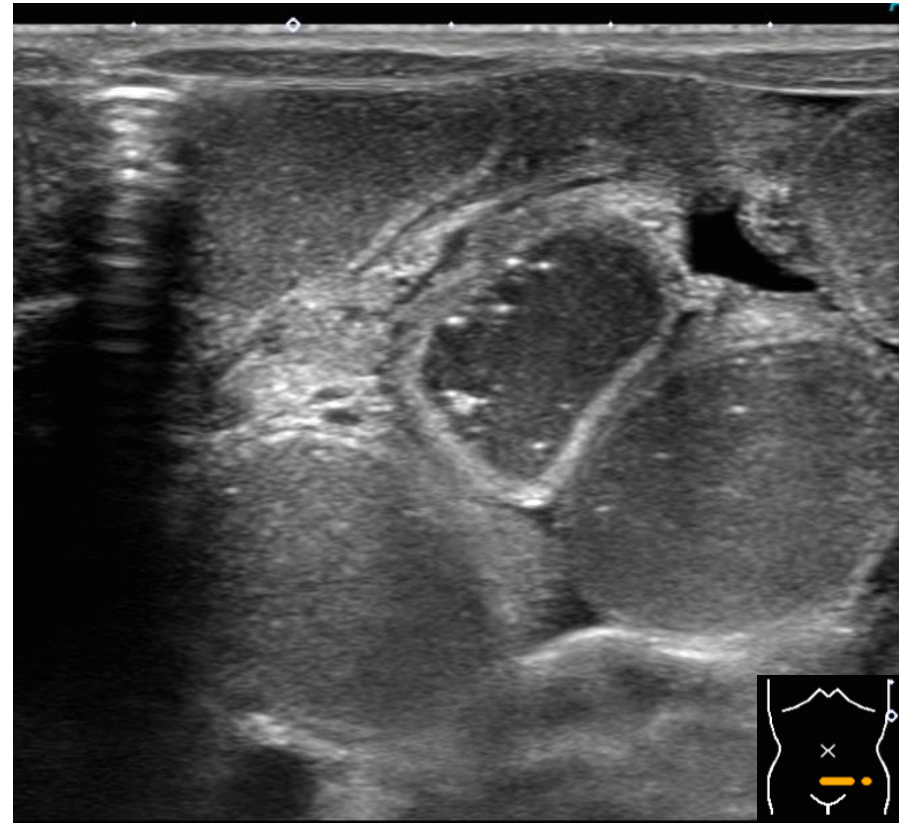
腹部超音波検査



# 36週4日 胎兒超音波檢查



# 生後0日 腹部超音波検査



生後0日 注腸造影検査

