

# 症例 1 13歳女児

主訴：腹痛

現病歴：

- 4日前から臍周囲の疼痛
- 2日前から月経、腹痛に対しNSAIDs内服
- 前日から右下腹部

既往歴：

- 5歳で鼠径ヘルニア手術、僧帽弁閉鎖不全

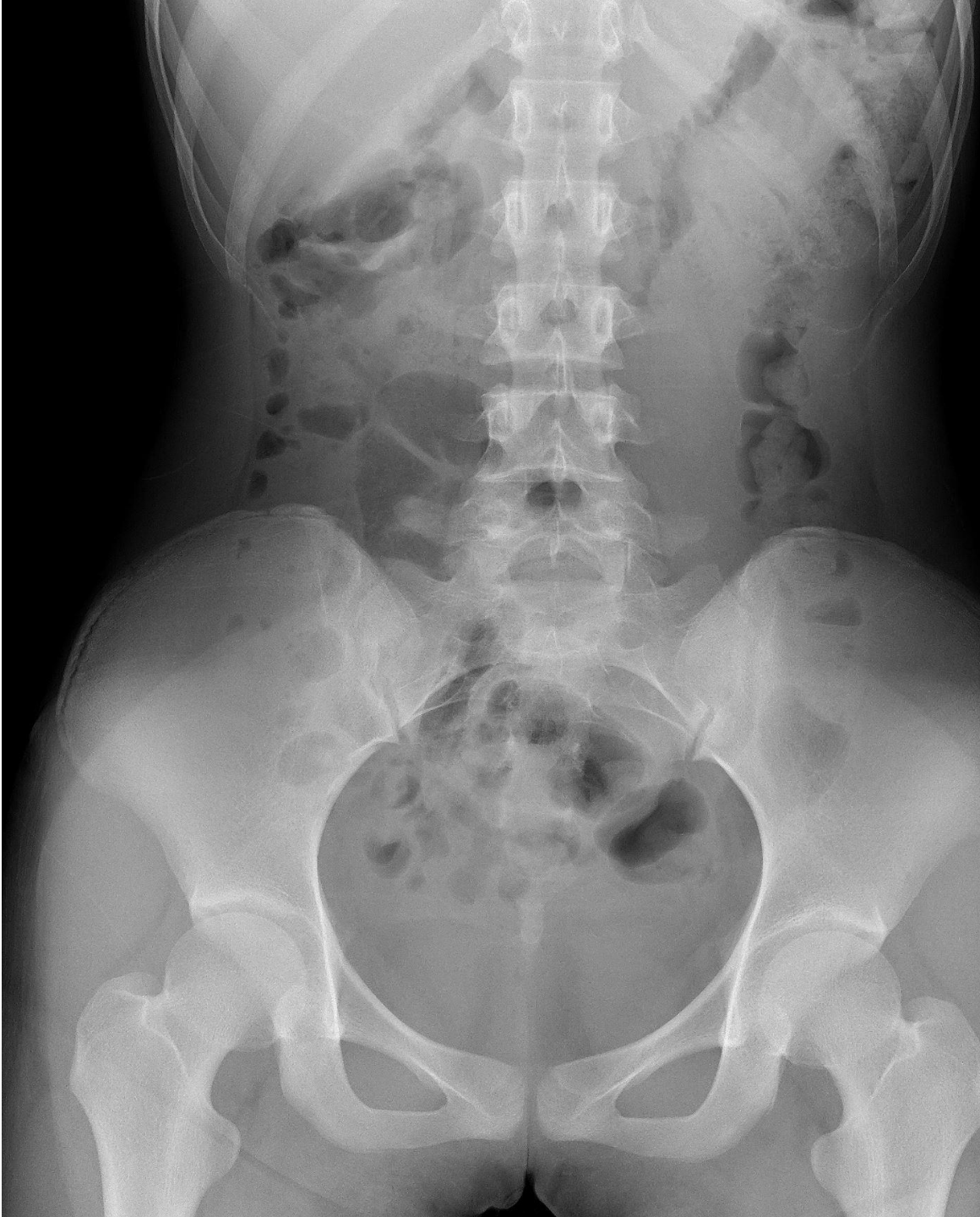現症：

- 発熱無し、マックバーニー圧痛点陽性、自発痛あり、heel drop sign陽性

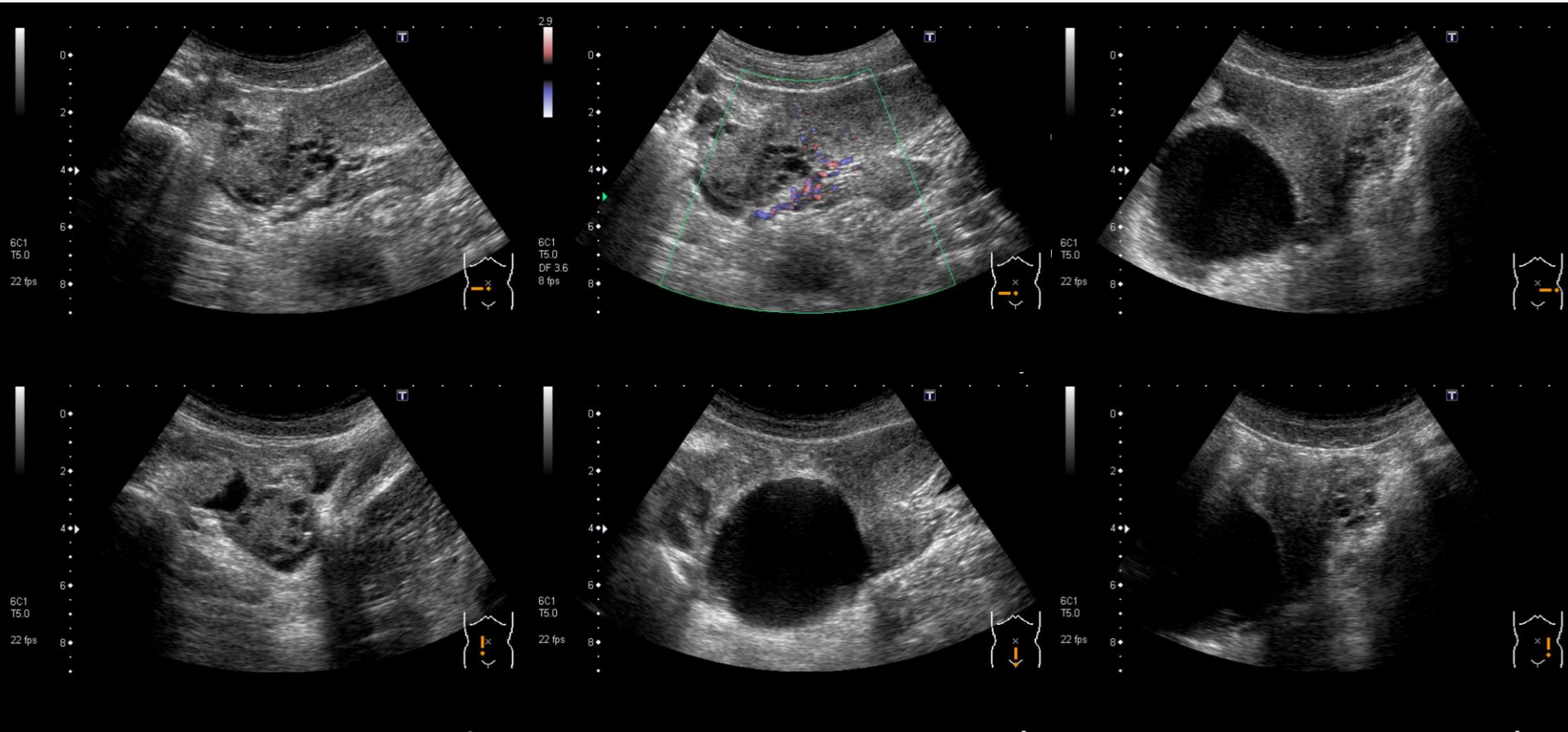
検査：

- 白血球数9900/ml、ほか異常なし

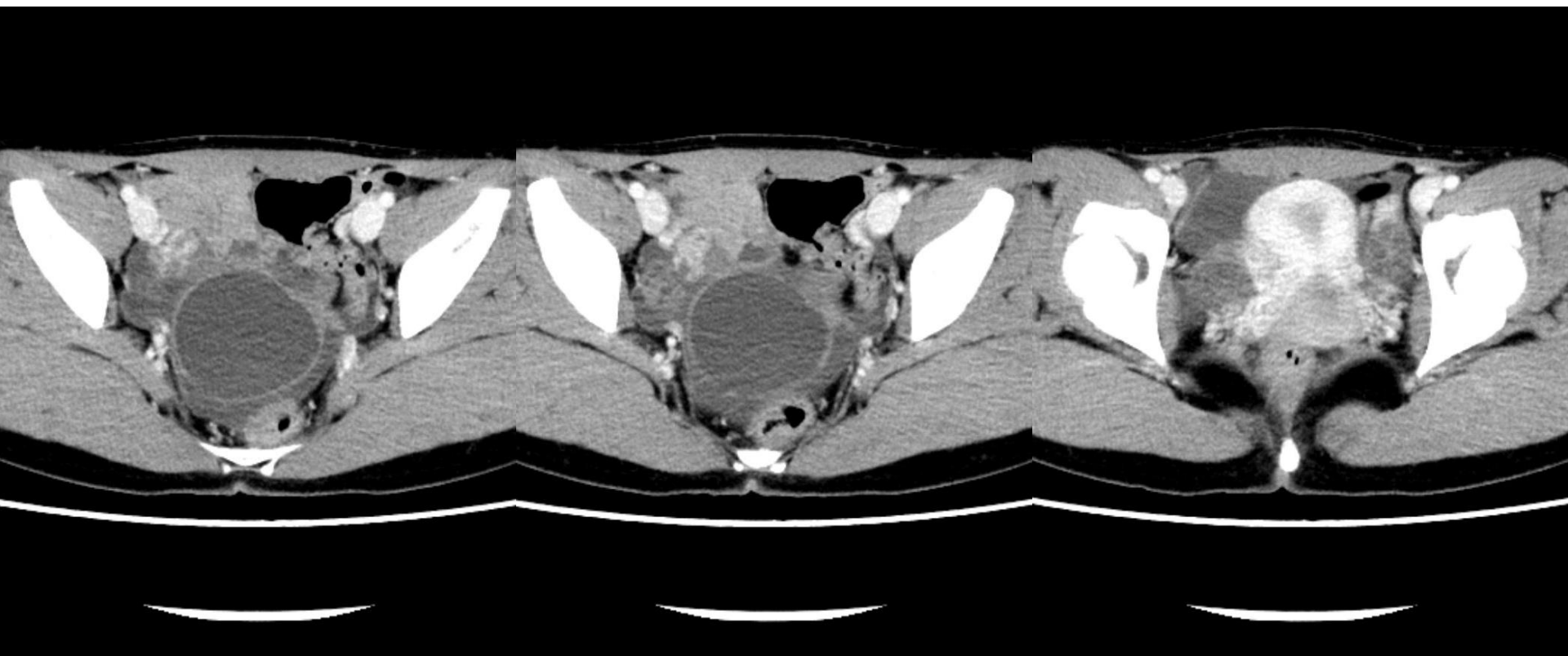
# 単純X線写真



# 腹部超音波検査



# 下腹部造影CT 水平断



# 下腹部造影CT 冠状断再構成像

