

目次／Contents

第 24 回日本成人先天性心疾患学会総会・学術集会開催に向けて.....	4
過去の研究会・学術集会一覧.....	5
査読者一覧.....	5
新専門医紹介.....	6
役員・名誉会員.....	6
会場へのアクセス.....	7
会場内のご案内.....	8
参加者の皆様へ.....	9
座長・演者の皆様へ.....	10
General Information for Participants.....	12
To Chairs & Speakers.....	13
Legend lecture（市民公開講座）.....	14
特別企画：厚生労働省科学研究ジョイントセッション（市民公開講座）.....	14
多領域専門職情報交換会.....	15
理事会・評議員会・総会・各種委員会.....	15
日程表.....	16
Timetable.....	19
プログラム.....	22
抄録	
特別講演.....	62
International friendship session.....	68
渉外委員会 International session.....	72
日本成人先天性心疾患学会・日本循環器学会ジョイントシンポジウム.....	82
日本成人先天性心疾患学会・日本肝臓学会ジョイントシンポジウム.....	86
ソノグラファー教育セッション.....	90
ACHD NIGHT.....	94
研究部会セッション.....	96
シンポジウム.....	98
Nightmare セッション.....	114
会長要望セッション.....	118
一般口演.....	130
ポスター発表.....	178
著者索引.....	208
協賛企業および協力団体 など.....	210



第24回 日本成人先天性心疾患学会 総会・学術集会

The 24th Annual Meeting of Japanese Society for Adult Congenital Heart Disease

抄録集

メインテーマ

Life-Long Cardiology

～医療と社会福祉 / 教育 / 就労 / 移行支援の機能的連携～

会期

2023年1月13日(金)・14日(土)・15日(日)

会場

愛媛県県民文化会館

愛媛県松山市道後町2丁目5-1

会長

檜垣 高史

愛媛大学大学院医学系研究科 地域小児・周産期学講座
移行期・成人先天性心疾患センター

総会・学術集会事務局

愛媛大学大学院医学系研究科 地域小児・周産期学講座

〒791-0295 愛媛県東温市志津川454

TEL: 089-960-5068

第24回日本成人先天性心疾患学会総会・学術集会 開催に向けて

愛媛大学大学院医学系研究科
地域小児・周産期学講座 教授
移行期・成人先天性心疾患センター・センター長

檜垣 高史



第24回日本成人先天性心疾患学会総会・学術集会を、2023年1月13日(金)～15日(土)に、愛媛県県民文化会館(愛媛県松山市)で開催させていただくこととなりました。

テーマは、『Life-Long Cardiology』～医療と社会福祉／教育／就労／移行支援の機能的連携～といたしました。先天性心疾患患者さんが生涯にわたって安心できる診療体制の構築を目標として歩んできた私たちのチームにとって、このような学会を愛媛で開催させていただけることはとても光栄なことであると同時にその責任の重さを日々感じている次第です。

大部分の先天性心疾患は、成人期になっても小児期とは異なる多くの解決すべき問題がおこるため、経過観察を続けていく必要があります。構造異常＋手術侵襲＋加齢などの影響により、先天性心疾患特有の心機能障害が生じますが、成人期における医学的管理は必ずしも確立しておらず、まだまだ不明な点ばかりです。

ACHDは、新しい分野であると同時にとてもHOTな領域です。多くの専門家の経験と知識を持ち寄って、新しいエビデンスを確立させ、小児期から成人期の生涯にわたる最善の医療が、継続して提供されるようなシステム構築 -Life-long Cardiology- を目指して、熱く議論していただければ幸いです。

また、ACHD診療において、診療体制構築と同時に、移行期支援や社会保障も重要です。循環器病対策基本法に基づいて、2020年に策定された循環器病対策基本計画の中にも、「小児期・若年期から配慮が必要な循環器病への対策」が盛り込まれ、「小児期から成人期にかけて必要な医療が切れ目なく行える医療体制を整備」することが明記されています。移行期医療支援センターや循環器病総合支援センター構想も視野にいて、多職種、多領域において、幅広くディスカッションしたいと思います。

患者さんや守る会の方々なども参加されることは、本学会の大きな特徴の一つです。特別企画として、「患者さんの声」というセッションを計画しています。これらの情報の共有や蓄積は、ACHD学会の宝物で大きな原動力になると信じています。

新型コロナウイルス感染症のパンデミックのため、2021年の予定が延期となり、このたびの開催となりました。愛媛でみなさまと直接お会いして、face-to-faceのコミュニケーションができることを切に願っています。

有意義な学会になるよう、スタッフ一同、力を合わせて鋭意努力させていただきます。多くの皆様のご参加、ご指導、ご協力のほどよろしくお願い申し上げます。

皆様と愛媛でお会いできることを心から楽しみにお待ちしております。

過去の研究会・学術集会一覧

研究会	会長	開催日	会場
第1回	門間 和夫	1999年1月9日	フクダ電子株式会社本郷事務所
第2回	門間 和夫	2000年1月8日	フクダ電子株式会社本郷事務所
第3回	加藤 裕久	2001年1月13日	フクダ電子株式会社本郷事務所
第4回	黒澤 博身	2002年1月12日	フクダ電子株式会社本郷事務所
第5回	宮武 邦夫	2003年1月11日	フクダ電子株式会社本郷事務所
第6回	丹羽 公一郎	2004年1月10日	フクダ電子株式会社本郷事務所
第7回	石澤 瞭	2005年1月8日	フクダ電子株式会社本郷事務所
第8回	八木原 俊克	2006年1月7日～8日	フクダ電子株式会社本郷事務所
第9回	高橋 長裕	2007年1月13日～14日	フクダ電子株式会社本郷事務所
第10回	中西 敏雄	2008年1月12日～13日	東京女子医科大学弥生記念講堂
第11回	赤木 禎治	2009年1月10日～11日	岡山コンベンションセンター
第12回	千葉 喜英	2010年1月9日～10日	梅田スカイビル
第13回	城尾 邦隆	2011年1月8日～9日	福岡国際会議場
第14回	市田 路子	2012年1月14日～15日	聖路加看護大学
第15回	松尾 浩三	2013年1月19日～20日	学術総合センター 一橋記念講堂
第16回	佐野 俊二	2014年1月11日～12日	岡山コンベンションセンター
第17回	庄田 守男	2015年1月17日～18日	学術総合センター 一橋記念講堂
第18回	市川 肇	2016年1月16日～17日	大阪国際会議場
第19回	池田 智明	2017年1月14日～15日	ホテルグリーンパーク津
第20回	河田 政明	2018年1月27日～28日	学術総合センター 一橋講堂
第21回	伊藤 浩	2019年1月11日～13日	岡山コンベンションセンター
第22回	森田 紀代造	2020年1月17日～19日	東京コンファレンスセンター有明
JSACHD ALL STAR WEBINAR 2021		2021年1月16日	zoom 開催
第23回	筒井 裕之	2022年1月7日～9日	福岡国際会議場

査読者一覧

市川 肇	坂田 泰史	籾 義仁
伊藤 浩	塩瀬 明	平田 康隆
今井 靖	庄田 守男	平松 健司
上村 秀樹	新川 武史	水野 芳子
榎本 淳子	先崎 秀明	三谷 義英
大内 秀雄	立野 滋	宮崎 文
小川 正樹	辻田 賢一	八尾 厚史
落合 亮太	筒井 裕之	山岸 敬幸
笠原 真悟	照井 克生	
齋木 佳克	長坂 安子	(五十音順)

新専門医紹介

赤澤 祐介	愛媛大学医学部附属病院	齋木 宏文	岩手医科大学
石北 綾子	九州大学病院	齊藤 暁人	東京大学医学部附属病院
岩野 弘幸	手稲溪仁会病院	佐々木 孝	日本医科大学
梅井 正彦	東京大学医学部附属病院	佐地 真育	東邦大学医学部
大家 理伸	倉敷中央病院	佐藤 正規	福岡市立こども病院
小木曾 正隆	おぎそハートクリニック	白石 修一	新潟大学
荻原 義人	三重大学医学部附属病院	関 満	自治医科大学
小坂田 皓平	倉敷中央病院	高橋 辰徳	山形大学医学部
梶山 葉	京都府立医科大学	近田 正英	聖マリアンナ医科大学
加藤 賢	東京都立多摩総合医療センター	中野 智彰	大阪大学医学部附属病院
久保田 香菜	自治医科大学附属病院	廣野 恵一	富山大学
小島 敏弥	東京大学医学部附属病院	福 康志	倉敷中央病院
小谷 恭弘	岡山大学	益澤 明広	東京慈恵会医科大学
兒玉 祥彦	宮崎大学	丸谷 怜	近畿大学
小永井 奈緒	国立循環器病研究センター	宮崎 彩記子	順天堂大学

役員・名誉会員

■代表理事

赤木 禎治

■副代表理事

石津 智子、稲井 慶

■理事

池田 智明、市川 肇、伊藤 浩、今井 靖、上村 秀樹、榎本 淳子、大内 秀雄、小川 正樹、落合 亮太、笠原 真悟、齋木 佳克、坂田 泰史、塩瀬 明、庄田 守男、新川 武史、先崎 秀明、立野 滋、辻田 賢一、筒井 裕之、照井 克生、長坂 安子、中埜 信太郎、箕 義仁、檜垣 高史、平田 康隆、平松 健司、三浦 大、水野 芳子、三谷 義英、宮崎 文、八尾 厚史、山岸 敬幸、吉松 淳

■監事

松尾 浩三、森 善樹

■顧問

市田 露子、丹羽 公一郎、松田 暉

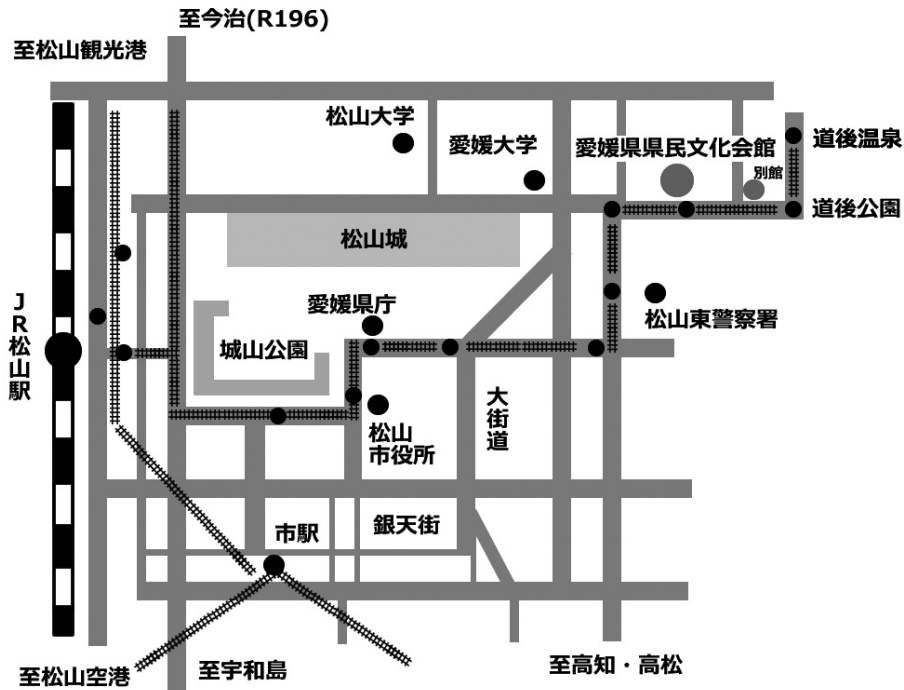
■名誉会員 (2022.1.7 現在 26 名)

門間 和夫、加藤 裕久、宮武 邦夫、松田 暉、高橋 長裕、大江 透、黒澤 博身、中澤 誠、八木原俊克、千葉 喜英、城尾 邦隆、中西 宣文、日沼 千尋、松田 義雄、市田 露子、北川 哲也、佐野 俊二、中澤 潤、中西 敏雄、丹羽 公一郎、松尾浩三、森善樹、赤阪隆史、河田政明、住友直方、森田紀代造

■評議員 (2022.1.7 現在 69 名)

麻生 健太郎、石田 秀和、石戸 美妃子、猪飼 秋夫、泉 知里、板谷 慶一、稲毛 章郎、犬塚 亮、岩田 祐輔、打田 俊司、江原 英治、小田 晋一郎、落合 由恵、小野 博、梶山 葉、片岡 功一、桂木 真司、賀藤 均、金澤 英明、狩野 実希、梶沢 政司、神谷 千津子、木島 康文、城戸 佐知子、木村 成卓、小泉 淳一、小垣 滋豊、小谷 恭弘、小沼 武司、坂崎 尚徳、坂本 一郎、笹川 みちる、佐藤 誠一、椎名 由美、篠原 徳子、島田 衣里子、白石 公、白石 修一、鈴木 孝明、高田 秀実、高橋 一浩、武田 充人、建部 俊介、近田 正英、塚本 泰正、杜 徳尚、豊野 学朋、豊原 啓子、中畠 八隅、西井 伸洋、兵藤 博信、福 康志、福田 旭伸、藤井 隆成、星賀 正明、前田 潤、増谷 聡、松本 賢亮、満下 紀恵、宮地 鑑、宮原 義典、宮本 隆司、宗内 淳、村上 智明、元木 博彦、安田 謙二、山村 健一郎、横山 晋也、脇 研自

会場へのアクセス



■松山空港から

【松山空港からタクシー】会場まで約30分

【松山空港からリムジンバス】

・県民文化会館前下車(約30分)、徒歩すぐ

・JR松山駅前下車(約15分)、伊予鉄道市内電車(5番JR松山駅前線/道後温泉行き)に乗り換え、南町にて下車(約16分)、徒歩すぐ

・松山市駅下車(約23分)、伊予鉄道市内電車(3番松山市駅線/道後温泉行き)に乗り換え、南町にて下車(約13分)、徒歩すぐ

※県民文化会館前までのリムジンバスは、運行便が限られております。事前にご確認ください。

■JR松山駅から

【JR松山駅からタクシー】会場まで約15分

【JR松山駅から伊予鉄道市内電車】

伊予鉄道松山駅前駅まで徒歩2分

伊予鉄道市内電車(5番松山駅前線/道後温泉行き)乗車、南町にて下車(約16分)、徒歩すぐ

■伊予鉄道松山駅前駅から

【伊予鉄道松山駅前駅からタクシー】会場まで約15分

【伊予鉄道松山駅前駅から伊予鉄道市内電車】

伊予鉄道市内電車(5番松山駅前線/道後温泉行き)乗車、南町にて下車(約16分)、徒歩すぐ

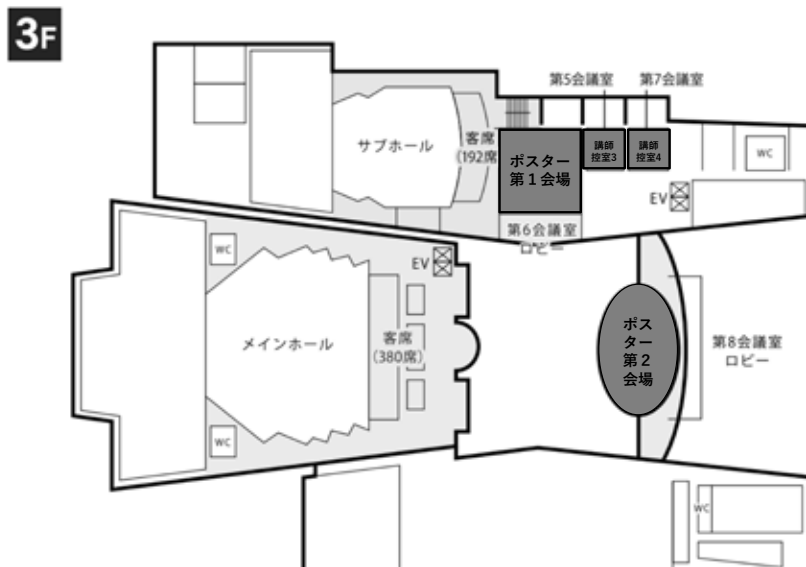
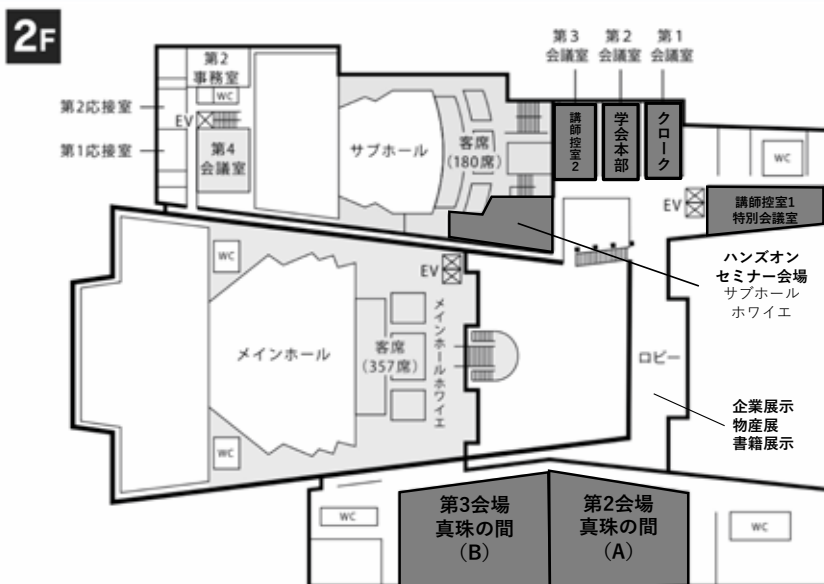
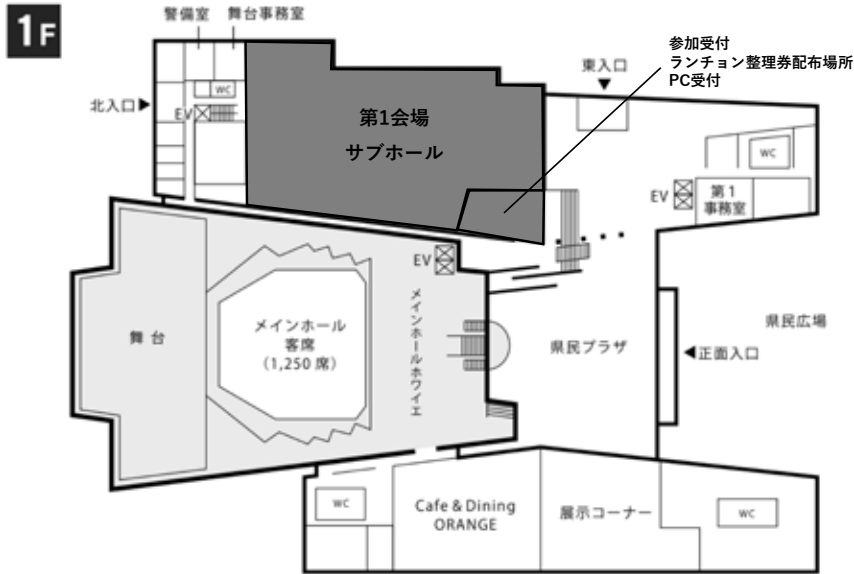
■松山市駅から

【松山市駅からタクシー】会場まで約10分

【松山市駅から伊予鉄道市内電車】

伊予鉄道市内電車(3番松山市駅線/道後温泉行き)に乗車、南町にて下車(約13分)、徒歩すぐ

会場内のご案内



参加者の皆様へ

1. 会場

愛媛県民文化会館

〒790-0843 愛媛県松山市道後町2丁目5-1 愛媛県民文化会館 1F

電話番号 089-923-5111

2. 受付

場所：1Fロビー

時間：1月13日(金) 8:15～18:10

1月14日(土) 8:15～18:50

1月15日(日) 8:15～16:00

3. 参加費

医師・歯科医師 15,000円

看護師・多領域専門職 5,000円

一般企業 20,000円

一般の方々(患者さん・ご家族) 学部学生・研修医 無料

4. プログラム抄録集

ご希望の方は1冊2,000円で販売いたします。

5. クローク

場所：2F『第1会議室』

時間：1月13日(金) 8:15～20:30

1月14日(土) 8:15～19:30

1月15日(日) 8:15～16:30

6. 単位認定制度について

成人先天性心疾患専門医 4単位

日本小児循環器学会専門医 8単位

日本循環器学会専門医 3単位

(新制度) 日本小児科学会 iii 小児科領域講習 1単位 ※指定セッションの受講が必要です。

<単位取得指定セッション>

1月15日(日) 13:40～15:20 第1会場

日本循環器学会・日本成人先天性心疾患学会ジョイントシンポジウム

「開業医の先生と一緒に診る成人先天性心疾患診療、地域連携、移行期医療」

7. ACHD NIGHT (第50回記念)

日時：1月13日(金) 18:30～20:00

会場：第2会場

参加費：無料

8. ランチョンセミナーに関して

各日8:15より1Fサブホールホワイエにて整理券を配布いたします。定員になり次第、配布を終了しますので、参加ご希望の方は早めにお越しください。

座長・演者の皆様へ

I. 口演発表について

すべての演題は PC プレゼンテーション (一面投影) のみの発表となります。

[1] 発表時間

一般演題 各 10 分 (発表時間 7 分・討論 3 分)

注) その他口頭セッション 各担当セッションの座長の先生に一任しております。

注) 発表終了 1 分前に黄ランプが点灯、終了時に赤ランプが点灯します。

[2] 発表データ受付・発表方法

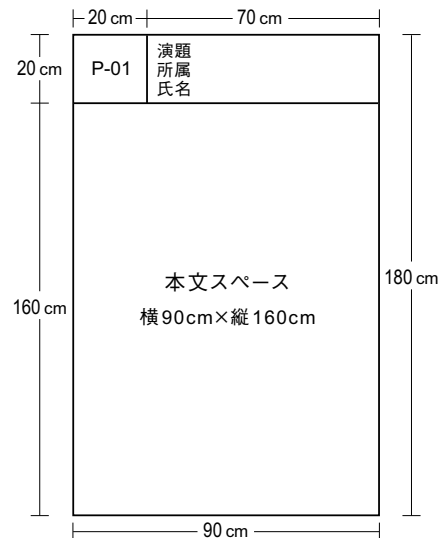
1. 口演発表は Windows : Microsoft PowerPoint による PC 発表のみとします。発表者ツールは使用できません。
2. 発表データは、USB メモリ、Windows 限定でご持参ください。
3. 1 階サブホールホワイエに PC 受付を設置いたします。発表データ登録は、発表セッション開始 60 分前までに PC 受付にてお済ませください。なお、朝は 8:15 から受付を開始いたします。
4. 発表時間の 10 分前に次演者席にご着席ください。プログラムの円滑な進行のため、時間厳守をお願いします。
5. 会場では舞台上の機材を用いて各演者ご自身でスライド操作をしていただきます。

[3] 発表データについて

1. 発表は Windows : Microsoft PowerPoint による PC 発表のみです。
Windows : Microsoft PowerPoint 以外で PC 発表データを作成した場合や動画データをご使用の場合、また Macintosh ご使用の方は、必ず上記の環境で正しく動作することを確認の上データをお持ち下さい。
2. ファイル名は「演題番号_氏名.ppt (または pptx)」としてください。
(例 : S1-1_山田太郎.ppt)
3. フォントは文字化けを防ぐため Windows OS に標準装備されている「MS ゴシック、MSP ゴシック、MS 明朝、MSP 明朝、Times New Roman、Century、メイリオ」を推奨します。
4. 画面のサイズは 16:9 です。
5. 個人情報特定される発表は禁止します。
6. 必ず事前に、他の PC での動作確認およびウイルスチェックを行ってください。
7. ご講演終了後、登録されたデータは事務局にて責任をもって消去いたします。

II. ポスター発表について

- [1] 発表時間：各7分（発表4分・質疑3分）
- [2] 発表日時：13日（1日目）15：00～17：00
14日（2日目）15：00～17：00
- [3] 会場：3階『第6会議室・第8会議室』
- [4] 発表方法
 - 1. 発表者の方は、開始5分前にはポスター第1会場前で待機してください。
 - 2. 座長の指示に従って進行してください。
 - 3. 座長の方は、発表開始20分前までにポスター会場前で座長受付をお済ませください。
- [5] ポスターの掲示貼付および撤去時間
ポスターの掲示貼付および撤去は、下記時間内にお済ませください。撤去時間を過ぎても残っている場合は、総会事務局にて廃棄をいたしますのでご了承ください。



日付	掲示貼付	ポスター撤去
13日（1日目）	9：00～10：30	17：00～18：00
14日（2日目）	9：00～10：30	17：00～18：00

III. 利益相反（COI）開示

- 1. 口演発表は、発表スライドの最初（または演題・発表者などの紹介スライドの次）に、ポスター発表は最下段に過去1年間におけるCOIを開示して下さい。筆頭演者のみならず共同演者も対象となります。
- 2. COIの開示にあたっては、下記ホームページ「III. 利益相反（COI）開示」をご参照ください。
https://www.jsachd.org/society/articles_all/coi/

IV. 座長・司会者へのご案内

口演の座長、司会者の方は担当セッションの開始15分前に次座長席にお着きください。
なお、口演の座長、司会者の方の受付は必要ありませんが、次座長席に着かれましたら進行席スタッフにその旨お伝えください。（進行席は次座長席近くに設置いたします）
ポスター発表の座長の方は、発表開始20分前までにポスター会場前で座長受付をお済ませください。セッションの時間厳守にご協力をお願いします。

General Information for Participants

1. Conference Venue

Ehime Prefecture Citizens' Cultural Hall, Ehime, Japan
The Ehime Prefectural Culture Hall
〒790-0843 Ehime, Matsuyama, Dogomachi, 2 Chome-5-1

Annual Meeting: 1st to 3rd floor floor

Cloak: 2nd Floor

Access: https://www.ecf.or.jp/e_kenbun/summary/index.html#access

2. Registration Hours

Day 1: Friday, January 13 8:15 - 18:10

Day 2: Saturday, January 14 8:15 - 18:50

Day 3: Sunday, January 15 8:15 - 16:00

3. Registration Fee

Doctors15,000 JPY
Health professionals (nurses, technicians, medical assistants, etc.) 5,000 JPY
Corporate Representatives20,000 JPY
*Patients, spouse or family member of registrant, students etc. Free of charge

4. Conference Proceedings

Price: 2,000 JPY

5. Gala Dinner

Date: Saturday, January 13, 18:30-20:00

Ehime Prefecture Citizens' Cultural Hall, Ehime, Japan

The Ehime Prefectural Culture Hall

Registration Fee: free of charge

To Chairs & Speakers

Presentation registration

After registering for the conference at the reception desk of the site, all speakers for the oral sessions are asked to come to the “PC Center” to check in their presentation data. You are advised to come to the PC Center before 60 minutes prior to their presentations.

Presentation data and PC

<Presentation equipment>

1. All presentation materials should be prepared in Microsoft PowerPoint for Windows PC.
2. You can bring your presentation data on a USB memory stick.
3. You are advised to bring your own laptop PC if your presentation materials including video/movies cannot be prepared in the above mentioned format, or you are using a Macintosh
4. Please make sure that your laptop is equipped with HDMI. If you are using Macintosh, please make sure to bring AC adaptor and connector to HDMI.
5. Please deactivate your screensaver and power saving settings.
6. Please bring your own power cable. Presentations using batteries may result in problems.
7. To avoid losing important data saved on the PC used for your presentation, be sure to backup such data beforehand

Next Chairpersons and Next Speakers

The seats for “Next Speakers” and “Next Chairpersons” are prepared in the front row of the room. Please be seated 10 minutes prior to your presentation/session.

To Poster Session Chairpersons and Speakers

[Venue] Room101,102 1th floor

[Poster setup time] January 13 (Fri.) 9:00-10:30 January 14 (Sat.) 9:00-10:30

[Poster presentation time]

January 13 (Fri.) 15:00 - 17:00

January 14 (Sat.) 15:00 - 17:00

* 4 minutes for presentation and 3 minutes for Q&A

* Please stand by 5 minutes before the session starts.

* Please follow the instruction given by your chairperson.

* Chairpersons should register at the reception desk of the venue, prior to the session by 20 minutes before the session starts.

[Poster removal time] January 13 (Fri.) 17:00 - 18:00 January 14 (Sat.) 17:00 - 18:00

Note: All posters should be taken down from the boards by the above time. Conference secretariat will not assume responsibility for possible loss of posters left on the board, in particular posters left after the last day of the congress.

Disclosure of COI

The lead presenter and all co-presenters are required to disclose the COI over the past year.

[Oral presentation]

If there is any COI, the oral presenter should use the disclosure slide to present COI after the title slide, in order to clarify the names of companies and/or associations in question. If there is no COI, the presenter should indicate ‘The authors have no financial conflicts of interest to disclose concerning the presentation.’ as such on the sample slide.

[Poster presentation]

If there is any COI, the poster presenter should use the disclosure format for the last of the presentation page, in order to clarify the names of companies and/or associations in question. If there is no COI, the presenter should indicate ‘The authors have no financial conflicts of interest to disclose concerning the presentation.’ as such on the sample slide.

[Sample slide of COI disclosure] https://www.jsachd.org/society/articles_all/coi/

Legend lecture (市民公開講座)

日時：2023年1月14日(土) 15:00～15:40(40分)

会場：愛媛県民文化会館 第1会場(サブホール)

テーマ：今生きている命を生き活きと生きる

座長：檜垣 高史(愛媛大学大学院医学系研究科 地域小児・周産期学 / 移行期・成人先天性心疾患センター)

演者：中澤 誠(総合南東北病院 小児・生涯心臓疾患研究所 所長、
東京女子医科大学 名誉教授、東京慈恵会医科大学 客員教授)

特別企画：厚生労働省科学研究ジョイントセッション (市民公開講座)

Open Conference with Citizens

日時：2023年1月14日(土) 15:50-17:40(110分)

会場：愛媛県民文化会館 第1会場(サブホール)

テーマ：先天性心疾患の人が幸せに生きていくために本人と社会がすること

コーディネーター：猪又 竜(患者・SOMPOホールディングス株式会社)

座長：白井 丈晶(患者・加古川市民病院 循環器内科)

末永 瞳(患者・鹿児島市立病院看護師)

コメンテーター：眞鍋 明(株式会社マルブン代表取締役)

講演1「小児慢性特定疾病児童等自立支援事業・就労支援・移行支援」

江崎 治朗(厚生労働省健康局難病対策課 課長補佐)

講演2「先天性心疾患を乗り越えてーLife Long Cardiologyー」

檜垣 高史(愛媛大学医学部 地域小児・周産期学 教授)

講演3「自分の病気に対する向き合い方」

宮林 希(先天性心疾患と共に19年)

講演4「D&I、人的資本について企業から」

村上 信毅(SOMPOホールディングス株式会社人事部 課長)

講演5「先天性心疾患をもって働くということ」

門田 陽志(愛媛心友会 代表)

講演6「成人先天性心疾患患者が抱える就労の問題」

中村 典子(全国心臓病の子供を守る会 副会長)

講演7「自分らしく生きるために、本人と社会が取り組むこと」

猪又 竜(先天性心疾患とともに45年)

多領域専門職情報交換会

Multidisciplinary Professional Meeting

日時：1月15日(日) 9:00～10:00 会場：第3会場

成人先天性心疾患診療に関わる多領域専門職の方はどなたでもご参加ください。
臨床実践上の課題検討や情報交換を行います。

理事会・評議員会・総会・各種委員会

1. JSACHD 理事会 【3階 第6会議室】
日時：1月12日(木) 16:00～17:00
2. JSACHD 評議員会 【3階 第6会議室】
日時：1月12日(木) 17:10～17:50
3. JSACHD 総会 【1階 第1会場(サブホール)】
日時：1月14日(土) 13:40～14:10
4. 専門医制度将来計画委員会(仮称) 【3階 第5会議室】
日時：1月13日(金) 8:00～8:40
5. 学術委員会教育部会 【3階 第5会議室】
日時：1月14日(土) 8:00～8:40

日程表

日程表 1月13日(金)

愛媛県県民文化会館

時間	第1会場	第2会場	第3会場	ポスター会場	ハンズオンセミナー会場
8:00					
8:45-9:00	開会式				
9:00-10:00	Nightmareセッション 座長：高田秀実・小髷智仁 コメンテーター：小谷恭弘 演者：西岡雅彦・白石ゆり子・成田岳	一般演題1 「フォンタン1」 座長：大内秀雄・宮合由恵 演者：鈴木一孝・北川篤史・斎村素史・桑原直樹・田中正剛・杉谷雄一郎	一般演題2 「術後遠隔期」 座長：上村秀樹・宮地鑑 演者：河田政明・小沼武司・吉澤康祐 金子政弘・加賀重垂喜	ポスター 受付・貼り付け	
10:00			一般演題4 「ACHDの諸問題」 座長：坂本一郎・小垣滋豊 演者：郡山恵子・今井晴・小平典幸 Shin Yi Jang・E. Narantsatsral 大西達也・木島康文・水野篤		
10:10-10:50	循環器対策基本法と成人先天性心疾患 座長：山口修 演者：坂田泰史・三谷義英	一般演題3 「フォンタン2」 座長：世良英子・鈴木孝明 演者：田尾克生・中島充貴・田中敬克・上野倫彦・上田秀明・椎名由美		ポスター閲覧	
10:50-12:20	シンポジウム1 「ACHD診療体制の展開 専門医制度が始まってからどう変化するか？」 Keynote lecture: 八尾厚史 座長：八尾厚史・田邊一明 コメンテーター：三浦文武・赤澤祐介 演者：八尾厚史・小坂橋俊美・江原英治・廣瀬圭一・星野健司	一般演題5 「肺高血圧」 座長：石井卓・赤木達 Keynote: 石井卓 演者：本間友佳子・藤田鉄平・梅井正彦・瀧澤絵理佳・土井庄三郎	シンポジウム2 「ACHDと運動 ハートチームによって『運動』を診断から治療に生かす」 座長：藤田高樹・先崎秀明 演者：大内秀雄・川松道子・齋木宏文 松井公宏・古道一樹		ハンズオンセミナー
12:30-13:30	ランチョンセミナー1 「移行期医療としてのPAHの治療戦略」 座長：稲井慶 演者：杉浦寿彦 共催：ヤンセファーマ株式会社	ランチョンセミナー2 「TPVIを見据えた治療戦略を考える」 座長：坂本嘉三郎 演者：小髷智仁・塩瀬明 共催：エドワーズライフサイエンス株式会社	ランチョンセミナー3 「知っておきたいVTE診療の最新事情」 座長：坂田泰史 演者：乙井一典 共催：バイエル薬品株式会社		
13:40-15:00	会長要望セッション1 「未修補複雑心奇形の長期予後 ～ACHDの自然予後から学ぶ～」 座長：土井庄三郎・相馬桂 演者：島田衣里子・中川直美・稲熊洗太郎・坂崎尚徳・喜瀬広亮	一般演題6 「外科手術」 座長：平田康隆・市川肇 演者：前田登史・打田俊司・黒子洋介 小出品秋・城尾邦彦・近田正英	一般演題7 「画像診断(心エコー)」 座長：井上勝次・石津智子 演者：三宅誠・中島充貴・沼田りり子 本田崇・長岡孝太		
15:10-15:50	教育セッション 「HPVワクチンに関する正しい理解のために」 座長：杉山隆 演者：苟原稔	会長要望セッション2 「あの症例は今 Challenging症例の中～長期予後から学ぶ」 座長：塚本泰正・新川武史 演者：西村智美・岡本裕哉・上田寛修・大内秀雄	スポンサーセッション 「ASCVD発症予防における地域の 取り組みについて」 座長：平田健一 演者：南野哲男 共催：ノバルティスファーマ株式会社	ポスター発表1 ポスター会場1 (第6会議室) ポスター発表2 ポスター会場2 (第8会議室)	
16:00-16:50	特別講演 1 「pregnancy」 Pregnancy and Delivery in Women with Congenital Heart Disease 座長：藤原徳子・JuneHuh 演者：MagalieLadouceur		一般演題8 「体心室右室」 座長：椎名由美・早瀬康徳 演者：福光輝・竹平健一・白石修一・児玉浩幸・洲上泰	ポスター発表3 ポスター会場1 (第6会議室) ポスター発表4 ポスター会場2 (第8会議室)	ハンズオンセミナー
16:50-18:10	International friendship session 「Pregnancy and Delivery」 座長：吉松淳・小川正樹 コメンテーター：藤原徳子・伊藤誠治・MagalieLadouceur 演者：Kyung-Hee Kim・Sung-A Chang 直壁一郎・小永井奈緒・兵藤博信・渡辺まみ江		シンポジウム3 「Fantastic4とACHD ～エドテスの構築に向けて～」 座長：東晴彦・宗内淳 演者：坂本一郎・森有希・杜徳尚・村上智明		
18:30-20:00		ACHD NIGHT (第50回記念) 意見交換会 記念講演：丹羽公一郎			
19:00					
20:00					

日程表

日程表 1月14日(土)

愛媛県民文化会館

時間	第1会場	第2会場	第3会場	ポスター会場	ハンズオンセミナー会場
8:00					
8:50-10:00	会長要望セッション3 (パネルディスカッション) 「遠隔期を見据えた心臓手術の工夫と遠隔期の症例から見た提言」 座長：坂本喜三郎・山村健一郎 演者：古田晃久・宗内淳・三木康暢・小嶋愛	一般演題9 「インターベンション1」 座長：藤井隆成・西村和久 演者：金澤英明・虫明和徳・古田めぐみ・齋藤秀輝 一般演題10 「インターベンション2」 座長：富田英・岡本佳克 演者：齋藤純人・常盤洋之・土井拓・LucyEun	一般演題11 「画像診断(CT, MRI)」 座長：板谷慶一・増谷聡 演者：岡秀治・加藤良理子・三木崇史・稲毛章郎・柴垣有希・片山雄三	9:00-10:30 ポスター 受付・貼り付け	
10:10-11:10	特別講演2 Special lecture: Challenge! 「大血管から成人先天性心疾患? 成人先天性心疾患専門医として米国で生きる」 愛媛大学国際化推進センター共催特別企画 座長：熊木天児・赤木靖治 演者：Seiji Ito	一般演題13 「MCS(Mechanical Circulatory Support)」 座長：長坂安子・泉谷裕則 演者：森永英史・花岡優一・工藤弦・後藤耕策・増田拓郎	一般演題12 「妊産産・プレコンセプションケア」 座長：神谷千津子・水野芳子 演者：笹川みちる・馬場志郎・小柳喬幸・加古川美保・水谷花菜・小出沙由紀	10:30-15:00 ポスター閲覧	10:10-11:10 ハンズオンセミナー
11:20-12:20	シンポジウム4 「TPVIと外科手術のLife-Long Strategy ~肺動脈弁治療の歴史が変わる~」 座長：福田旭伸・藤本一途 コメンテーター：平松健司 演者：鹿田文昭・藤井隆成・杉浦純也・小沼武司・村田理沙子	学術委員会 研究部会セッション 座長：稲井慶・神谷千津子 演者：石津智子・杜徳尚・板谷慶一	会長要望セッション4 (シンポジウム) 「社会保障制度を考える 先天性心疾患患者の幸せのために」 座長：落合亮太・山岸敬幸 演者：宮本隆司・坂崎尚徳・三浦大・西島信		
12:30-13:30	ランチョンセミナー4 「拡がるTPVI、長期右心機能を考え「今、この時」に選べる治療選択」 座長：楢垣高史 演者：小暮智仁・笠原真悟 共催：日本メドトロニック株式会社	ランチョンセミナー5 「AF合併症例におけるASD治療の検討」 座長：坂本一郎 演者：中川晃志 共催：日本ライフライン株式会社	ランチョンセミナー6 「Canonが提供する 先天性心疾患へのアプローチ」 座長：北川哲也 演者：長尾亮平・杜徳尚 共催：キヤノンメディカルシステムズ株式会社		
13:40-14:10	総会 新専門医紹介				
14:10-14:40	YIA 座長：八尾厚史・笠原真悟 演者：小永井奈緒・市川奈央子・鈴木麻希子				
15:00-15:40	Legend lecture(市民公開講座) 「今生きている命を生き活きと生きる」 司会：楢垣高史 講師：中澤誠			15:00-16:00 ポスター発表5 ポスター会場1 (第6会議室) ポスター発表6 ポスター会場2 (第8会議室)	
15:50-17:40	特別企画 (市民公開シンポジウム) 厚生労働省科学研究共同企画 「先天性心疾患の人が幸せに生きていくために本人と社会がすること」 コーディネーター：猪又竜 司会：末永輝・白井文晶 コメンテーター：眞鍋明 講師：江崎治朗・楢垣高史・宮林希・村上篤哉・門田隆志・中村典子・猪又竜	会長要望セッション5 (パネルディスカッション) 「完全大血管転位に対するJatene手術の遠隔期予後 Jatene手術後成人期の課題は？」 座長：村上智明・稲葉慎二 State of the art lecture：村上智明 演者：桑原慶大・永瀬崇・中野智・島袋高哉	一般演題14 「不整脈」 座長：宮崎文・旗義仁 演者：甲谷友幸・堀口泰典・加藤賢・白水優光・竹内大二・連翔太・浅木康志	16:00-17:00 ポスター発表7 ポスター会場1 (第6会議室) ポスター発表8 ポスター会場2 (第8会議室)	
17:00-17:30		シンポジウム5 「AMED研究班共同企画 成人期川崎病冠後遺症の最新情報」 座長：横井宏佳・三谷義英 演者：三谷義英・中村好一・三浦大・田村俊寛・津田悦子・高橋啓	シンポジウム6 「Fontanのデバイス治療 心内へのアクセス困難な不整脈治療」 座長：庄田守男・鈴木嗣敏 コメンテーター：立野滋 Keynote：岡嶋亮則 演者：西井伸洋・小島敏弥・宮崎文・豊原啓子・竹内大二		
17:50-18:50	特別講演3 Special lecture:QOL 「Quality of life in Adults with Congenital Heart Disease」 座長：榎本淳子・大塚亮 演者：PhilipMoons				
19:00					

日程表

日程表 1月15日 (日)

愛媛県民文化会館

時間	第1会場	第2会場	第3会場	ポスター会場	ハンズオンセミナー会場
8:00					
8:50-10:50	学術委員会セッション 「成人先天性心疾患における心臓移植を考える」 座長：松田暁・笠原真悟 演者：吉川美喜子・小谷恭弘(Keynote) 原田元・石田秀和・平田康隆・齋木佳克・塩瀬明	渉外委員会 International session 「Hot Topics in Systemic RV」 座長：杜徳尚・板谷慶一 コメンテーター：神谷千津子・山村健一郎・JuneHuh 演者：Atsuko Kato・LucyEun・Tokuko Shinohara・Seiji Ito・AlexanderVanDeBruaene,Leuven	多領域専門職 情報交換会 司会進行：落合亮太・小出沙由紀・水野芳子		
9:00-10:00			一般演題 15 「多領域」 座長：中水流彩・柳田夏代 コメンテーター：仁尾かおり 演者：森貞敦子・西村早紀・小原由里・杉淵崇子・田中祥子・城戸貴史		
10:00-11:00		日本成人先天性心疾患学会・ 日本肝臓学会ジョイントシンポジウム 「FALDを知り、FALDと闘う」 座長：山口修・考藤達哉 演者：小泉洋平・田中篤・大内秀雄・考藤達哉・大西秀樹	一般演題 16 「支援・診療体制」 座長：木村正人・笹川みちる コメンテーター：満下紀恵 演者：岡崎・中島公子・岡本剛司・坂本真彦・戸田孝子・坂崎尚徳		
11:00-11:10					
11:10-12:10	特別講演4 「チームマネジメント～今治からの挑戦～」 座長：打田俊司・西朋子 演者：岡田武史				
11:20-12:20					
12:00					
12:30-13:30	ランチョンセミナー7 ゴア® カードイオフォーム セパタルオクルーター 座長：細川忍 演者：高谷隆一・金澤英明 共催：日本ゴア合同会社	ソノグラファー教育セッション ACHD診療を支える技師を目指す 座長：小坂穂俊美・山村展央 Keynote：小坂穂俊美 演者：鹿野由香理・齋藤央・源辺修久・玉井佑里恵 共催：GEヘルスケア・ジャパン株式会社	ランチョンセミナー8 「愛媛大学におけるACHD-PAH診療の経験 ～移行期・ACHD診療に循環器内科医は 何を果たすか？～」 座長：赤木祐治 演者：赤澤祐介 共催：ヴァイオリス製薬株式会社		
13:00					
13:40-15:20	日本成人先天性心疾患学会・ 日本循環器学会ジョイントシンポジウム 「開業医の先生と一緒に診る 成人先天性心疾患診療、地域連携、 移行期医療」 コーディネーター：元木博彦 座長：城戸佐知子・村上博 演者：石津智子・小暮龍仁・水野篤・大谷敬之		特別講演5 「Medical system」 座長：落合亮太・立石実 演者：山村健一郎・PhilipMoons		
14:00					
15:00					
15:30-16:00	閉会式				
16:00					
17:00					
18:00					
19:00					

Timetable

日程表 1月13日 (金)

愛媛県民文化会館

時間	Room1	Room2	Room3	Poster Room	Hands-on seminar Room
8:00					
8:45-9:00	Opening remarks				
9:00-10:00	Nightmare Session Chairs : Hidemi Takata・Tomohito Kogure Commentator : Yasuhiro Kotani	Oral Presentation 1 Chairs : Hideo Ouchi・Yoshie Ochiai	Oral Presentation 2 Chairs : Hideki Uemura・Kagami Miyaji	9:00-10:30 Poster Set-up	
10:00					
10:10-10:50	Cardiovascular measures basic law and Adult Congenital Heart Disease Chair : Osamu Yamaguchi	Oral Presentation 3 Chairs : Eiko Sera・Takaaki Suzuki	Oral Presentation 4 Chairs : Ichiro Sakamoto Shigetoyo Kogaki	10:30-15:00 Poster Session	
10:50-12:20	Symposium1 Chairs : Atsushi Yao・Kazuaki Tanabe Commentator : Fumitake Miura・Yusuke Akazawa				
11:00					
11:20-12:20		Oral Presentation 5 Chairs : Taku Ishii・Satoshi Akagi	Symposium2 Chairs : Goro Fujita・Hideaki Senzaki		11:20-12:20 Hands-on seminar
12:00					
12:30-13:30	Luncheon Seminar 1 Chair : Kei Inai Co-sponsored : Janssen Pharmaceutical K.K.	Luncheon Seminar 2 Chair : Kisaburo Sakamoto Co-sponsored : Edwards Lifesciences Corporation	Luncheon Seminar 3 Chair : Yasushi Sakata Co-sponsored : Bayer Yakuin, Ltd.		
13:00					
13:40-15:00	Featured Abstract Session 1 (Symposium) Chairs : Shozaburo Doi・Katsura Soma	Oral Presentation 6 Chairs : Yasutaka Hirata・Hajime Ichikawa	Oral Presentation 7 Chairs : Katsuji Inoue・Tomoko Ishizu		
14:00					
14:50-16:10		Featured Abstract Session 2 Chairs : Yasumasa Tsukamoto Takeshi Shinkawa	Sponsored session Chair : Kenichi Hirata Co-sponsored : Novartis Pharma K.K.	15:00-16:00 Poster Presentation 1-2	
15:00					
15:10-15:50	Educational Session Chair : Takashi Sugiyama				
16:00					
16:00-16:50	Special Lecture 1 「Pregnancy」 Chairs : Tokuko Shinohara・June Huh Speaker : Magalie Ladoueur		Oral Presentation 8 Chairs : Yumi Shiina Yasunobu Hayabuchi	16:00-17:00 Poster Presentation 3-4	16:00-17:00 Hands-on seminar
16:50-18:10	International friendship session 「Pregnancy and Delivery」 Chairs : Jun Yoshimatsu・Masaki Ogawa Commentator : Tokuko Shinohara・Seiji Ito・Magalie Ladoueur				
17:00					
17:00-18:10			Symposium3 Chairs : Haruhiko Higashi・Jun Muneuchi		
18:00					
18:30-20:00		ACHD night (50th Anniversary)			
19:00					
20:00					

Timetable

日程表 1月14日 (土)

愛媛県民文化会館

時間	Room1	Room2	Room3	Poster Room	Hands-on seminar Room
8:00					
9:00	Featured Abstract Session 3 (Panel Discussion) Chairs : Kisaburo Sakamoto Kenichiro Yamamura	8:50-9:30 Oral Presentation 9 Chair : Takanari Fujii-Kazuhisa Nishimura 9:30-10:10 Oral Presentation 10 Chairs : Hideshi Tomita, Yoshikatsu Saiki	8:50-10:00 Oral Presentation 11 Chairs : Keiichi Itatani-Satoshi Masutani 10:10- 11:10 Oral Presentation 12 Chairs : Chizuko Kamiya-Yoshiko Mizuno	9:00-10:30 Poster Set-up	
10:00	10:10- 11:10 Special Lecture 2 Chairs : Teru Kumagi-Teiji Akagi	10:30- 11:20 Oral Presentation 13 Chairs : Yasuko Nagasaka-Hironori Izutani		10:30- 15:00 Poster Session	10:10-11:10 Hands-on seminar
11:00					
12:00	11:20-12:20 Symposium4 Chairs : Terunobu Fukuda-Kazuto Fujimoto Commentator : Kenji Hiramatsu	11:30-12:20 Session with ACHD Academic Committee Research Group Chairs : Kei Inai-Chizuko Kamiya	11:20-12:20 Featured Abstract Session 4 (Symposium) Chairs : Ryota Ochiai-Hiroyuki Yamagishi		
13:00	12:30-13:30 Luncheon Seminar 4 Chair : Takashi Higaki Co-sponsored : Edwards Lifesciences Corporation	12:30-13:30 Luncheon Seminar 5 Chair : Ichiro Sakamoto Co-sponsored : JAPAN LIFELINE Co., Ltd.	12:30-13:30 Luncheon Seminar 6 Chair : Tetsuya Kitagawa Co-sponsored : Canon Medical Systems.		
14:00	13:40-14:10 JSACHD General Assembly				
15:00	14:10-14:40 YIA Chairs : Atsushi Yao-Shingo Kasahara				
16:00	15:00-15:40 Legend Lecture (Open Conference with Citizens) Chair : Takashi Higaki	15:40-16:50 Featured Abstract Session 5 (Panel Discussion) Chairs : Tomoaki Murakami-Shinji Inaba	15:40-17:00 Oral Presentation 14 Chairs : Aya Miyazaki-Yoshihito Hata	15:00-16:00 Poster Presentation 5・6	14:50-15:50 Hands-on seminar
17:00	15:50-17:40 Spetial Session (Open Conference with Citizens) Chairs : Hitomi Suenaga-Takeaki Shirai	17:00-18:30 Symposium5	17:10-18:40 Symposium6	16:00-17:00 Poster Presentation 7・8	
18:00	17:50-18:50 Special Lecture 3 [Special lecture:QOL of ACHD] Chairs : Junko Enomoto-Ryo Inuzuka Speaker : PhilipMoons	Chairs : Hiroka Yokoi-Yoshihide Mitani	Chairs : Morio Shoda-Tsugutoshi Suzuki Commentator : Shigeru Tateno		
19:00					
20:00					

Timetable

日程表 1月15日 (日)

愛媛県民文化会館

時間	Room1	Room2	Room3	Poster Room	Hands-on seminar Room
8:00					
8:50-10:50	Session with ACHD Academic Committee Chairs : Hikaru Matsuda-Shingo Kasahara	9:00-10:30 International session with External Relations Committee [Hot Topics in Systemic RV] Chairs : Norihisa Toh-Keiichi Itatani Commentator : Chizuko Kamiya-Kenichiro Yamamura-June Huh Speaker : Atsuko Kato-Lucy Eun-Tokuko Shinohara-Seiji Ito-Alexander Van De Bruaens,Leuven	9:00-10:00 Multidisciplinary Professional Meetin		
10:00			10:10- 11:10 Oral Presentation 15		
11:00		10:50-12:20 JSH-JSACHD Joint Symposium Chairs : Osamu Yamaguchi-Tatsuya Kanto	Chairs : Aya Nakazuru-Natsuyo Masuda Commentator : Kaori Nio		
11:10-12:10	Special Lecture 4 Chairs : Shunji Uchita-Tomoko Nishi Speaker : Takeshi Okada		11:20-12:20 Oral Presentation 16		
12:00			Chairs : Masato Kimura-Michiru Sasagawa Commentator : Norie Mitsushita		
12:30-13:30	Luncheon Seminar 7 Chair : Shinobu Hosokawa Co-sponsored : W. L. Gore & Associates G.K.	12:30-14:30 Educational Session of Sonographer Chairs : Toshimi Koitabashi-Nobuo Yamamura Co-sponsored : GE Health care Japan	12:30-13:30 Luncheon Seminar 8 Chair : Teiji Akagi Co-sponsored : Viatrix Pharmaceuticals Japan Inc.		
13:40-15:20	JCS-JSACHD Joint Symposium Coordinator : Hirohiko Motoki Chairs : Sachiko Kido-Hiroshi Murakami		13:40-14:40 Special Lecture 5 [Medical system] Chairs : Ryota Ochiai-Minori Tateishi Speaker : Kenichiro Yamamura-PhilipMoons		
15:30-16:00	Closing remarks				
16:00					
17:00					
18:00					
19:00					
20:00					

プログラム

1月13日(金) 第1会場【サブホール】

8:45～ 開会式

会長：檜垣 高史（愛媛大学大学院医学系研究科 地域小児・周産期学講座 / 移行期・成人先天性心疾患センター）

9:00～10:00 Nightmare セッション

座長：高田 秀実（愛媛大学大学院医学系研究科 小児科学）

小暮 智仁（東京女子医科大学 循環器内科）

コメンテーター：小谷 恭弘（岡山大学 学術研究院 医師薬学域 心臓血管外科）

N-01 幼年期より Eisenmenger 症候群と診断されている多脾症に対する外科治療

西岡 雅彦

沖縄県立南部医療センターこども医療センター 小児心臓血管外科

N-02 右室流出路狭窄解除後に三尖弁逆流が増悪した修正大血管転位症の成人症例

白石 ゆり子¹⁾、島袋 篤哉¹⁾、加藤 昭生¹⁾、北野 正尚¹⁾、佐藤 誠一¹⁾、中村 真²⁾、菅野 勝義²⁾、西岡 雅彦²⁾

沖縄県立南部医療センター・こども医療センター 小児循環器内科¹⁾、沖縄県立南部医療センター・こども医療センター 小児心臓血管外科²⁾

N-03 TGA III型に対して TCPC-Fontan/DKS 後の redo PVR の開心術後ショックに対して Impella CP を留置した 1 例

成田 岳¹⁾、狩野 実希¹⁾、加藤 駿一¹⁾、目黒 眞¹⁾、星野 健司²⁾、西岡 真樹子²⁾、野村 耕司³⁾、鶴垣 伸也³⁾、清水 寿和³⁾、大和 恒博¹⁾、稲葉 理¹⁾、松村 穰¹⁾

さいたま赤十字病院 循環器内科¹⁾、埼玉県立小児医療センター 循環器科²⁾、埼玉県立小児医療センター 心臓血管外科³⁾

10:10～10:50 循環器対策基本法と成人先天性心疾患

座長：山口 修（愛媛大学大学院医学系研究科 循環器・呼吸器・腎高血圧内科学）

T-01 脳卒中・循環器対策基本法と成人先天性心疾患

坂田 泰史

大阪大学大学院 医学系研究科 循環器内科学

T-02 脳卒中・循環器対策基本法と小児科医

三谷 義英

三重大学医学部附属病院周産母子センター

10:50～12:20 シンポジウム 1

ACHD 診療体制の展開 専門医制度が始まってからどう変化するのか？

座長：八尾 厚史（東京大学 保健・健康推進本部）

田邊 一明（島根大学医学部 学術研究院医学・看護学系 内科学講座内科学第四（循環器内科・腎臓内科））

コメンテーター：三浦 文武（弘前大学医学部 小児科学）

赤澤 祐介（愛媛大学医学部附属病院 第二内科（循環器内科））

Keynote Lecture 八尾 厚史

東京大学 保健・健康推進本部

SY1-01 地域 ACHD 診療の課題と提案 ～ゼロから ACHD 診療体制を立ち上げた施設の経験から

小坂橋 俊美、郡山 恵子、加古川 美保、藤田 鉄平、前川 恵美、深谷 英平、阿古 潤哉

北里大学医学部循環器内科学

SY1-02 当院における ACHD 診療体制の現状と課題 ー地域中核総合病院内の小児病院としてー

江原 英治¹⁾、福井 秀吉¹⁾、瀬尾 尚史¹⁾、門屋 卓己¹⁾、中村 香絵¹⁾、佐々木 昶¹⁾、藤野 光洋¹⁾、川崎 有希¹⁾、吉田 葉子²⁾、鈴木 嗣敏²⁾、荒木 幹太³⁾、小澤 秀登³⁾、鍵崎 康治³⁾、松村 嘉起⁴⁾、阿部 幸雄⁴⁾、成子 隆彦⁴⁾

大阪市立総合医療センター 小児循環器内科¹⁾、小児不整脈科²⁾、小児心臓血管外科³⁾、循環器内科⁴⁾

SY1-03 移行支援を潤滑に行うには - 患者アンケートからみえてきたもの -

廣瀬 圭一

静岡県立こども病院 心臓血管外科 移行医療部

SY1-04 隣接する小児病院・赤十字病院の医療連携

星野 健司¹⁾、百木 恒太¹⁾、河内 貞貴¹⁾、狩野 実希²⁾

埼玉県立小児医療センター 循環器科¹⁾、さいたま赤十字病院循環器内科²⁾

12:30 ~ 13:30 ランチョンセミナー 1

座長：稲井 慶（東京女子医科大学 循環器小児・成人先天性心疾患科 准教授・診療部長）
共催：ヤンセンファーマ株式会社

LS1-01 移行期医療としての PAH の治療戦略

杉浦 寿彦

千葉大学大学院医学研究院 呼吸器内科学 特任教授

13:40 ~ 15:00 会長要望セッション 1 (シンポジウム)

修復複雑心奇形の長期予後 ~ ACHD の自然予後から~

座長：土井 庄三郎（独立行政法人国立病院機構災害医療センター）
相馬 桂（東京大学医学部附属病院 循環器内科）

PR1-01 自然歴および姑息術のみ施行された単心室血行動態患者の予後

島田 衣里子、朝貝 省史、原田 元、西村 智美、工藤 恵道、竹内 大二、豊原 啓子、篠原 徳子、稲井 慶
東京女子医科大学 循環器小児・成人先天性心疾患科

PR1-02 未修復複雑 CHD 症例の成人期間問題点

中川 直美¹⁾、岡本 健吾¹⁾、荻野 梨恵¹⁾、豊田 裕介¹⁾、片岡 功一¹⁾、鎌田 政博¹⁾、西岡 健司²⁾、久持 邦和¹⁾、
立石 篤志³⁾

広島市立広島市民病院 循環器小児科¹⁾、広島市立広島市民病院 循環器内科²⁾

PR1-03 最終手術を受けられずに成人期に達したチアノーゼ性心疾患症例の予後の検討

稲熊 洸太郎¹⁾、飯田 尚樹¹⁾、豊田 直樹¹⁾、石原 温子¹⁾、前田 登史²⁾、森 おと姫²⁾、吉澤 康祐²⁾、坂崎 尚徳¹⁾
兵庫県立尼崎総合医療センター 小児循環器内科¹⁾、心臓血管外科²⁾

PR1-04 Eisenmenger 症候群のダウン症成人期の予後 - 多施設共同研究より -

坂崎 尚徳¹⁾、丹羽 公一郎²⁾、武田 充人³⁾、小野 博⁴⁾、高月 晋一⁵⁾、堀米 仁志⁶⁾、犬塚 亮⁷⁾、福島 裕之⁸⁾、
齋藤 秀輝⁹⁾、立野 滋¹⁰⁾、市田 路子¹¹⁾、糸井 利幸¹²⁾、小垣 滋豊¹³⁾、脇 研自¹⁴⁾、赤木 禎治¹⁵⁾、
須田 憲治¹⁶⁾、廣野 恵一¹⁷⁾、白神 一博¹⁸⁾

兵庫県立尼崎総合医療センター小児循環器内科¹⁾、聖路加国際病院 心血管センター 循環器内科²⁾、北海道大学医学部小児科³⁾、国立成育医療研究センター 小児循環器科⁴⁾、東邦大学医療センター大森病院 小児医療センター小児科⁵⁾、筑波大学医学部小児科⁶⁾、東京大学医学部附属病院小児科⁷⁾、東京歯科大学 市川総合病院⁸⁾、聖隷浜松病院小児循環器内科⁹⁾、千葉県循環器病センター成人先天性診療部¹⁰⁾、山王病院 小児科¹¹⁾、京都府立医科大学病院小児科¹²⁾、大阪急性期・総合医療センター小児科¹³⁾、倉敷中央病院小児科¹⁴⁾、岡山大学病院成人先天性心疾患センター¹⁵⁾、久留米大学病院小児科¹⁶⁾、富山大学病院小児科¹⁷⁾、東京大学医学部附属病院小児科¹⁸⁾

PR1-05 72 歳のフォロー四徴症の 1 例 - 未修復長期生存 CHD 症例の問題点 -

喜瀬 広亮¹⁾、加藤 真理子¹⁾、星合 美奈子²⁾、山岡 大志郎¹⁾、石井 瑤子¹⁾、長岡 孝太¹⁾、堀川 優衣¹⁾、
佐野 俊和¹⁾、堀尾 直裕¹⁾、清水 武¹⁾、大山 伸雄¹⁾、藤井 隆成¹⁾、宮原 義典¹⁾、富田 英¹⁾、佐野 俊二¹⁾

昭和大学病院 小児循環器成人先天性心疾患センター¹⁾、地方独立行政法人山梨県立病院機構山梨県立中央病院 循環器内科²⁾

15:10 ~ 15:50 **教育セッション**

座長：杉山 隆（愛媛大学大学院医学系研究科 産婦人科学講座）

ED-01 HPV ワクチンに関する正しい理解のために

苛原 稔

徳島大学医学部 産科婦人科学分野

16:00 ~ 16:50 **特別講演 1**

Pregnancy

座長：篠原 徳子（東京女子医科大学 循環器小児・成人先天性心疾患科）

JuneHuh（Sungkyunkwan Univ Samsung Medical Center（The Academic committee of KSACHD））

SL1-01 Pregnancy and Delivery in Women with Congenital Heart Disease

MagalieLadoueur

European Hospital of Georges Pompidou Adult Congenital Heart Disease Unit

16:50 ~ 18:10 **International friendship session**

Pregnancy and Delivery

座長：吉松 淳（国立循環器病研究センター 産婦人科部）

小川 正樹（東京女子医科大学八千代医療センター 産婦人科）

コメンテーター：篠原 徳子（東京女子医科大学 循環器小児・成人先天性心疾患科）

伊藤 誠治（Washington Children's National Hospital Adult Congenital Heart Program, Pediatric Cardiology）

MagalieLadoueur（European Hospital of Georges Pompidou Adult Congenital Heart Disease Unit）

Chair: Jun Yoshimatsu (National Cerebral and Cardiovascular Center, Department of Obstetrics and Gynecology)

Masaki Ogawa (Tokyo Women's Medical University Yachiyo Medical Center, Department of Maternal and Fetal Medicine)

Commentator: Tokuko Shinohara (Tokyo Women's Medical University, Pediatric Cardiology and Adult Congenital Cardiology)

Seiji Ito (Washington Children's National Hospital Adult Congenital Heart Program, Pediatric Cardiology)

Magalie Ladoueur (European Hospital of Georges Pompidou Adult Congenital Heart Disease Unit)

IF-01 Pregnancy in Women With a Fontan Circulation

Kyung-Hee Kim

Sejong Hospital

IF-02 Multidisciplinary team approach for high risk pregnancy in ACHD

Sung-A Chang

Sungkyunkwan Univ Samsung Medical Center

IF-03 カテコラミン誘発多形性心室頻拍合併妊娠の 2 症例

直 聖一郎、澤田 雅美、神谷 千津子、早川 志保子、齋藤 庸太、須賀 清夏、小川 紋奈、手向 麻衣、月村 英利子、
中西 篤史、柿ヶ野 藍子、岩永 直子、金川 武司、吉松 淳

国立循環器病研究センター 産婦人科部

Two cases of pregnancy with catecholaminergic polymorphic ventricular tachycardia : A case report

Seiichiro Nao, Masami Sawada, Chizuko Kamiya, Shihoko Hayakawa, Yota Saito, Sayaka Suga, Ayana Ogawa, Mai Temukai, Eriko Tsukimura, Atsushi Nakanishi, Aiko Kakigano, Naoko Iwanaga, Takeshi Kanagawa, Jun Yoshimatsu

National Cerebral and Cardiovascular Center, Division of Obstetrics and Gynecology

IF-04 出産を経験した修正大血管転位症女性患者の長期予後

小永井 奈緒、神谷 千津子、早川 志保子、直 聖一郎、齋藤 庸太、須賀 清夏、小川 紋奈、手向 麻衣、
月村 英利子、澤田 雅美、中西 篤史、柿ヶ野 藍子、岩永 直子、金川 武司、吉松 淳

国立循環器病研究センター 産婦人科部

Long-term follow-up of parous women with congenitally corrected transposition of the great arteries

Nao Konagai, Chizuko Kamiya, Shihoko Hayakawa, Seiichiro Nao, Yota Saito, Sayaka Suga, Ayana Ogawa, Mai Temukai, Eriko Tsukimura, Masami Sawada, Atsushi Nakanishi, Aiko Kakigano, Naoko Iwanaga, Takeshi Kanagawa, Jun Yoshimatsu

National Cerebral and Cardiovascular Center, Division of Obstetrics and Gynecology

IF-05 一次施設での分娩を選択した成人先天性心疾患女性の妊娠の2例

兵藤 博信、新田 慧、熊澤 理紗、須江 英子、水野 吉章、彦坂 慈子、船倉 翠、今田 信哉、久具 宏司

東京都立墨東病院 産婦人科

Management of pregnancy at primary clinic for the women with mild ACHD

Hironobu Hyodo, Satoshi Nitta, Risa Kumasawa, Fusako Sue, Yoshiaki Mizuno, Chikako Hikosaka, Midori Funakura, Shinya Imada, Koji Kugu

Tokyo Metropolitan Bokutoh Hospital

IF-06 中期中絶を選択したFontan術後妊娠の1例

渡辺 まみ江、宗内 淳、杉谷 雄一郎、江崎 大起、山田 洸夢、古賀 大貴、田中 惇史

JCHO 九州病院 循環器小児科

A case of medium-term abortion in a patient with a Fontan circulation

Mamie Watanabe, Jun Muneuchi, Yuichirou Sugitani, Ezaki Hiroki, Hiromu Yamada, Hirotaka Koga, Atsushi Tanaka

Department of Pediatric Cardiology, JCHO Kyushu Hospital, Japan

9:00 ~ 10:00

一般演題 1

フォンタン 1

座長：大内 秀雄（国立循環器病研究センター 小児循環器内科）
落合 由恵（JCHO 九州病院 心臓血管外科）

O-1-1 左肺静脈閉塞のため右片肺フォンタン循環管理中の一例

鈴木 一孝、篠原 務、小山 智史

名古屋市立大学病院 小児科

O-1-2 フォンタン術後遠隔期における肺血管拡張薬の使用状況と意義

北川 篤史¹⁾、平田 陽一郎¹⁾、高梨 学¹⁾、本田 崇¹⁾、宮地 鑑²⁾、石倉 健司¹⁾

北里大学医学部小児科学¹⁾、北里大学医学部心臓血管外科学²⁾

O-1-3 病理解剖所見を得ることができた成人 Failed Fontan の一例

家村 素史¹⁾、前田 靖人¹⁾、須田 憲治²⁾

聖マリア病院 小児循環器内科¹⁾、久留米大学 小児科²⁾

O-1-4 成人年齢に到達した歌舞伎症候群を合併したフォンタン術後左心低形成症候群の2例

桑原 直樹¹⁾、寺澤 厚志¹⁾、山本 哲也^{1,2)}、田中 秀門¹⁾、桑原 尚志¹⁾、吉田 尚司³⁾、淵上泰³⁾、阪下 達哉⁴⁾、

吉真 孝^{2,5)}、岩田 祐輔^{2,3)}

岐阜県総合医療センター 小児医療センター 小児循環器内科¹⁾、岐阜県総合医療センター 成人先天性心疾患診療科²⁾、
岐阜県総合医療センター 小児医療センター 小児心臓外科³⁾、岐阜県総合医療センター 小児医療センター 小児科⁴⁾、岐阜
県総合医療センター 循環器科⁵⁾

O-1-5 経皮的肝生検によるフォンタン関連肝疾患の肝線維化評価：非侵襲的線維化予測に向けて

田中 正剛¹⁾、東 夕喜¹⁾、日置 智惟¹⁾、青柳 知美¹⁾、高橋 基¹⁾、井本 効志¹⁾、黒川 美穂¹⁾、合谷 孟¹⁾、

西崎 晶子²⁾、柿野 貴盛²⁾、永田 弾³⁾、山村 健一郎^{3,4)}、坂本 一郎²⁾、国府島 庸之¹⁾、筒井 裕之²⁾、

小川 佳宏¹⁾

九州大学病院 肝臓・膵臓・胆道内科¹⁾、九州大学病院 循環器内科²⁾、九州大学病院 小児科³⁾、福岡市立こども病
院 循環器集中治療科⁴⁾

O-1-6 Fontan 術後の門脈血行動態に関する研究

杉谷 雄一郎¹⁾、宗内 淳¹⁾、田中 惇史¹⁾、古賀 大貴¹⁾、江崎 大起¹⁾、山田 洸夢¹⁾、渡邊 まみ江¹⁾、城尾 邦彦²⁾、

落合 由恵²⁾

JCHO 九州病院 小児科¹⁾、JCHO 九州病院 心臓血管外科²⁾

10:10 ~ 11:10

一般演題 3

フォンタン 2

座長：世良 英子（大阪大学大学院医学系研究科 循環器内科学）
鈴木 孝明（埼玉医科大学国際医療センター 小児心臓外科）

O-3-1 Fontan 術後症例における CMR 心筋 native T1 値に関する検討

田尾 克生¹⁾、石川 友一¹⁾、倉岡 彩子¹⁾、寺師 英子¹⁾、鈴木 彩代¹⁾、福岡 将治¹⁾、連 翔太¹⁾、山田 佑也¹⁾、

岩屋 悠生¹⁾、鹿島 田渉¹⁾、池田 英史¹⁾、白水 優光²⁾、村岡 衛²⁾、小谷 匡史²⁾、山村 健一郎²⁾、佐川 浩一¹⁾、

山田 太郎¹⁾、鈴木 花子²⁾

福岡市立こども病院 循環器科¹⁾、循環器集中治療科²⁾

O-3-2 成人期 Fontan 術後症例において Plasma Volume Status は中心静脈圧と予後を推定する

中島 充貴、杜 徳尚、川田 哲史、高谷 陽一、中川 晃志、三好 亨、西井 伸洋、赤木 禎治、伊藤 浩

岡山大学病院 循環器内科

O-3-3 PA with IVS 成人例におけるフォンタン術後と2心室修復術後の遠隔期成績の比較

田中 敏克¹⁾、三木 康暢¹⁾、城戸 佐知子¹⁾、松久 弘典²⁾、大嶋 義博²⁾

兵庫県立こども病院 循環器内科¹⁾、兵庫県立こども病院 心臓血管外科²⁾

O-3-4 12年間ステロイド内服治療を行ったFontan術後蛋白漏出性胃腸症例の離脱後4年間の経過

上野 倫彦¹⁾、南雲 淳¹⁾、長谷山 圭司¹⁾、白石 真大^{2,3)}

手稲溪仁会病院小児循環器科¹⁾、日鋼記念病院小児科²⁾、北海道大学病院小児科³⁾

O-3-5 フォンタン術後の蛋白漏出性胃腸症 (PLE) のリスク因子

上田 秀明、細川 大地、菅谷 憲太、築野 一馬、池川 健、若宮 卓也、小野 晋、金 基成、柳 貞光

神奈川県立こども医療センター 循環器内科

O-3-6 非侵襲的MRリンパ撮影を用いたフォンタンの異常リンパネットワークと臨床像について

椎名 由美

聖路加国際病院心血管センター 循環器内科

11:20 ~ 12:20

一般演題 5

肺高血圧

座長：石井 卓(東京医科歯科大学 小児科)

赤木 達(岡山大学 循環器内科 小児科)

Keynote Lecture 肺高血圧に関する新しい情報

石井 卓

東京医科歯科大学 小児科

O-5-1 心臓外の病態のために顕著な低酸素血症、生命的危急状態に陥った心室中隔欠損・Eisenmenger 症候群の2例

本間 友佳子、早瀬 康信

徳島大学大学院 医歯薬学研究部 小児科

O-5-2 Treat and Repair が可能となった高度拘束性換気障害を有する肺高血圧合併心房中隔欠損症の1例

藤田 鉄平¹⁾、加古川 美保¹⁾、飯倉 早映子¹⁾、前川 恵美¹⁾、郡山 恵子¹⁾、深谷 英平¹⁾、小坂橋 俊美¹⁾、宮地 鑑²⁾、阿古 潤哉¹⁾

北里大学医学部循環器内科学¹⁾、北里大学医学部心臓血管外科²⁾

O-5-3 心室中隔欠損に伴う肺高血圧症に対する Treat-and-Repair による治療戦略

梅井 正彦¹⁾、相馬 桂¹⁾、平田 康隆²⁾、後藤 耕策¹⁾、常盤 洋之¹⁾、齊藤 暁人¹⁾、小島 敏弥¹⁾、笠原 真悟³⁾、赤木 禎治⁴⁾、小室 一成¹⁾、八尾 厚史⁵⁾

東京大学医学部附属病院 循環器内科¹⁾、東京大学医学部附属病院 心臓外科²⁾、岡山大学 心臓血管外科³⁾、岡山大学 循環器内科⁴⁾、東京大学 保健・健康推進本部⁵⁾

O-5-4 Over systemic の重症肺高血圧症に合併する病態“PH-pSAM”の提唱

湯浅 絵理佳¹⁾、神野 太郎¹⁾、丸山 篤志¹⁾、住友 直文¹⁾、小柳 喬幸¹⁾、古道 一樹¹⁾、福島 裕之²⁾、山岸 敬幸¹⁾

慶應義塾大学医学部小児科¹⁾、東京歯科大学市川総合病院小児科²⁾

O-5-5 先天性心疾患を伴う肺高血圧症レジストリ JACPHR

土井 庄三郎¹⁾、石井 卓²⁾、山岸 敬幸³⁾、内田 敬子⁴⁾、細川 奨²⁾、石崎 怜奈³⁾、石田 秀和⁵⁾、高月 晋一⁶⁾、福島 裕之⁷⁾、稲井 慶⁸⁾、小垣 滋豊⁹⁾

災害医療センター 小児科¹⁾、東京医科歯科大学 小児科²⁾、慶應義塾大学 小児科³⁾、同 保健センター⁴⁾、大阪大学 小児科⁵⁾、東邦大学医療センター大森病院 小児科⁶⁾、東京歯科大学市川総合病院 小児科⁷⁾、東京女子医科大学 循環器小児科⁸⁾、大阪急性期総合医療センター 小児科⁹⁾

12:30 ~ 13:30

ランチョンセミナー 2

TPVI を見据えた治療戦略を考える

座長：坂本喜三郎（静岡県立こども病院 心臓血管外科 院長）

共催：エドワーズライフサイエンス株式会社

LS2-01 TPVI を見据えた治療戦略を考える - 内科医の視点から -

小暮 智仁

東京女子医科大学 循環器内科 助教

LS2-02 TPVI を見据えた治療戦略を考える - 外科医の視点から -

塩瀬 明

九州大学大学院 医学系研究院 循環器外科 教授

13:40 ~ 14:40

一般演題 6

外科手術

座長：平田 康隆（東京大学医学部附属病院 心臓外科）

市川 肇（国立循環器病研究センター 小児心臓外科）

O-6-1 成人期大動脈縮窄に対する初回・再手術の長期成績

前田 登史¹⁾、森おと姫¹⁾、吉澤 康祐¹⁾、堀 祥昌¹⁾、下地 章夫¹⁾、福永 直人¹⁾、田村 暢成¹⁾、飯田 尚樹²⁾、
稲熊 洸太郎²⁾、豊田 直樹²⁾、石原 温子²⁾、坂崎 尚徳²⁾

兵庫県立尼崎総合医療センター 心臓血管外科¹⁾、兵庫県立尼崎総合医療センター 小児循環器内科²⁾

O-6-2 成人先天性心疾患に対する MICS 手術

打田 俊司¹⁾、坂本 裕司¹⁾、手島 真弓¹⁾、黒部 裕嗣¹⁾、赤澤 祐介²⁾、河本 敦³⁾、千阪 俊行³⁾、高田 秀実³⁾、
檜垣 高史³⁾、泉谷 裕則¹⁾

愛媛大学大学院医学系研究科 心臓血管呼吸器外科¹⁾、循環器内科²⁾、小児科³⁾

O-6-3 TCPC conversion 後のペースメーカー挿入回避のための術式の工夫

黒子 洋介¹⁾、井上 善紀¹⁾、岸 良匡¹⁾、鈴木 浩之¹⁾、枝木 大治¹⁾、小松 弘明¹⁾、横田 豊¹⁾、辻 龍典¹⁾、
迫田 直也¹⁾、村岡 玄哉¹⁾、小林 純子¹⁾、川畑 拓也¹⁾、廣田 真規¹⁾、小谷 恭弘¹⁾、杜 徳尚²⁾、笠原 真悟¹⁾

岡山大学病院 心臓血管外科¹⁾、岡山大学病院 循環器内科²⁾

O-6-4 心房細動を合併した心房中隔欠損に対する外科的治療

小出 昌秋¹⁾、國井 佳文¹⁾、立石 実¹⁾、前田 拓也¹⁾、守内 大樹¹⁾、曾根久美子¹⁾、塚田 友太¹⁾、中島 八隅²⁾、
杉山 央²⁾、宮崎 文²⁾、井上 奈緒²⁾、杉浦 亮³⁾、逸見 隆太³⁾、齋藤 秀輝³⁾

聖隷浜松病院 心臓血管外科¹⁾、聖隷浜松病院 小児循環器科²⁾、聖隷浜松病院 循環器科³⁾

O-6-5 成人期に心内修復術を施行した右室二腔症

城尾 邦彦¹⁾、落合 由恵¹⁾、島田 尚慈¹⁾、中田 悠介¹⁾、元松 祐馬¹⁾、杉谷 雄一郎²⁾、渡邊 まみ江²⁾、宗内 淳²⁾、
徳永滋彦¹⁾

JCHO 九州病院 心臓血管外科¹⁾、小児循環器科²⁾

O-6-6 Unroofed coronary sinus 高齢成人症例の手術経験

近田 正英、宮入 剛、西巻 博、縄田 寛、谷川 和好、千葉 清、駒ヶ嶺 正英、向後 美沙、北 翔太、杵渕 聡志、
富田 真央、中村 竜士

聖マリアンナ医科大学 心臓血管外科

14:50 ~ 16:10 会長要望セッション 2

あの症例は今 Challenging 症例の、中～長期予後から学ぶ

座長：塚本 泰正（国立循環器病研究センター 移植医療部）
新川 武史（東京女子医科大学病院 心臓血管外科）

PR2-01 難渋する心不全管理に維持透析の導入が効果的であった 2 例のその後について

西村 智美、朝貝 省史、原田 元、島田 衣里子、篠原 徳子、稲井 慶
東京女子医科大学 循環器小児科

PR2-02 Fontan 術後遠隔期の完全房室ブロックに対し、心外膜リードによる心臓再同期療法を行った一例

岡本 裕哉
加古川中央市民病院 循環器内科

PR2-03 修正大血管転位の高度左側房室弁逆流に対しカテーテル治療後の経過

上田 寛修¹⁾、中島 祥文¹⁾、高橋 信¹⁾、石田 大¹⁾、小泉 淳一²⁾、金 一²⁾、森野 禎浩¹⁾
岩手医科大学 内科学講座循環器内科分野

PR2-04 成人期にフォンタン手術を施行した症例のその後について

大内 秀雄^{1,2)}、森 有希^{1,2)}、浅野 遼太郎¹⁾、黒崎 健一²⁾、市川 肇^{1,3)}
国立循環器病研究センター 成人先天性心疾患センター¹⁾、小児循環器内科²⁾、小児心臓外科³⁾

18:30 ~ 20:00 ACHD NIGHT (第 50 回記念) 意見交換会

記念講演 成人先天性心疾患の研究に携わって：その歩みと Aortopathy

丹羽 公一郎
聖路加国際病院 心血管センター 循環器内科 名誉顧問

1 月 13 日 (金) 第 3 会場 [真珠の間 B]

9:00 ~ 9:50 一般演題 2

術後遠隔期

座長：上村 秀樹（奈良県立医科大学 先天性心疾患センター）
宮地 鑑（北里大学病院 心臓血管外科）

O-2-1 術前高度うっ血性肝障害を呈した成人期再手術症例

河田 政明¹⁾、吉積 功¹⁾、鵜垣 伸也¹⁾、岡 徳彦¹⁾、久保田 香菜²⁾、甲谷 友幸²⁾、今井 靖²⁾、狩野 実希³⁾、
森田 英幹⁴⁾
自治医科大学とちぎ子ども医療センター・成人先天性心疾患センター、さいたま赤十字病院 小児・先天性心臓血管外
科¹⁾、循環器内科^{2,3)}、心臓血管外科⁴⁾

O-2-2 当院での完全大血管転位に対する Jatene 手術の遠隔期予後と課題

小沼 武司¹⁾、小嶋 愛¹⁾、竹内 敬昌¹⁾、浅野 聡²⁾、伊藤 かおり²⁾、渋谷 悠馬²⁾、沼田 隆佑²⁾、大日方 春香²⁾、
赤澤 陽平²⁾、武井 黄太²⁾、瀧間 浄宏²⁾
長野県立こども病院 心臓血管外科¹⁾、循環器小児科²⁾

O-2-3 成人に達した Jatene 手術後の患者における現状と問題点

吉澤 康祐¹⁾、池田 義³⁾、前田 登史¹⁾、森 おと姫¹⁾、堀 祥昌¹⁾、下地 章夫¹⁾、福永 直人¹⁾、田村 暢成¹⁾、
飯田 尚樹²⁾、稲熊 洸太郎²⁾、豊田 直樹²⁾、石原 温子²⁾、坂崎 尚徳²⁾
兵庫県立尼崎総合医療センター 心臓血管外科¹⁾、小児循環器科²⁾、京都大学医学部付属病院 心臓血管外科³⁾

O-2-4 心室中隔欠損閉鎖術後の遺残短絡により発症した Valsalva 洞動脈瘤破裂

金子 政弘、岡 徳彦、友保 貴博、井上 崇道

自治医科大学 とちぎ子ども医療センター 小児・先天性心臓血管外科

O-2-5 心室中隔欠損自然閉鎖後の三尖弁逆流に対して三尖弁置換術を要した 2 例

加賀 重亜喜、本田 義博、萩原 裕大、中村 千恵、四方 大地、武居 祐紀、白岩 聡、榊原 賢士、中島 博之

山梨大学医学部附属病院 心臓血管外科

9:55 ~ 11:15

一般演題 4

ACHD の諸問題

座長：坂本 一郎（九州大学 循環器内科）

小垣 滋豊（大阪急性期・総合医療センター 小児科・新生児科）

O-4-1 ACHD 外来でみる大動脈縮窄症

郡山 恵子、小板橋 俊美、加古川 美保、藤田 鉄平、前川 恵美、阿古 潤哉

北里大学 医学部循環器内科学

Characteristics of Coarctation of the Aorta in Adult

Toshimi Koitabashi, Miho Kakogawa, Teppei Fujita, Emi Maekawa, Hidehira Fukaya,

Junya Ako

Department of Cardiovascular Medicine, Kitasato University School of Medicine

O-4-2 本邦大動脈解離家系に見出された血管型ミオシン (Myh11) 遺伝子変異：変異導入マウスの解析から見えてきた病態生理

今井 靖¹⁾、根岸 経太^{1,2)}、甲谷 友幸^{1,3)}、久保田 香菜^{1,3)}、苅尾 七臣¹⁾、岡 徳彦^{3,4)}、関 満^{3,5)}、

永井 良三⁶⁾、

自治医科大学 循環器内科学部門¹⁾、臨床薬理学部門²⁾、成人先天性心疾患センター³⁾、小児先天性心臓血管外科⁵⁾、小児科学⁶⁾

The three Japanese pedigrees of familial aortic dissection/aneurysm with the Myh11 deletion mutation: case reports and the analyses of the gene-engineered mice

Yasushi Imai¹⁾、Keita Negishi^{1,2)}、Tomoyuki Kabutoya^{1,3)}、Kana Kubota^{1,3)}、Kazuomi Kario¹⁾、Norihiro Oka^{3,4)}、Mitsuru Seki^{3,5)}、Ryozo Nagai⁶⁾

Cardiovascular Medicine, Jichi Medical University¹⁾、Clinical Pharmacology²⁾、ACHD Center³⁾、Pediatric and Congenital Cardiovascular Surgery⁴⁾、Pediatrics⁵⁾、President⁶⁾

O-4-3 成人先天性心疾患患者におけるインフルエンザウィルス感染後の心血管イベントリスク

小平 真幸^{1,2)}、Mohammad Sazzad Hasan¹⁾、Yoni Grossman¹⁾、Carlos Guerrero¹⁾、Liming Guo¹⁾、

Aihua Liu¹⁾、Judith Therrien¹⁾、Ariane Marelli¹⁾

マギル大学病院 成人先天性心疾患診療部門¹⁾、慶應義塾大学病院循環器内科²⁾

Risk of Cardiovascular Events after Influenza Infection in ACHD Patients across Canada -A Population Based Study

Masaki Kodaira^{1,2)}、Mohammad Sazzad Hasan¹⁾、Yoni Grossman¹⁾、Carlos Guerrero¹⁾、

Liming Guo¹⁾、Aihua Liu¹⁾、Judith Therrien¹⁾、Ariane Marelli¹⁾

McGill Adult Unit for Congenital Heart Disease Excellence, Montreal, Québec, Canada¹⁾

O-4-4 Chronic kidney disease and metabolic syndrome in ACHD with poor prognosis

Shin Yi Jang

Sungkyunkwan Univ Samsung Medical Center

O-4-5 Follow-up of children with congenital heart disease in Mongolia

E. Narantsatsral, T. Bolormaa, B. Undral, J. BatUndrah
NCMCH, Ulaanbaatar, Mongolia

O-4-6 アトピー性皮膚炎が誘因と考えられた感染性心内膜炎の ACHD2 症例

大西 達也、奥 貴幸、福留 啓祐、宮城 雄一、寺田 一也
国立病院機構四国こどもとおとなの医療センター小児循環器内科

two ACHD cases of infectious endocarditis considered to be triggered by atopic dermatitis

Tatsuya Onishi¹⁾、Takayuki Oku¹⁾、Keisuke Fukudome²⁾、Yuichi Miyagi³⁾、Kazuya Terada⁴⁾
Shikoku Medical Center for Children and Adults, department of pediatric cardiology

O-4-7 成人血管輪の 2 症例

木島 康文¹⁾、椎名 由美¹⁾、杉淵 景子²⁾、水野 篤¹⁾、増田 慶太¹⁾、小宮山 伸之¹⁾、丹羽 公一郎¹⁾
聖路加国際病院 循環器内科¹⁾、聖路加国際病院 成人先天性心疾患外来²⁾

Vascular Rings in Adults

Yasufumi Kijima^{1,2)}、Yumi Shiina^{1) 2)}、Keiko Sugibuchi²⁾、Atsushi Mizuno¹⁾、Keita Masuda¹⁾
Nobuyuki Komiyama¹⁾、Koichiro Niwa^{1) 2)}

St. Luke's International Hospital, Department of Cardiology¹⁾、St. Luke's International Hospital, Adult Congenital Heart Disease Clinic²⁾

O-4-8 成人先天性心疾患における電子カルテデータによる癌病名頻度の報告

水野 篤、丹羽 公一郎、野出 孝一
聖路加国際病院 循環器内科、佐賀大学附属病院 循環器内科

Frequency of cancer in adult congenital heart disease.

Atsushi Mizuno、Koichiro Niwa、Koichi Node
Department of Cardiovascular Medicine, St.Luke's International Hospital/Department of Cardiovascular Medicine, Saga University

11:20 ~ 12:20

シンポジウム 2

ACHDと運動 ハートチームによって『運動』を診断から治療に生かす

座長：藤田 吾郎（東京慈恵会医科大学附属病院 リハビリテーション科）
先崎 秀明（日本医療科学大学 小児地域総合医療学）

SY2-01 成人 Super Fontan 患者：治療ターゲットとしての体組成の重要性

大内 秀雄¹⁾、森 有希¹⁾、黒崎 健一¹⁾、市川 肇²⁾
国立循環器病研究センター小児循環器内科¹⁾、小児胸部外科¹⁾

SY2-02 成人先天性心疾患患者における身体活動量測定 予後改善を目標とした運動療法指導の確立

川松 直人¹⁾、石津 智子¹⁾、松井 公宏^{2,3)}、小崎 恵生²⁾、町野 智子¹⁾、中田 由夫²⁾、小池 朗¹⁾、前田 清司^{2,4)}、
家田 真樹¹⁾
筑波大学 循環器内科¹⁾、筑波大学 体育系²⁾、日本学術振興会³⁾、早稲田大学 スポーツ科学学術院⁴⁾

SY2-03 成人移行期フォンタン症例における肥満は介入すべき併存症か？

齋木 宏文¹⁾、齋藤 寛治¹⁾、高橋 卓也¹⁾、滝沢 友里恵¹⁾、佐藤 啓¹⁾、後藤 拓弥¹⁾、栗田 聖子¹⁾、
中野 智¹⁾、佐藤 有美¹⁾、小泉 淳一²⁾、小山 耕太郎^{1,3)}
岩手医科大学 小児科¹⁾、岩手医科大学 心臓血管外科²⁾、みちのく療育園 小児科³⁾

SY2-04 成人先天性心疾患患者における身体活動量と運動耐容能の関連

松井 公宏^{1,2)}、小崎 恵生¹⁾、川松 直人³⁾、町野 智子³⁾、小池 朗³⁾、中田 由夫¹⁾、前田 清司^{1,4)}、
石津 智子³⁾、家田 真樹³⁾
筑波大学 体育系¹⁾、日本学術振興会²⁾、筑波大学 医学医療系 循環器内科³⁾、早稲田大学 スポーツ科学学術院⁴⁾

SY2-05 Fallot 四徴症術後遠隔期における、運動負荷試験を用いた右心不全の評価法の検討

古道 一樹^{1,2)}、神野 太郎¹⁾、丸山 篤志¹⁾、湯浅 絵理佳¹⁾、井上 忠¹⁾、吉田 祐¹⁾、住友 直文¹⁾、石崎 怜奈¹⁾、
小柳 喬幸¹⁾、徳村 光昭^{2,3)}、山岸 敬幸^{1,2)}
慶應義塾大学医学部小児科学教室¹⁾、慶應義塾大学スポーツ医学総合センター²⁾、慶應義塾大学保健管理センター³⁾

12:30 ~ 13:30

ランチョンセミナー 3

座長：坂田 泰史（大阪大学大学院 医学系研究科 循環器内科学 教授）
共催：パイエル薬品株式会社

LS3-01 知っておきたい VTE 診療の最新事情

乙井 一典
神戸大学大学院医学研究科 糖尿病・内分泌・総合内科学分野 総合内科学部門 准教授

13:40 ~ 14:40

一般演題 7

画像診断（心エコー）

座長：井上 勝次（愛媛大学大学院医学系研究科 循環器・呼吸器・腎高血圧内科学）
石津 智子（筑波大学医学医療系 循環器内科）

O-7-1 Fallot 四徴症修復術後成人患者における右室拡張能障害と左室拡張能障害との関連

三宅 誠¹⁾、坂本 二郎¹⁾、阿部 梨栄²⁾、松谷 勇人²⁾、近藤 博和¹⁾、岩倉 篤³⁾、新井 善雄³⁾、土井 拓^{4,5)}、
田村 俊寛¹⁾
天理よろづ相談所病院循環器内科¹⁾、天理よろづ相談所病院臨床検査部²⁾、天理よろづ相談所病院心臓血管外科³⁾、天理よろづ相談所病院小児循環器科⁴⁾、天理よろづ相談所病院先天性心疾患センター⁵⁾

- O-7-2 修復術後ファロー四徴症・類縁疾患の遠隔期肺動脈弁置換術における右室拡張障害の意義**
 中島 充貴¹⁾、杜 徳尚¹⁾、小谷 恭弘²⁾、川田 哲史¹⁾、高谷 陽一¹⁾、中川 晃志¹⁾、西井 伸洋¹⁾、中村 一文¹⁾、
 森田 宏、赤木 禎治¹⁾、笠原 真悟²⁾、伊藤 浩¹⁾
 岡山大学病院 循環器内科¹⁾、岡山大学病院 心臓血管外科²⁾
- O-7-3 40歳以降にPVRを受けたrTOF患者は術後に右室ストレインが悪化する**
 沼田 るり子¹⁾、石津 智子¹⁾、川松 直人¹⁾、佐藤 希美¹⁾、山本 昌良¹⁾、町野 智子¹⁾、松原 宗明²⁾、五十嵐 都¹⁾、
 家田 真樹¹⁾
 筑波大学 医学医療系 循環器内科¹⁾、筑波大学 医学医療系心臓血管外科²⁾
- O-7-4 Stroke work index からみた右室流出路再建術後の遠隔期予後**
 本田 崇¹⁾、高梨 学¹⁾、北川 篤史¹⁾、木村 純人¹⁾、平田 陽一郎¹⁾、鹿田 文昭²⁾
 北里大学医学部 小児科学¹⁾、心臓血管外科学²⁾
- O-7-5 後下方rim欠損を伴う心房中隔欠損における外科的閉鎖後遺残短絡の形態的、臨床的特徴**
 長岡 孝太¹⁾、山岡 大志郎¹⁾、加藤 真理子¹⁾、石井 瑤子¹⁾、清水 武¹⁾、大山 伸雄¹⁾、喜瀬 広亮¹⁾、藤井 隆成¹⁾、
 堀川 優衣¹⁾、佐野 俊和¹⁾、堀尾 直裕¹⁾、宮原 義典¹⁾、富田 英¹⁾、佐野 俊二¹⁾、望月 泰秀²⁾、新家俊郎²⁾
 昭和大学病院 小児循環器・成人先天性心疾患センター¹⁾、昭和大学医学部内科学講座循環器内科学部門²⁾

14:50～15:50 **スポンサーセッション**

座長：平田 健一（神戸大学大学院 医学研究科 循環器内科学分野）
 共催：ノバルティスファーマ株式会社

SS-01 ASCVD発症予防における地域の取り組みについて

南野 哲男

香川大学医学部 循環器・腎臓・脳卒中内科学

16:00～16:50 **一般演題 8**

体心室右室

座長：椎名 由美（聖路加国際病院 循環器内科）
 早淵 康信（徳島大学病院 地域小児科診療部）

O-8-1 修正大血管転位症における若年期の左房機能低下

福光 梓¹⁾、宗内 淳²⁾、杉谷雄 一郎²⁾、渡辺 まみ江²⁾、宗 麻衣¹⁾、小川 明希¹⁾、奥田 知世¹⁾、
 村田 真知子¹⁾、秋光 起久子¹⁾、田中 隆一¹⁾

地域医療機能推進機構九州病院 中央検査室¹⁾、地域医療機能推進機構九州病院 小児科²⁾

O-8-2 小児期末治療修正大血管転位の成人期における臨床経過に関する検討

竹平 健¹⁾、上田 知実^{1,2)}、井上 史也¹⁾、長原 慧¹⁾、藤田 早紀¹⁾、石井 宏樹¹⁾、松村 雄¹⁾、小林 匠¹⁾、
 齋藤 美香¹⁾、吉敷 香菜子¹⁾、濱道 裕二¹⁾、矢崎 諭^{1,2)}、嘉川 忠博^{1,2)}

榑原記念病院小児循環器科¹⁾、同成人先天性心疾患センター²⁾

O-8-3 完全大血管転位に対する心房スイッチ手術術後の遠隔期問題点

白石 修一、渡邊 マヤ、杉本 愛、高橋 利典、羽山 響、高橋 昌、土田 正則

新潟大学大学院医歯学総合研究科 呼吸循環外科学分野

O-8-4 解剖学的左室内に粗大な血栓を形成した完全大血管転位症 Mustard 術後の一例

児玉 浩幸¹⁾、梶山 渉太¹⁾、後藤 義崇¹⁾、芹川 威¹⁾、有田 武史¹⁾、益田 宗孝²⁾

福岡和白病院 循環器内科¹⁾、福岡和白病院 心臓血管外科²⁾

O-8-5 未修復の高齢修正大血管転位症に対する集学的治療の経験

淵上 泰¹⁾、岩田 祐輔¹⁾、吉田 尚司¹⁾、桑原 直樹²⁾、山本 哲也²⁾、寺澤 厚志²⁾、田中 秀門²⁾、桑原 尚志²⁾
岐阜県総合医療センター 小児心臓外科¹⁾、小児循環器内科²⁾

17:00 ~ 18:10 シンポジウム 3

Fantastic4 と ACHD ~エビデンスの構築に向けて~

座長：東 晴彦（愛媛大学大学院医学系研究科 循環器・呼吸器・腎高血圧内科学）
宗内 淳（JCHO 九州病院 循環器小児科）

SY3-01 完全大血管転位症心房スイッチ術後の肺高血圧症に心不全薬物療法は有効である

坂本 一郎¹⁾、西崎 晶子¹⁾、柿野 貴盛¹⁾、永田 弾²⁾、山村 健一郎³⁾、園田 拓道⁴⁾、塩瀬 明⁴⁾、筒井 裕之¹⁾
九州大学病院 循環器内科¹⁾、九州大学病院 小児科²⁾、福岡市立こども病院 循環器疾患集中治療部³⁾、九州大学病院 心臓血管外科⁴⁾

SY3-02 慢性心不全を有する成人先天性心疾患患者に対する SGLT2 阻害薬の急性期および短期効果

森 有希、大内 秀雄、岩朝 徹、坂口 平馬、白石 公、黒崎 健一
国立循環器病研究センター 小児循環器内科

SY3-03 成人先天性心疾患の心不全における多剤併用療法の試み

杜 徳尚、中島 充貴、高谷 陽一、中村 一文、赤木 禎治、伊藤 浩
岡山大学病院 循環器内科

SY3-04 成人先天性心疾患患者において心保護療法は中心血圧を下げ、脈波伝播速度を低下させる

村上 智明¹⁾、堀端 洋子²⁾、立野 茂²⁾、川副 康隆²⁾、丹羽 公一郎³⁾
札幌徳洲会病院 小児科¹⁾、千葉県循環器病センター²⁾、聖路加国際病院³⁾

1月13日（金） 15:00 ~ 16:00 ポスター会場 [3F]

ポスター発表 1（ポスター会場 1：第 6 会議室）
インターベンション

座長：金澤 英明（慶應義塾大学 医学部 循環器内科）
小澤 晃（宮城県立こども病院 循環器科）

P1-1 BT 短絡術後遠隔期の血栓性閉塞に対して経皮的ステント留置術が有効であった一例

上村 航也¹⁾、福田 旭伸¹⁾、大竹 寛雅¹⁾、大隅祐人¹⁾、西原 悠¹⁾、藤井 寛之¹⁾、鳥羽 敬義¹⁾、川森 裕之¹⁾、
城戸 佐知子²⁾、田中 敏克²⁾、近藤 亜耶²⁾、松久 弘典³⁾、高橋 宏明⁴⁾、岡田 健次⁴⁾、平田 健一¹⁾
神戸大学附属病院 循環器内科¹⁾、兵庫県立こども病院 循環器内科²⁾、兵庫県立こども病院 心臓血管外科³⁾、神戸大学
附属病院 心臓血管外科⁴⁾

P1-2 Parkes Weber Syndrome による巨大動静脈奇形にともなう高拍出性心不全の一例

美馬 響¹⁾、世良 英子¹⁾、江見 美杉¹⁾、赤澤 裕康¹⁾、中村 大輔¹⁾、中本 敬¹⁾、岡 崇史¹⁾、東原 大樹²⁾、溝手 勇¹⁾、
大谷 朋仁¹⁾、彦惣 俊吾¹⁾、坂田 泰史¹⁾
大阪大学医科部附属病院 循環器内科¹⁾、大阪大学医科部附属病院 放射線科²⁾

P1-3 低用量緩徐静注の血栓溶解療法が奏功した肺動脈弁機械弁の肺動脈閉鎖・正常心室中隔例

柿野 貴盛¹⁾、坂本 一郎¹⁾、渡部 僚¹⁾、西崎 晶子¹⁾、永田 弾²⁾、山村 健一郎³⁾、園田 拓道⁴⁾、塩瀬 明⁴⁾、
筒井 裕之¹⁾
九州大学病院 循環器内科¹⁾、九州大学病院 小児科²⁾、福岡市立こども病院 循環器疾患集中治療部³⁾、九州大学病院 心臓
血管外科⁴⁾

P1-4 当院の複雑心構造異常の先天性心疾患に対するカテーテル治療の現状

藤野 光洋¹⁾、福井秀吉¹⁾、瀬尾 尚史¹⁾、門屋卓己¹⁾、中村香絵¹⁾、佐々木 赳¹⁾、川崎有希¹⁾、小澤秀登²⁾、
鍵崎康治²⁾、江原英治¹⁾

大阪市立総合医療センター 小児医療センター 小児循環器内科¹⁾、大阪市立総合医療センター 小児医療センター 小児
心臓血管外科²⁾

P1-5 AVP と膨潤型コイルを併用し塞栓術を施行した慢性多発肺動静脈瘻の経過

山内 真由子¹⁾、脇 研自¹⁾、土井 悠司¹⁾、荻野 佳代¹⁾、林 知宏¹⁾、新垣 義夫¹⁾、小野 幸代²⁾、小坂田 皓平²⁾、
大家理伸²⁾、福 康志²⁾

(公財) 大原記念倉敷中央医療機構 倉敷中央病院小児科¹⁾、循環器内科²⁾

P1-6 術後 35 年が経過した Rastelli 手術後の高度導管狭窄にバルーン拡大術を施行し全身状態の改善を得た一例

麻生 健太郎¹⁾、長田洋資¹⁾、加藤匡人¹⁾、奥山和明²⁾、中島育太郎²⁾、田邊康宏²⁾

聖マリアンナ医科大学 小児科¹⁾、聖マリアンナ医科大学 循環器内科²⁾

P1-7 薬物抵抗性の上室性頻拍に対しカテーテルアブレーションを行った両大血管右室起始症の一例

小野 幸代¹⁾、大家 理伸¹⁾、山内 真由子²⁾、虫明 和徳¹⁾、小坂田 皓平¹⁾、土井 悠司²⁾、荻野 佳代²⁾、
田坂 浩嗣¹⁾、林 知宏²⁾、福 康志¹⁾、脇 研自²⁾、門田 一繁¹⁾、新垣 義夫²⁾

倉敷中央病院 循環器内科¹⁾、小児科²⁾

ポスター発表 2 (ポスター会場 2 : 第 8 会議室)

術後遠隔期

座長：江原 英治 (大阪市立総合医療センター 小児循環器内科)

狩野 実希 (さいたま赤十字病院 循環器内科)

P2-1 Rastelli 術後遠隔期に導管機能不全に加え、慢性心筋炎による低左心機能をきたした 1 例

篁 悠太¹⁾、金子 智洋¹⁾、大塚 隆弘⁷⁾、加藤 隆生¹⁾、清水 逸平¹⁾、宮崎 彩記子¹⁾、岩田 洋¹⁾、南野 徹¹⁾、
渡邊 直紀²⁾、筒井 深雪²⁾、高久 智生²⁾、安藤 美樹²⁾、中西 啓介³⁾、佐藤 恵也⁴⁾、田中 登⁴⁾、福永 英生⁴⁾、
宮上 泰樹⁵⁾、内藤 俊夫⁵⁾、横塚 典子⁶⁾

順天堂大学医学部附属順天堂医院循環器内科¹⁾、順天堂大学医学部附属順天堂医院血液内科²⁾、順天堂大学医学部附属
順天堂医院心臓血管外科³⁾、順天堂大学医学部附属順天堂医院小児科⁴⁾、順天堂大学医学部附属順天堂医院総合診療科
科学講座⁵⁾、順天堂大学医学部附属順天堂医院臨床検査部⁶⁾、順天堂大学医学部附属静岡病院臨床研修センター⁷⁾

P2-2 ファロー四徴症心内修復術後遠隔期における持続性心室頻拍の一例

村山 友介、深谷 英平、郡山 恵子、加古川 美保、小木曾 翔、三谷 優太郎、齋藤 大樹、松浦 元、中村 洋範、
藤田 鉄平、石末 成哉、及川 淳、岸原 淳、小坂橋 俊美、庭野 慎一、阿古 潤哉

北里大学医学部循環器内科学

P2-3 心臓手術遠隔期のカンジダ性縦隔炎に対して大胸筋フラップを施行した 1 例

吉田 尚司¹⁾、岩田 祐輔¹⁾、淵上 泰¹⁾、桑原 直樹²⁾、山本 哲也²⁾、寺澤 厚志²⁾、田中 秀門²⁾、桑原 尚志²⁾、
小野 昌史³⁾、松隈 英治⁴⁾、松波 邦洋⁴⁾

岐阜県総合医療センター 小児心臓外科¹⁾、小児循環器内科²⁾、形成外科³⁾、小児科⁴⁾

P2-4 Noonan 症候群・BWG 症候群の術後遠隔期に象皮症のため管理に難渋した一例

山本 哲也¹⁾、田中 秀門¹⁾、寺澤 厚志¹⁾、桑原 直樹¹⁾、吉田 尚司³⁾、淵上 泰³⁾、岩田 祐輔^{2,3)}、桑原 尚志¹⁾

岐阜県総合医療センター 小児循環器内科¹⁾、先人先天性心疾患科²⁾、小児心臓外科³⁾

P2-5 内科へのトランジションの課題が浮き彫りになった先天性僧帽弁逆流症の一例

藤田 早紀、松村 雄、小林 匠、齋藤 美香、吉敷 香菜子、浜道 裕二、上田 知実、矢崎 諭、嘉川 忠博

榊原記念病院 小児循環器科、成人先天性心疾患センター

P2-6 難治性縦隔膿瘍、感染性心内膜炎を集学的治療で根治した総動脈幹症の一例

西崎 晶子¹⁾、木村 光邦¹⁾、柿野 貴盛¹⁾、永田 弾²⁾、山村 健一郎³⁾、牛島 智基⁴⁾、木村 聡⁴⁾、園田 拓道⁴⁾、田之上 禎久⁴⁾、塩瀬 明⁴⁾、筒井 裕之¹⁾

九州大学病院 循環器内科¹⁾、九州大学病院 小児科²⁾、福岡市立こども病院 循環器疾患集中治療部³⁾、九州大学病院 心臓血管外科⁴⁾

P2-7 冠動脈走行異常を伴う大動脈スイッチ術後の肺動脈弁狭窄に対する右室流出路再建

森下 寛之¹⁾、江連 雅彦¹⁾、長谷川 豊¹⁾、山田 靖之¹⁾、星野 丈二¹⁾、岡田 修一¹⁾、関 雅浩¹⁾、加我 徹¹⁾、今野 直樹¹⁾、山下 英治²⁾、村上 淳²⁾、宮本 隆司³⁾

群馬県立心臓血管センター 心臓血管外科¹⁾、群馬県立心臓血管センター 循環器内科²⁾、児玉経堂病院³⁾

P2-8 動脈管開存症術後動脈瘤に対して治療に難渋した一例

豊田 泰幸、織井 恒安、濱 元拓、新津 宏和、堀田 孟行

佐久医療センター心臓血管外科

1月13日(金) 16:00～17:00 ポスター会場 [3F]

ポスター発表3 (ポスター会場3:第6会議室)

外科治療

座長：白石 修一 (新潟大学大学院医歯学総合研究科 呼吸循環外科学)

川人 智久 (四国こどもとおとなの医療センター 心臓血管外科)

P3-1 肺静脈還流異常を合併したファロー四徴術後に胸腔鏡手術を行った稀な1例

木下 湧貴¹⁾、村上 祐亮²⁾、三宅 誠³⁾、中川 達雄²⁾、土井 拓¹⁾

天理よろづ相談所病院 先天性心疾患センター¹⁾、呼吸器外科²⁾、先天性心疾患センター³⁾

P3-2 高度亀背を呈する高齢者に対する先天性心疾患手術の経験

木村 成卓、山下 健太郎、志水 秀行

慶應義塾大学医学部 外科学 (心臓血管)

P3-3 自己組織のみで修復可能であった上大静脈還流型部分肺静脈還流異常症の成人例

宮崎 隆子、谷口 智史

市立大津市民病院 心臓血管外科

P3-4 肺動脈弁位ステントレス生体弁機能不全に対し弁付き人工血管による再置換を要した一例

小泉 淳一、山崎 志穂、後藤 拓弥、齋藤 大樹、田林 東、近藤 慎浩、金 一

岩手医科大学附属病院 心臓血管外科

P3-5 Fallot 四徴修復後に自己弁温存大動脈基部置換、三尖弁形成、肺動脈弁置換を行った1例

森 おと姫¹⁾、堀 祥昌¹⁾、下地 章夫¹⁾、前田 登史¹⁾、福永 直人¹⁾、吉澤 康祐¹⁾、田村 暢成¹⁾、飯田 尚樹²⁾、稲熊 洸太郎²⁾、豊田 直樹²⁾、石原 温子²⁾、坂崎 尚徳²⁾、池田 義³⁾、湊谷 謙司³⁾

兵庫県立尼崎総合医療センター 心臓血管外科¹⁾、兵庫県立尼崎総合医療センター 小児循環器内科²⁾、京都大学医学部附属病院 心臓血管外科³⁾

P3-6 Rastelli 術後右肺動脈閉塞症例に対する導管交換術

佐々木 孝、太田 恵介、鈴木 憲治、村田 智洋、泉二 佑輔、網谷 亮輔、上田 仁美、森嶋 素子、丸山 雄二、宮城 泰雄、石井 庸介

日本医科大学付属病院 心臓血管外科

P3-7 巨大右房化右室より致死的不整脈をきたした成人期重症 Ebstein 症例において、RV exclusion と ablation を併用した Fontan 手術が奏功した一例

宮原 義典、堀川 優衣、佐野 俊和、堀尾 直裕、佐野 俊二、加藤 真理子、山岡 大志郎、石井 瑤子、長岡 孝太、清水 武、大山 伸雄、喜瀬 広亮、藤井 隆成、富田 英
昭和大学病院 小児循環器・成人先天性心疾患センター

ポスター発表 4 (ポスター会場 4 : 第 8 会議室)

冠動脈

座長：猪飼 秋夫 (静岡県立こども病院 心臓血管外科)
片岡 功一 (広島市立広島市民病院 循環器小児科)

P4-1 Post systolic shortening を認めた sinusoid による冠動脈左室瘻の一例

三角 郁夫、佐藤 幸治、田平 晃久
熊本市市民病院 循環器内科

P4-2 妊娠中に心室性不整脈が増悪した川崎病心筋梗塞既往合併妊娠の 2 例

手向 麻衣¹⁾、神谷 千津子¹⁾、早川 史保子¹⁾、齋藤 庸太¹⁾、直 聖一郎¹⁾、須賀 清夏¹⁾、小川 紋奈¹⁾、小永井 奈緒¹⁾、中西 篤史¹⁾、柿ヶ野 藍子¹⁾、岩永 直子¹⁾、金川 武司¹⁾、津田 悦子²⁾、吉松 淳¹⁾
国立循環器病研究センター 産婦人科¹⁾、国立循環器病研究センター 小児循環器内科²⁾

P4-3 胸部症状を伴う巨大な冠動静脈瘻に対して、自己心膜パッチを用いた左右シャントの改善を試みた一例

林 高大、穴戸 晃基、田中 穰、野口 権一郎、齋藤 滋
湘南鎌倉総合病院 循環器科

P4-4 竹内法が行われた ALCAPA 術後遠隔期 LCA 虚血に対する再血行再建術の経験

井上 善紀¹⁾、黒子 洋介¹⁾、高尾 賢一郎¹⁾、岸 良匡¹⁾、鈴木 浩之¹⁾、枝木 大治¹⁾、小松 弘明¹⁾、横田 豊¹⁾、辻 龍典¹⁾、村岡 玄哉¹⁾、迫田 直也¹⁾、小林 純子¹⁾、川畑 拓也¹⁾、廣田 真規¹⁾、小谷 恭弘¹⁾、笠原 真悟¹⁾、杜 徳尚²⁾
岡山大学病院 心臓血管外科¹⁾、岡山大学病院 循環器内科²⁾

P4-5 術後想定外の心不全を呈した青年期左冠動脈肺動脈起始 (ALCAPA, Bland-White-Garland 症候群) の 1 例

大河 秀行¹⁾、櫻井 一¹⁾、野中 利通¹⁾、大沢 拓哉¹⁾、佐藤 賢司¹⁾、加藤 葵¹⁾、加藤 和樹¹⁾、前野 元樹¹⁾、大橋 直樹²⁾、西川 浩²⁾、吉田 修一郎²⁾、吉井 公浩²⁾、佐藤 純²⁾、朱逸 清²⁾、鈴木 謙太郎²⁾、加田 賢治³⁾、水野 智章³⁾
独立行政法人地域医療機能推進機構 中京病院 心臓血管外科¹⁾、小児循環器科²⁾、循環器内科³⁾

P4-6 BWG 症候群術後遠隔期の LMT 狭窄に対し肺動脈壁パッチによる再建を行った 1 例

櫻井 一¹⁾、野中 利通¹⁾、大河 秀行¹⁾、大沢 拓哉¹⁾、佐藤 賢司¹⁾、加藤 葵¹⁾、加藤 和樹¹⁾、前野 元樹¹⁾、大橋 直樹²⁾、西川 浩²⁾、吉田 修一郎²⁾、吉井 公浩²⁾、佐藤 純²⁾、朱逸 清²⁾、鈴木 謙太郎²⁾
JCHO 中京病院 心臓血管外科¹⁾、同 小児循環器科²⁾

P4-7 両大血管右室起始, Jatene 術後, 大動脈弁置換遠隔期に発症した虚血性心室頻拍

安心院 千裕²⁾、芳本 潤¹⁾、金 成海²⁾、真田 和哉²⁾、石垣 瑞彦²⁾、佐藤 慶介²⁾、満下 紀恵²⁾、新居 正基²⁾、田中 靖彦²⁾
静岡県立こども病院 不整脈内科¹⁾、静岡県立こども病院 循環器科²⁾

1月14日(土) 第1会場[サブホール]

8:50～10:00 会長要望セッション3(パネルディスカッション)

遠隔期を見据えた心臓手術の工夫と遠隔期の症例から見た提言

座長：坂本 喜三郎(静岡県立こども病院 心臓血管外科)
山村 健一郎(福岡市立こども病院 循環器集中治療科)

PR3-01 体心室右室症例の三尖弁閉鎖不全に対する外科的治療介入の中長期成績

古田 晃久、新川 武史、奥木 聡志、吉田 尚、花岡 優一、新浪 博士
東京女子医科大学病院 心臓血管外科

PR3-02 二室到達した純型肺動脈閉鎖症とファロー四徴症術後の遠隔期右心血行動態の比較

宗内 淳、杉谷 雄一郎、山田 洸夢、江崎 大起、田中 惇史、古賀 大貴、渡辺 まみ江
JCHO九州病院 循環器小児科

PR3-03 one-and-a half repair から Fontan に conversion した PAIVS の 2 例

三木 康暢、田中 敏克、城戸 佐知子
兵庫県立こども病院 循環器内科

PR3-04 高度右室低形成の PA/IVS に対し 最終的に二心室修復を施行した一例

小嶋 愛¹⁾、小沼 武司¹⁾、竹内 敬昌¹⁾、瀧間 浄宏²⁾、武井 黄太²⁾、赤澤 陽平²⁾、大日方 春香²⁾、沼田 隆佑²⁾、
澁谷 悠馬²⁾、伊藤 かおり²⁾、浅野 聡²⁾
長野県立こども病院 心臓血管外科¹⁾、循環器小児科²⁾

10:10～11:10 特別講演 2

Special lecture:Challenge! 愛媛大学国際化推進センター共催特別企画

座長：熊木 天児(愛媛大学医学部附属病院 総合臨床研修センター)
赤木 禎治(岡山大学 循環器内科 成人先天性心疾患センター)

SL2-01 大道芸から成人先天性心疾患? 成人先天性心疾患専門医として米国で生きる

Seiji Ito

Washington Adult Congenital Heart Program, Pediatric Cardiology Children's National Hospital, Washington, USA

11:20～12:20 シンポジウム 4

TPVI と外科手術の Life-Long Strategy SHD インターベンションと外科手術の協調
～肺動脈弁治療の歴史が変わる～

座長：福田 旭伸(神戸大学大学院医学研究科 循環器内科学)
藤本 一途(国立循環器病研究センター 小児循環器内科)
コメンテーター：平松 健司(東京女子医大八千代医療センター 心臓血管外科)

SY4-01 ファロー四徴症術後の肺動脈弁置換における至適手術時期

鹿田 文昭¹⁾、堀越 理仁¹⁾、鳥井 晋三¹⁾、北村 律¹⁾、美島 利昭¹⁾、福隅 正臣¹⁾、藤岡 俊一郎¹⁾、荒記 春奈¹⁾、松井 謙太¹⁾、
森 久弥¹⁾、宮地 鑑¹⁾、小坂橋 俊美²⁾、郡山 恵子²⁾、藤田 鉄平²⁾
北里大学医学部 心臓血管外科¹⁾、北里大学医学部 循環器内科²⁾

SY4-02 フィトアナリシスによる Harmony 経カテーテル肺動脈弁システムの患者選択

藤井 隆成、富田 英、加藤 真理子、山岡 大志郎、石井 瑤子、長岡 孝太、清水 武、大山 伸雄、喜瀬 広亮、
堀川 優衣、佐野 俊和、堀尾 直裕、佐野 俊二
昭和大学病院 小児循環器・成人先天性心疾患センター

SY4-03 ファロー四徴症の肺動脈弁置換術を検討する上でのQRS幅の有用性

杉浦 純也¹⁾、打田 俊司²⁾、小嶋 愛³⁾、赤澤 祐介⁴⁾、高田 秀実⁵⁾、檜垣 高史⁵⁾

日本赤十字社愛知医療センター名古屋第二病院 心臓血管外科¹⁾、愛媛大学 心臓血管外科²⁾、長野県立こども病院 心臓血管外科³⁾、愛媛大学 循環器内科⁴⁾、愛媛大学 小児科⁵⁾

SY4-04 当院におけるTPVIと外科手術のLife-Long Strategy

小沼 武司¹⁾、小嶋 愛¹⁾、竹内 敬昌¹⁾、浅野 聡²⁾、伊藤 かおり²⁾、渋谷 悠馬²⁾、沼田 隆佑²⁾、大日方 春香²⁾、赤澤 陽平²⁾、武井 黄太²⁾、瀧間 浄宏²⁾

長野県立こども病院 心臓血管外科¹⁾、循環器小児科²⁾

SY4-05 Fallot 四徴症術後遠隔期の肺動脈弁閉鎖不全に経皮的肺動脈置換術を選択した一例

村田 理沙子¹⁾、上田 仁¹⁾、森 有希²⁾、浅野 遼太郎¹⁾、青木 竜男¹⁾、辻 明宏¹⁾、藤本 一途²⁾、大内 秀雄²⁾、大郷 剛¹⁾

国立循環器病研究センター 心臓血管内科¹⁾、国立循環器病研究センター 小児循環器内科²⁾

12:30 ~ 13:30 **ランチョンセミナー 4**

拡がるTPVI、長期右心機能を考え「今、この時」に選べる治療選択

座長：檜垣 高史（愛媛大学大学院医学系研究科 地域小児・周産期学 / 移行期・成人先天性心疾患センター 教授）
共催：日本メドトロニック株式会社

LS4-01 Harmony TPVI の治療適応と症例に応じた治療戦略

小暮 智仁

東京女子医科大学 循環器内科 助教

LS4-02 Lifelong を考えた肺動脈弁治療

笠原 真悟

岡山大学 心臓血管外科 教授

13:40 ~ 14:10 **総会 新専門医紹介**

登壇者：赤木 禎治（岡山大学 循環器内科 成人先天性心疾患センター）
石津 智子（筑波大学医学医療系 循環器内科）
稲井 慶（東京女子医科大学 循環器小児・成人先天性心疾患科）

13:40 ~ 14:10 **YIA**

座長：八尾 厚史（東京大学 保健・健康推進本部）
笠原 真悟（岡山大学 心臓血管外科）

YIA-01 Menstrual problems are associated with elevated central venous pressure and predict adverse clinical events in women with congenital heart disease

小永井 奈緒

国立循環器病研究センター産婦人科部

YIA-02 Characteristics of the aortic root morphology in conotruncal anomaly of the congenital heart disease

市川 奈央子

聖路加国際病院 臨床検査科

YIA-03 Preoperative coupling between right ventricle and pulmonary vasculature is an important determinant of residual symptoms after the closure of atrial septal defect

鈴木 麻希子

北播磨総合医療センター循環器内科 神戸大学医学部附属病院 循環器内科学 医師

15:00 ~ 15:40 **Legend lecture (市民公開講座)**

座長：檜垣 高史 (愛媛大学大学院医学系研究科 地域小児・周産期学 / 移行期・成人先天性心疾患センター)

LL-01 今生きている命を生き活きと生きる

中澤 誠

総合南東北病院 小児・生涯心臓疾患研究所 所長、東京女子医科大学 名誉教授、東京慈恵会医科大学 客員教授

15:50 ~ 17:40 **特別企画 (市民公開シンポジウム)**

厚生労働省科学研究共同企画 「先天性心疾患の人が幸せに生きていくために本人と社会がすること」

コーディネーター：猪又 竜 (患者・SOMPO ホールディングス(株))

座長：白井 丈晶 (加古川中央市民病院 循環器内科)

末永 瞳 (鹿児島市立病院)

コメンテーター：眞鍋 明 (株式会社マルブン代表取締役)

1 小児慢性特定疾病児童等自立支援事業・就労支援・移行支援

江崎 治朗

厚生労働省健康局難病対策課 課長補佐

2 先天性心疾患を乗り越えてー Life Long Cardiology ー

檜垣 高史

愛媛大学大学院医学研究科 教授

3 自分の病気に対する向き合い方

宮林 希

先天性心疾患と共に19年

4 D&I、人的資本について企業から

村上 信毅

SOMPO ホールディングス株式会社 人事部 課長

5 先天性心疾患をもって働くということ

門田 陽志

愛媛心友会 代表

6 成人先天性心疾患患者が抱える就労の問題

中村 典子

全国心臓病の子どもを守る会 副会長

7 自分らしく生きるために、本人と社会が取り組むこと

猪又 竜

先天性心疾患と共に45年

8 パネルディスカッション

17:50 ~ 18:50

特別講演 3

Special lecture:QOL

座長：榎本 淳子（東洋大学文学部 教育学科）
犬塚 亮（東京大学医学部附属病院 小児科）

SL3-01 Quality of life in Adults with Congenital Heart Disease

Philip Moons

KU Leuven Department of Public Health and Primary Care, KU Leuven, Leuven, Belgium;

1月14日（土）

第2会場 [真珠の間 A]

8:50 ~ 9:30

一般演題 9

インターベンション 1

座長：西村 和久（愛媛大学医学部附属病院 第二内科（循環器内科））
藤井 隆成（昭和大学病院 小児循環器・成人先天性心疾患センター）

O-9-1 経皮的心房中隔欠損閉鎖術後の心房中隔穿刺の工夫

金澤 英明、関 雄太、勝俣 良紀、木村 雄弘、高月 誠司、福田 恵一

慶應義塾大学医学部 循環器内科

O-9-2 ESUS 精査にて指摘された肺動静脈瘻に対してコイル塞栓術を実施した症例

虫明和徳、小野幸代、小坂田皓平、大家理伸、福康志、門田一繁

倉敷中央病院 循環器内科

O-9-3 Gore Cardioform ASD Occluder を用いた経皮的心房中隔欠損閉鎖術の初期成績

古田 めぐみ、赤木 禎治、三木 崇史、西原 大裕、中山 理絵、高谷 陽一、中川 晃志、伊藤 浩

岡山大学病院 循環器内科

O-9-4 当院のブレインハートチームの現状と、経食道心エコーにおける PFO 検出の偽陽性症例の検討について

齋藤 秀輝¹⁾、杉山 央²⁾、井上 奈緒²⁾、立石 実³⁾、逸見 隆太¹⁾、宮崎 文²⁾、中嶋 八隅²⁾、杉浦 亮¹⁾、
小出 昌秋³⁾、岡 俊明¹⁾

聖隷浜松病院 循環器科¹⁾、同 小児循環器科²⁾、同 心臓血管外科³⁾

9:40 ~ 10:20

一般演題 10

インターベンション 2

座長：富田 英（昭和大学病院 小児循環器・成人先天性心疾患センター）
齋木 佳克（東北大学 心臓血管外科）

O-10-1 高齢先天性肺動脈弁狭窄症に対するバルーン拡張術

齋藤 暁人¹⁾、相馬 桂¹⁾、後藤 耕策¹⁾、常盤 洋之¹⁾、篠原 宏樹¹⁾、梅井 正彦¹⁾、白神 一博²⁾、犬塚 亮²⁾、
安東 治郎¹⁾、平田 康隆³⁾、八尾 厚史⁴⁾、小室 一成¹⁾、

東京大学医学部附属病院 循環器内科¹⁾、東京大学医学部附属病院 小児科²⁾、東京大学医学部附属病院 心臓外科³⁾、
東京大学 保健・健康推進本部⁴⁾

O-10-2 経皮的心房中隔欠損閉鎖術が心機能に及ぼす効果に関する心臓 MRI をもちいた解析

常盤 洋之¹⁾、齋藤 暁人¹⁾、稲葉 俊郎²⁾、後藤 耕策¹⁾、梅井 正彦¹⁾、相馬 桂¹⁾、上原 雅恵¹⁾、小室 一成¹⁾、
八尾 厚史³⁾

東京大学医学部附属病院 循環器内科¹⁾、軽井沢病院 総合診療科²⁾、東京大学 保健・健康推進本部³⁾

O-10-3 MitraClip が奏功した、重度三尖弁閉鎖不全を伴う DILV PA 姑息術後の 1 例

土井 拓¹⁾、宮崎 文²⁾、松本 崇³⁾

天理よろづ相談所病院 先天性心疾患センター / 小児科¹⁾、聖隷浜松病院 小児循環器・成人先天性心疾患科²⁾、湘南鎌倉総合病院 循環器科³⁾

O-10-4 Future Tricuspid valve intervention

Lucy Eun

Pediatric Cardiology, Yonsei University Severance Health System, Seoul, Korea
Korean Society of ACHD Working Group, Korea

10:30 ~ 11:20 一般演題 13

MCS(Mechanical Circulatory Support)

座長：長坂 安子（東京女子医科大学 麻酔科）

泉谷 裕則（愛媛大学大学院医学系研究科 心臓血管・呼吸器外科学）

O-13-1 補助循環管理を必要としたファロー四徴症術後残存心房中隔欠損症に経皮的閉鎖をし得た 1 例

森永 晃史¹⁾、渡邊 真¹⁾、井川 彰久¹⁾、塩見 紘樹¹⁾、尾野 亘¹⁾、井出 雄二郎²⁾、馬場 志郎³⁾

京都大学医学部附属病院 循環器内科¹⁾、京都大学医学部附属病院 心臓血管外科²⁾、京都大学医学部附属病院 小児科³⁾

O-13-2 先天性心疾患術後の成人重症心不全症例に対して補助人工心臓植込みを行った 4 例の検討

花岡 優一、新川 武史、古田 晃久、市原 有起、飯塚 慶、齋藤 聡、新浪 博士

東京女子医科大学病院 心臓血管外科

O-13-3 植込型 VAD 装着した成人先天性心疾患患者へのリハビリテーションの当院での報告

工藤 弦¹⁾、上野 敦子²⁾、堀部 達也¹⁾、志真 奈緒子¹⁾、加島 広太¹⁾、菊地 剛¹⁾、相川 智¹⁾、原田 元³⁾、新川 武史^{3,4)}、若林 秀隆⁵⁾

東京女子医科大学リハビリテーション部¹⁾、東京女子医科大学循環器内科²⁾、東京女子医科大学循環器小児成人先天性心疾患科³⁾、東京女子医科大学心臓血管外科⁴⁾、東京女子医科大学リハビリテーション科⁵⁾

O-13-4 補助人工心臓植込後にリードスペースメカ植込みを施行した修正大血管転位症の一例

後藤 耕策¹⁾、小島 敏弥¹⁾、常盤 洋之¹⁾、梅井 正彦¹⁾、齋藤 暁人¹⁾、相馬 桂¹⁾、藤生 克仁^{1,2)}、八尾 厚史^{1,3)}、小室 一成¹⁾

東京大学医学部附属病院 循環器内科¹⁾、東京大学医学部附属病院 先進循環器病学講座²⁾、東京大学 保健・健康推進本部³⁾

O-13-5 Systemic RV failure に対し Impella5.0 による Bridge to recovery に成功し心臓再同期療法の導入を行った一例

増田 拓郎、西井 伸洋、岩崎 慶一郎、水野 智文、上岡 亮、浅田 早央莉、宮本 真和、川田 哲史、中川 晃志、森田 宏、伊藤 宏

岡山大学病院 循環器内科

11:30 ~ 12:20 研究部会セッション

座長：稲井 慶（東京女子医科大学 循環器小児・成人先天性心疾患科 准教授・診療部長）

神谷 千津子（国立循環器病センター 産婦人科部）

研究部会の紹介

石津 智子

筑波大学医学医療系 循環器内科

抗凝固療法が必須の妊娠での母体と児の予後についての検討

杜 徳尚

岡山大学病院 循環器内科

研究部会 新規研究の提案

板谷 慶一

大阪市立大学 心臓血管外科

12:30 ~ 13:30 **ランチョンセミナー 5**

座長：坂本一郎（九州大学病院 循環器内科 循環器内科 特任助教）

共催：日本ライフライン株式会社

LS5-01 AF 合併症例における ASD 治療の検討

中川 晃志

岡山大学病院 循環器内科

15:40 ~ 16:50 **会長要望セッション 5（パネルディスカッション）**

完全大血管転位に対する Jatene 手術の遠隔期予後 Jatene 手術後成人期の課題は？

座長：村上 智明（札幌徳洲会病院 小児科）

稲葉 慎二（愛媛大学大学院医学系研究科 循環器・呼吸器・腎高血圧内科学講座）

State of the art lecture

村上 智明

札幌徳洲会病院 小児科

PR5-01 当院での Jatene 手術後成人期患者の遠隔期予後

桑原 優大

榊原記念病院 心臓血管外科 小児

PR5-02 当院での完全大血管転位症に対する動脈スイッチ手術の遠隔期成績の検討

永瀬 崇

京都府立医科大学 小児医療センター 小児心臓血管外科

PR5-03 Jatene 術後の冠動脈狭窄と大動脈弁輪拡大の関連

中野 智

岩手医科大学附属病院 小児科

PR5-04 完全大血管転位症（TGA）大血管スイッチ術（ASO）後の遠隔期冠動脈病変の検討

島袋 篤哉

沖縄県立南部医療センター・こども医療センター 小児循環器内科

17:00 ~ 18:30 **AMED 研究班共同企画 シンポジウム 5**

成人期川崎病冠後遺症の最新情報

座長：横井 宏佳（国際医療福祉大学）

三谷 義英（三重大学医学部附属病院周産母子センター）

SY5-01 成人期川崎病の実態と課題

三谷 義英

三重大学医学部附属病院周産母子センター

SY5-02 川崎病全国調査から見た川崎病の疫学と成人期

中村 好一

自治医科大学 公衆衛生学

SY5-03 川崎病冠後遺症の小児の遠隔期の問題点

三浦 大

東京都立小児総合医療センター 循環器科

SY5-04 成人期川崎病の急性冠症候群、カテーテル治療

田村 俊寛

天理よるづ相談所病院 循環器内科 / 心臓カテーテルセンター

SY5-05 成人期川崎病の外科治療成績

津田 悦子

国立循環器病研究センター 小児循環器内科

SY5-06 成人期川崎病冠後遺症の病理

高橋 啓

東邦大学医療センター大橋病院 病理診断科

8:50 ~ 10:00

一般演題 11

画像診断 (CT・MRI)

座長：板谷 慶一 (大阪市立大学 心臓血管外科)

増谷 聡 (埼玉医科大学総合医療センター 小児循環器部門)

O-11-1 先天性心疾患患者の心大血管血流評価における 4D flow MRI の至適条件の検討

岡 秀治、柴垣 有希、今西 梨菜、島田 空知、中右 弘一、高橋 悟

旭川医科大学小児科

O-11-2 Harmony 経カテーテル肺動脈弁システム適応評価目的の造影心臓 CT を用いた右室容積評価の検討

加藤 真理子、大山 伸雄、山岡 大志郎、石井 瑤子、長岡 孝太、堀川 優衣、佐野 俊和、堀尾 直裕、清水 武、喜瀬 広亮、藤井 隆成、宮原 義典、富田 英、佐野 俊二

昭和大学病院 小児循環器・成人先天性心疾患センター

O-11-3 奇異性脳塞栓症を起こした卵円孔開存は心臓 CT でどう見えるのか？

三木 崇史、中川 晃志、辻 真弘、中島 充貴、西原 大裕、中山 理絵、高谷 陽一、三好 亨、赤木 禎治、伊藤 浩

岡山大学大学院医歯薬学総合研究科 循環器内科学

O-11-4 4D-flow MRI による成人ファロー四徴症術後患者における肺動脈の血流動態解析稲毛 章郎^{1,2)}、吉敷 香菜子²⁾、水野 直和³⁾、齋藤 美香²⁾、松村 雄²⁾、小林 匠²⁾、浜道 裕二²⁾、上田 知実²⁾、矢崎 諭²⁾、嘉川 忠博²⁾日本赤十字社医療センター 小児科¹⁾、榊原記念病院 小児循環器科²⁾、榊原記念病院 放射線科³⁾**O-11-5 心臓 MRI 検査における右室容積測定で、乳頭筋への配慮は必要か**

柴垣 有希、岡 秀治、今西 梨菜、島田 空知、中右 弘一、高橋 悟

旭川医科大学 小児科

O-11-6 心臓 MRI を活用した成人先天性心疾患診療部門の開設にむけて片山 雄三¹⁾、田中 啓輔¹⁾、磯部 将¹⁾、藤井 毅郎¹⁾、川村 悠太²⁾、清水 由律香²⁾、川合 玲子²⁾、高月 晋一²⁾、松裏 裕行²⁾、和田 遼³⁾、岡 洋佑³⁾、小原 浩³⁾、佐地 真育³⁾、池田 隆徳³⁾東邦大学医療センター大森病院心臓血管外科¹⁾、小児循環器科²⁾、循環器内科³⁾

10:10 ~ 11:10

一般演題 12

妊娠出産・プレコンセプションケア

座長：神谷 千津子 (国立循環器病センター 産婦人科部)

水野 芳子 (東京情報大学 看護学部)

O-12-1 リプロダクティブ・ヘルス・ライツの擁護につながった移行期支援に関する一考察笹川 みちる¹⁾、黒崎 健一²⁾、吉松 淳³⁾国立循環器病研究センター 看護部¹⁾、国立循環器病研究センター 小児循環器内科²⁾、同 産婦人科³⁾**O-12-2 小児期発症の高安動脈炎の妊娠経過について**馬場 志郎¹⁾、馬場 志郎¹⁾、赤木 健太郎¹⁾、福村 史哲¹⁾、久米 英太郎¹⁾、松田 浩一¹⁾、平田 拓也¹⁾、万代昌紀²⁾、滝田 順子¹⁾京都大学医学部附属病院 小児科¹⁾、同 産婦人科²⁾

O-12-3 生体肺移植後女性患者の妊娠・出産の経験

小柳 喬幸¹⁾、丸山 篤志¹⁾、神野 太郎¹⁾、湯浅 絵理佳¹⁾、住友 直文¹⁾、古道 一樹¹⁾、福島 裕之^{1,2)}、山岸 敬幸¹⁾

慶應義塾大学病院小児科¹⁾、東京歯科大学市川総合病院小児科²⁾

O-12-4 重症肺動脈弁狭窄症を合併したファロー四徴症の初妊婦が、正期産での分娩を成しえた一例

加古川 美保¹⁾、藤田 鉄平¹⁾、池田 祐毅¹⁾、郡山 恵子¹⁾、小坂橋 俊美¹⁾、大西 庸子²⁾、穴井 美穂³⁾、阿古 潤哉¹⁾

北里大学病院 循環器内科¹⁾、北里大学病院 産科²⁾、北里大学病院 麻酔科³⁾

O-12-5 妊娠前に血行動態評価を行い計画的に妊娠出産に至った Alagille 症候群の一例

水谷 花菜¹⁾、荻原 義人¹⁾、大橋 啓之²⁾、榎本 尚助³⁾、真川 祥一³⁾、真木 晋太郎³⁾、二井 理文³⁾、田中 博明³⁾、淀谷 典子²⁾、澤田 博文²⁾、三谷 義英²⁾、平山 雅浩²⁾、池田 智明³⁾、土肥 薫¹⁾

三重大学医学部附属病院 循環器内科¹⁾、三重大学医学部附属病院 小児科²⁾、三重大学医学部附属病院 産婦人科³⁾

O-12-6 CHD を有する思春期・青年期女性のプレコンセプションケアの知識に関する尺度の作成

小出 沙由紀¹⁾、薬師神 裕子^{1,2)}、檜垣 高史³⁾

愛媛大学大学院医学系研究科看護学専攻¹⁾、基盤看護学講座 小児発達看護学²⁾、地域小児・周産期学講座³⁾

11:20 ~ 12:20 会長要望セッション 4 (シンポジウム)

社会保障制度を考える 先天性心疾患患者の幸せのために

座長：落合 亮太 (横浜市立大学 医学部 看護学科 成人看護学)

山岸 敬幸 (慶應義塾大学医学部 小児科)

PR4-01 成人先天性心疾患の人生の最終段階の望ましい医療について - アンケート調査最終報告 -

宮本 隆司¹⁾、打田 俊司²⁾、薦田 烈³⁾

社会福祉法人 児玉経堂病院¹⁾、愛媛大学大学院医学系研究科 心臓血管外科²⁾、介護老人保健施設ゆうあい苑³⁾

PR4-02 フォンタン手術後成人期の社会保障の現状

坂崎 尚徳¹⁾、石原 温子¹⁾、豊田 直樹¹⁾、稲熊 洗太郎¹⁾、飯田 尚樹¹⁾、吉澤 康佑²⁾、森 おと姫²⁾、前田 登史²⁾

兵庫県立尼崎総合医療センター 小児循環器内科¹⁾、心臓血管外科²⁾

PR4-03 成人先天性心疾患における指定難病取得の現状と対策

三浦 大¹⁾、前田 潤¹⁾、大木 寛生¹⁾、永峯 宏樹¹⁾、加藤 賢²⁾、大塚 佳満²⁾

東京都立小児総合医療センター 循環器科¹⁾、東京都立多摩総合医療センター 循環器内科²⁾

PR4-04 これでいいのか？医師意見書 - 移行期医療に必要な社会保障取得の問題点 -

西島 信¹⁾、下堂前 亨²⁾

鹿児島生協病院 小児科¹⁾、全国心臓病の子どもを守る会 事務局²⁾

12:30 ~ 13:30 ランチョンセミナー 6

Canon が提供する先天性心疾患へのアプローチ

座長：北川 哲也 (公立学校共済組合四国中央病院 病院長)

共催：キヤノンメディカルシステムズ株式会社

LS6-01 Vitrea による先天性心疾患アナリシス

長尾 充展

東京女子医科大学 画像診断学・核医学教室 准教授

LS6-02 ACHD 診療に活かす心エコー：ハイテクからローテクまで

杜 徳尚

岡山大学病院 循環器内科 助教

不整脈

座長：宮崎 文（聖隷浜松病院 小児科）

旗 義仁（東京蒲田病院 不整脈・成人先天性心疾患センター）

O-14-1 ファロー四徴症に合併した房室ブロックの心室リード不全に対してトラブルシューティングを行った 1 例

甲谷 友幸¹⁾、今井 靖^{1,2)}、久保田 香菜^{1,2)}、古井 貞浩^{2,3)}、鈴木 峻^{1,3)}、岡 健介^{1,3)}、関 満^{1,3)}、井上 崇道^{1,4)}、金子 政弘^{1,4)}、友保 貴博^{1,4)}、岡 徳彦^{1,4)}、苅尾 七臣²⁾

自治医科大学成人先天性心疾患センター¹⁾、自治医科大学内科学講座循環器内科²⁾、自治医科大学とちぎ子ども医療センター小児科³⁾、自治医科大学とちぎ子ども医療センター小児先天性心臓血管外科⁴⁾

O-14-2 術後 32 年 9 ヶ月で心室性頻拍を認めた VSD の 1 例

堀口 泰典

国際医療福祉大学熱海病院 小児科

O-14-3 心外膜リードから中隔ペースングへの変更で心機能改善を認めた房室中隔欠損症の 1 例

加藤 賢¹⁾、三浦 大¹⁾、三輪 裕仁²⁾、中村 沙織²⁾、河内 啓貴²⁾、城谷 翔太²⁾、守井 悠祐²⁾、岡部 龍太²⁾、櫻井 進一郎²⁾、塩崎 正幸²⁾、安西 耕²⁾、宮部 倫典²⁾、大塚 佳満²⁾、森永 弘章²⁾、西村 睦弘²⁾、三ツ橋 佑哉²⁾、前田 潤¹⁾、大木 寛生¹⁾、永峯 宏樹¹⁾、田中 博之²⁾

東京都立小児総合医療センター 循環器科¹⁾、東京都立多摩総合医療センター 循環器内科²⁾

O-14-4 右房癒痕組織周囲を蛇行するリエントリー性心房頻拍を有した 21 trisomy, 房室中隔欠損術後の一例

白水 優光¹⁾、連 翔太^{1,4)}、寺師 英子¹⁾、牛ノ濱 大也²⁾、石川 友一¹⁾、中野 俊秀³⁾、住友 直方⁴⁾、佐川 浩一¹⁾

福岡市立こども病院 循環器科¹⁾、大濠こどもクリニック²⁾、福岡市立こども病院 心臓血管外科³⁾、埼玉医科大学国際医療センター 小児心臓科⁴⁾

O-14-5 成人先天性心疾患に対する His 束ペースングの試み

竹内 大二¹⁾、工藤 恵道¹⁾、西村 智美¹⁾、豊原 啓子¹⁾、篠原 徳子¹⁾、稲井 慶¹⁾、庄田 守男²⁾

東京女子医大病院 循環器小児・成人先天性心疾患科¹⁾、東京女子医大病院 循環器内科²⁾

O-14-6 大動脈左冠尖から焼灼に成功した流出路起源 VT を合併した Fontan 術後の一例

連 翔太¹⁾、牛ノ濱大也^{1,2)}、福岡将治¹⁾、寺師英子¹⁾、倉岡彩子¹⁾、石川友一¹⁾、中野俊秀³⁾、住友直方⁴⁾、佐川浩一¹⁾

福岡市立こども病院 循環器¹⁾、大濠こどもクリニック²⁾、福岡市立こども病院 心臓外科³⁾、埼玉医科大学国際医療センター 小児心臓科⁴⁾

O-14-7 当院の若年者における着用型自動除細動器管理時の問題点

浅木 康志¹⁾、千阪俊行²⁾、平良百萌¹⁾、菅野司¹⁾、小田真矢¹⁾、橋本美和¹⁾、山田文哉^{1,5)}、鈴木遥香²⁾、河本敦²⁾、赤澤祐介^{3,5)}、高田秀実^{2,5)}、打田俊司^{4,5)}、檜垣高史^{2,5)}、

愛媛大学医学部附属病院 ME 機器センター¹⁾、愛媛大学大学院 小児科学講座²⁾、愛媛大学大学院 循環器・呼吸器・腎高血圧内科学講座³⁾、愛媛大学大学院 心臓血管呼吸器外科⁴⁾、愛媛大学医学部附属病院 移行期・成人先心病患センター⁵⁾

Fontan のデバイス治療 心内へのアクセス困難な不整脈治療

座長：庄田 守男（東京女子医科大学 循環器内科）
 鈴木 嗣敏（大阪市立総合医療センター 小児不整脈科）
 コメンテーター：立野 滋（千葉市立海浜病院 小児科 / 成人先天性心疾患診療部）

Keynote Lecture 成人先天性疾患におけるステレオタキシスの可能性

岡嶋 克則

加古川中央市民病院 循環器内科

SY6-01 Fontan 術後患者に対する多様なデバイス治療の方法

西井 伸洋¹⁾、石津 智子¹⁾、松井 公宏^{2,3)}、小崎 恵生²⁾、町野 智子¹⁾、中田 由夫²⁾、小池 朗¹⁾、前田 清司^{2,4)}、
 家田 真樹¹⁾

岡山大学大学院医歯薬学総合研究科 先端循環器治療学講座¹⁾、循環器内科²⁾、小児循環器科³⁾、心臓血管外科⁴⁾

SY6-02 心内アクセス困難症例へのデバイス植込みでは心臓外科、不整脈医、先天性心疾患医の集学的なアプローチが重要である

小島 敏弥¹⁾、佐藤 要²⁾、犬塚 亮²⁾、平田 康隆³⁾、相馬 桂¹⁾、八尾 厚史⁴⁾、小室 一成¹⁾

東京大学医学部附属病院 循環器内科¹⁾、小児科²⁾、心臓外科³⁾、東京大学 保健・健康推進本部 保健センター⁴⁾

SY6-03 Fontan 術後ペースメーカーの設定を考える

宮崎 文¹⁾、藤本 欣史¹⁾、阪田 純司²⁾、竹内 泰代²⁾、本岡 眞琴²⁾、田中 靖彦¹⁾、小野 安生¹⁾、坂本 裕樹²⁾

静岡県立総合病院移行医療部成人先天性心疾患科¹⁾、静岡県立総合病院循環器内科²⁾

SY6-04 Fontan 手術後および心房スイッチ手術後の肺静脈心房内上室頻拍のアブレーション

豊原 啓子¹⁾、工藤 恵道¹⁾、竹内 大二¹⁾、庄田 守男²⁾

東京女子医科大学循環器小児・成人先天性心疾患科¹⁾、東京女子医科大学循環器内科²⁾

SY6-05 Fontan 変換術におけるペーシングデバイスの使用状況

竹内 大二¹⁾、工藤 恵道¹⁾、西村 智美¹⁾、豊原 啓子¹⁾、朝貝 省史¹⁾、原田 元¹⁾、島田 衣理子¹⁾、石戸 美妃子¹⁾、
 篠原 徳子¹⁾、稲井 慶¹⁾、庄田 守男²⁾、新川 武史³⁾

東京女子医大病院 循環器小児・成人先天性心疾患科¹⁾、東京女子医大病院 循環器内科²⁾、東京女子医大病院 心臓外科³⁾

1月14日(土) 15:00 ~ 16:00 ポスター会場 [3F]

ポスター発表 5 (第 6 会議室)

単心室・Glenn・Fontan

座長：安田 謙二（島根大学医学部 小児科）
 小泉 淳一（岩手医科大学 心臓外科）

P5-1 フォンタン術後大動脈弁逆流症例に対する人工弁置換術

佐々木 孝、丸山 雄二、太田 恵介、村田 智洋、泉二 佑輔、網谷 亮輔、上田 仁美、森嶋 素子、宮城 泰雄、
 石井 庸介

日本医科大学付属病院 心臓血管外科

P5-2 褐色細胞腫を合併した Fontan 患者における周術期管理の経験

門屋 卓己¹⁾、福井 秀吉¹⁾、瀬尾 尚史¹⁾、中村 香絵¹⁾、佐々木 昶¹⁾、藤野 光洋¹⁾、川崎 有希¹⁾、吉田 葉子²⁾、
 鈴木 嗣敏²⁾、江原 英治¹⁾

大阪市立総合医療センター 小児医療センター 小児循環器内科¹⁾、大阪市立総合医療センター 小児医療センター 小児
 不整脈科²⁾

P5-3 気胸に対する胸膜癒着術後に II 型呼吸不全を来した failed Fontan の一例

佐々木 博章¹⁾、蘆田 温子¹⁾、小田中 豊¹⁾、尾崎 智康¹⁾、岸 勘太¹⁾、芦田 明¹⁾、星賀 正明²⁾

大阪医科薬科大学病院 小児科¹⁾、大阪医科薬科大学病院 循環器内科²⁾

- P5-4 皮下埋め込み型除細動器植え込み術を施行した心肺蘇生後および Fontan 術後患者の一例**
宮本 卓哉¹⁾、島田 衣里子¹⁾、西村 智美¹⁾、原田 元¹⁾、工藤 恵道¹⁾、朝貝 省史¹⁾、竹内 大二¹⁾、
豊原 啓子¹⁾、石戸 美妃子¹⁾、稲井 慶¹⁾、新川 武史²⁾
東京女子医科大学病院 循環器小児・成人先天性心疾患科¹⁾、東京女子医科大学病院 心臓血管外科²⁾
- P5-5 頭蓋内出血に続き肺塞栓症を合併したフォンタン術後の 1 例**
瀬尾 尚史¹⁾、江原 英治¹⁾、福井 秀吉¹⁾、門屋 卓己¹⁾、中村 香絵¹⁾、佐々木 起¹⁾、藤野 光洋¹⁾、川崎 有希¹⁾、
中川 亮²⁾、佐藤 一寿²⁾、吉田 葉子²⁾、鈴木 嗣敏²⁾、竹原 貴之³⁾、荒木 幹太³⁾、小澤 秀登³⁾、鍵崎 康治³⁾
大阪市立総合医療センター 小児医療センター 小児循環器内科¹⁾、大阪市立総合医療センター 小児医療センター
小児不整脈科²⁾、大阪市立総合医療センター 小児医療センター 小児心臓血管外科³⁾
- P5-6 肺癌に対して分離片肺換気下に手術を行った Fontan 術後の症例**
小坂田 皓平¹⁾、小田 亜希子³⁾、木村 明生³⁾、吉田 将和⁴⁾、荻野 佳代²⁾、林 知宏²⁾、高橋 鮎子⁴⁾、福 康志¹⁾、
小林 正嗣⁴⁾、石田 和慶³⁾、脇 研二²⁾、門田 一繁¹⁾、新垣 義夫²⁾
倉敷中央病院 循環器内科¹⁾、小児科²⁾、麻酔科³⁾、呼吸器外科⁴⁾
- P5-7 SGLT2 阻害薬 (ダパグリフロジン) 投与により重篤な腎不全に陥った failed Fontan 症例**
片岡 功一¹⁾、中川 直美¹⁾、岡本 健吾¹⁾、上榎 仁志¹⁾、豊田 裕介¹⁾、荻野 梨恵¹⁾、鎌田 政博^{1,2)}、久持 邦和³⁾、
立石 篤史³⁾、臺 和興⁴⁾、西岡 健司⁴⁾
広島市立広島市民病院 循環器小児科¹⁾、たかの橋中央病院 小児循環器内科²⁾、広島市立広島市民病院 心臓血管外科³⁾、
広島市立広島市民病院 循環器内科⁴⁾
- P5-8 心外膜心房リードの Pacing failure に対し、鼠径部より経静脈ペースメーカを植え込んだ Glenn 手術後の一例**
水野 智文¹⁾、西井 伸洋¹⁾、増田 拓郎¹⁾、上岡 亮¹⁾、浅田 早央莉¹⁾、宮本 真和¹⁾、川田 哲史¹⁾、
杜 徳尚¹⁾、中川 晃志¹⁾、森田 宏¹⁾、赤木 禎治¹⁾、伊藤 浩¹⁾、笠原 真悟²⁾
岡山大学病院 循環器内科¹⁾、岡山大学病院 心臓血管外科²⁾

ポスター発表6 (第8会議室)

ACHD の諸問題

座長：喜瀬 広亮 (昭和大学病院 小児循環器・成人先天性心疾患センター)
大家 理伸 (倉敷中央病院 循環器内科)

- P6-1 循環作動薬の過量服薬により集学的治療を要した一例**
峰松 優季¹⁾、熊本 崇¹⁾、土井 大人¹⁾、峰松 伸弥¹⁾、金子 哲也²⁾、野出 孝一²⁾
佐賀大学医学部附属病院 小児科¹⁾、佐賀大学医学部附属病院 循環器内科²⁾
- P6-2 乳児型 Pompe 病の長期生存例において完全房室ブロックを合併した一例**
松田 浩一¹⁾、馬場 志郎¹⁾、米田 史哉²⁾、福村 史哲¹⁾、久米 英太郎¹⁾、赤木 健太郎¹⁾、平田 拓也¹⁾、
吉田 健司¹⁾、滝田 順子¹⁾、
京都大学医学部附属病院 小児科¹⁾、同 循環器内科²⁾
- P6-3 肺高血圧を呈した Arnold-Chiari 奇形を伴う 22q11.2 欠失症候群の 1 例**
飯田 尚樹¹⁾、稲熊 洸太郎¹⁾、豊田 直樹¹⁾、石原 温子¹⁾、前田 登史²⁾、森 おと姫²⁾、吉澤 康祐²⁾、坂崎 尚徳¹⁾
兵庫県立尼崎総合医療センター 小児循環器内科¹⁾、心臓血管外科²⁾
- P6-4 疣腫除去術により良好な経過を辿った心室中隔欠損症合併の PR3-ANCA 陽性感染性心内膜炎関連性腎炎の一例**
飯倉 早映子¹⁾、藤田 鉄平¹⁾、加古川 美保¹⁾、前川 恵美¹⁾、郡山 恵子¹⁾、深谷 英平¹⁾、小坂橋 俊美¹⁾、
宮地 鑑²⁾、阿古 潤哉¹⁾
北里大学医学部循環器内科学¹⁾、北里大学医学部心臓血管外科²⁾

P6-5 右室流出路狭窄解除時に心室中隔欠損を指摘された一例

友保 貴博、岡 徳彦、金子 政弘、井上 孝道

自治医科大学 とちぎ子ども医療センター 小児・先天性心臓血管外科

P6-6 抗凝固薬内服中に腹痛・腹部膨満を契機に発見された卵巣出血の2例

納所 哲也¹⁾、峰松 伸弥²⁾、土井 大人¹⁾、熊本 崇¹⁾、田代 克弥²⁾、松尾 宗明¹⁾

佐賀大学医学部附属病院 小児科¹⁾、唐津赤十字病院 小児科²⁾

P6-7 Closed VSD を合併した右室二腔症の手術症例

齋藤 翔太¹⁾、石坂 傑¹⁾、下野 裕依¹⁾、甲谷 太郎¹⁾、神谷 究¹⁾、阿部 慎司²⁾、加藤 伸康²⁾、永井 利幸¹⁾、若狭 哲²⁾、安斉 俊久¹⁾、

北海道大学大学院 医学研究院 循環病態内科学¹⁾、北海道大学大学院 医学研究院 心臓血管外科学²⁾

P6-8 カテーテル検査後に生じた大腿動静脈瘻に対して、10年後修復術施行した1例

豊田 真寿、松永 慶廉、岡村 達

群馬県立小児医療センター 心臓血管外科

1月14日(土) 16:00～17:00 ポスター会場 [3F]

ポスター発表7 (第6会議室)

ASD

座長：島田 衣里子 (東京女子医科大学 循環器小児・成人先天性心疾患科)

齋藤 秀輝 (聖隷浜松病院 循環器内科)

P7-1 学校心臓検診・成人健診心電図による心房中隔欠損の発見

岡川 浩人

独立行政法人地域医療機能推進機構滋賀病院小児科

P7-2 通常型心房細動を契機に診断した心房中隔欠損症術後の下大静脈-左房灌流の1例

平松 武宏、三科 貴、組橋 裕喜、井上 直也、大鐘 崇志、城向 裕美子、高山 洋平、森川 修司

中東遠総合医療センター 循環器内科

P7-3 右室流出路狭窄を合併した心房中隔欠損の一例

山邊 小百合¹⁾、山田 晶¹⁾、林 宣宏¹⁾、瀧川 雄貴¹⁾、中嶋 千尋¹⁾、河田 祐佳¹⁾、星野 直樹¹⁾、上田 清乃²⁾、星野 芽以子¹⁾、高田 佳代子¹⁾、内田 英利³⁾、齋藤 和由³⁾、畑 忠善⁴⁾、井澤 英夫¹⁾、

藤田医科大学病院 循環器内科¹⁾、藤田医科大学 ばんたね病院 循環器内科²⁾、藤田医科大学病院 小児科³⁾、藤田医科大学 ばんたね病院 臨床検査部⁴⁾

P7-4 treat and repair を行った ASD に伴う肺高血圧症の1例

大家 理伸¹⁾、虫明 和徳¹⁾、小野 幸代¹⁾、小坂田 皓平¹⁾、土井 悠司²⁾、荻野 佳代²⁾、林 知宏²⁾、福 康志¹⁾、脇 研自²⁾、新垣 義夫²⁾

倉敷中央病院 循環器内科¹⁾、小児科²⁾

P7-5 経皮的心房中隔欠損閉鎖を断念した高齢 ASD2 症例

中嶋 八隅、井上 奈緒、宮崎 文、杉山 央

聖隷浜松病院 小児循環器科

P7-6 成人期 ASD に対する Amplatzer Septal Occluder と Occlutech Figulla Flex 2 の使用成績の比較

小島 拓朗、小林 俊樹

埼玉医科大学国際医療センター 小児心臓科

P7-7 経皮的心房中隔欠損閉鎖術における occlusion test の検討

阿部 忠朗、小澤 淳一、塚田 正範、馬場 恵史、堀口 祥、沼野 藤人、齋藤 昭彦
新潟大学医歯学総合病院小児科

ポスター発表 8 (第 8 会議室)

未修復遠隔期

座長：松本 賢亮 (兵庫県立丹波医療センター 内科)
山本 雅樹 (高知大学医学部 小児科)

P8-1 ファロー四徴症の無酸素発作に合併した急性壊死性食道炎

井福 俊允¹⁾、石川 裕太郎²⁾、山路 卓巳²⁾、横山 亮平¹⁾、山下 尚人¹⁾、西口 俊裕¹⁾
宮崎県立宮崎病院 小児科¹⁾、群馬県立小児医療センター 心臓血管外科²⁾

P8-2 単純型短絡性 CHD における後負荷の影響：2 症例からの経験

鈴木 麻希子、福田 旭伸、上村 航也、松本 賢亮、田中 秀和、平田 健一
神戸大学医学部附属病院 循環器内科

P8-3 小児専門施設における 21 トリソミー・未手術房室中隔欠損症患者の成人移行の現状

鬼頭 真知子、木村 瞳、伊藤 諒一、野村 羊示、大島 康徳、今井 祐喜、森鼻 栄治、河井 悟、安田 和志
あいち小児保健医療総合センター 循環器科

P8-4 成人期に発見された巨大な先天性左心房壁瘤の 1 例

野中 利通、加藤 和樹、佐藤 賢司、大沢 拓哉、大河 秀行、櫻井 一
JCHO 中京病院 心臓血管外科

P8-5 無症状で経過している高齢者重複大動脈弓の 1 例

岡田 修一、江連 雅彦、長谷川 豊、山田 靖之、星野 丈二、森下 寛之、関 雅浩、加我 徹、今野 直樹
群馬県立心臓血管センター 心臓血管外科

P8-6 心房細動による頻脈誘発心筋症を契機に診断された部分肺静脈還流異常の成人例

金城 貴彦、佐々木 真吾、木村 正臣、伊藤 太平、石田 祐司、西崎 公貴、外山 佑一、富田 泰史
弘前大学大学院医学研究科 循環器腎臓内科

P8-7 成人期に診断された先天性僧帽弁閉鎖不全症に対して MICS による弁形成を施行した 1 例

今野 直樹、山田 靖之、江連 正彦、長谷川 豊、星野 丈二、岡田 修一、森下 寛之、関 雅浩、加我 徹
群馬県立心臓血管センター 心臓血管外科

1月15日(日)

第1会場【サブホール】

8:50～10:50

学術委員会セッション

成人先天性心疾患における心臓移植を考える

座長：松田 暉（思温病院 特別顧問、大阪大学名誉教授）
笠原 真悟（岡山大学 心臓血管外科）

ACS-01 厚生労働省の立場から

吉川 美喜子

厚生労働省健康局疾病対策課移植医療対策室

ACS-02 成人先天性心疾患患者における心臓移植において、これからの日本で必要なこと (Keynote Lecture)

小谷 恭弘、笠原 真悟

岡山大学 学術研究院 医歯薬学域 心臓血管外科

ACS-03 ACHD 患者の心臓移植適応

原田 元¹⁾、石戸 美妃子¹⁾、朝貝 省史¹⁾、島田 衣里子¹⁾、篠原 徳子¹⁾、稲井 慶¹⁾、新川 武史^{1,2)}

東京女子医科大学 循環器小児・成人先天性心疾患科¹⁾、心臓血管外科²⁾

ACS-04 先天性心疾患術後重症心不全における肝臓評価の重要性と移植適応検討時期の難しさ

石田 秀和¹⁾、世良 英子²⁾、成田 淳¹⁾、石井 良¹⁾、廣瀬 将樹¹⁾、橋本 和久¹⁾、渡邊 卓次³⁾、平 将生³⁾、
上野 高義³⁾、宮川 繁³⁾、坂田 泰史²⁾、大藪 恵一¹⁾

大阪大学大学院医学系研究科 小児科学¹⁾、大阪大学大学院医学系研究科 循環器内科学²⁾、大阪大学大学院医学系研究科 心臓血管外科学³⁾

ACS-05 先天性心疾患に対する心臓移植—アメリカ、および日本における経験から

平田 康隆、小野 稔

東京大学医学部附属病院 心臓外科

ACS-06 右心系心室を有する成人先天性心疾患の心不全病態に対する心臓移植適応考察

齋木 佳克、片平 晋太郎、細山 勝寛、前田 恵、伊藤 校輝、鈴木 佑輔、加藤 健一、神山 信樹、田子 竜也、
高橋 悟朗、熊谷 紀一郎

東北大学 心臓血管外科

ACS-07 成人先天性心疾患からの心臓移植—新たなステージへと入った重症心不全治療

塩瀬 明

九州大学大学院医学研究院循環器外科

11:10～12:10

特別講演4

座長：打田 俊司（愛媛大学大学院医学系研究科 心臓血管・呼吸器外科学）
西 朋子（認定NPO法人ラ・ファミリエ）

SL4-01 チームマネジメント～今治からの挑戦～

岡田 武史

元サッカー日本代表監督

今治 夢スポーツ 代表取締役会長

12:30 ~ 13:30 ランチョンセミナー 7

座長：細川 忍（徳島赤十字病院 第二循環器内科）
共催：日本ゴア合同会社

LS7-01 ゴア® カードイフォーム ASD オクルーダー サイズ選択と留置のポイント

高谷 陽一

岡山大学病院 循環器内科

LS7-02 ゴア® カードイフォーム セプタルオクルーダー 本邦導入後の初期症例

金澤 英明

慶應義塾大学病院 循環器内科

13:40 ~ 15:20 日本成人先天性心疾患学会・日本循環器学会ジョイントシンポジウム

開業医の先生と一緒に診る 成人先天性心疾患診療、地域連携、移行期医療

コーディネーター：元木 博彦（信州大学 循環器内科）

座長：城戸 佐知子（兵庫県立こども病院 循環器内科）

村上 博（村上循環器科）

JS1-01 なぜ開業医の先生にも理解してほしいのか。

石津 智子

筑波大学医学医療系 循環器内科

JS1-02 ACHD 修復術後心不全症例の提示

小暮 智仁

東京女子医科大学 循環器内科

JS1-03 開業医の先生と一緒に診る、成人先天性心疾患管理について

水野 篤

聖路加国際病院 循環器内科

JS1-04 開業医から見た ACHD—今後の課題

大谷 敬之

星の岡心臓・血管クリニック 院長

15:30 ~ 16:00 閉会式

会長：檜垣 高史（愛媛大学大学院医学系研究科 地域小児・周産期学講座移行期・成人先天性心疾患センター）

次回会長：上村 秀樹（奈良県立医科大学 先天性心疾患センター）

1月15日(日) 第2会場【真珠の間A】

9:00 ~ 10:30 渉外委員会 International session

Hot Topics in Systemic RV

Chair: Norihisa Toh (Okayama University Hospital)
Keiichi Itatani (Nagoya City University Hospital)
Commentators: June Huh (Sungkyunkwan Univ Samsung Medical Center)
Chizuko Kamiya (National Cerebral and Cardiovascular Center)
Yumi Shiina (St. Luke's Hospital)
Kenichiro Yamamura (Fukuoka City Children's Hospital)

IS-01 Current Treatment Strategies for Systemic RV in Children

Atsuko Kato
National Cerebral and Cardiovascular Center, Japan

IS-02 Echocardiographic evaluation of systemic right ventricular function

Lucy Eun
Pediatric Cardiology, Yonsei University Severance Health System, Seoul, Korea
Korean Society of ACHD Working Group, Korea

IS-03 Evaluation and Management of Pregnancy in Systemic RV

Tokuko Shinohara
Tokyo Women's Medical University, Japan

IS-04 Medical Therapy for Systemic Right Ventricles: Messages from DC

Seij ito
Washington Adult Congenital Heart Program, Pediatric Cardiology Children's National Hospital, Washington, USA

IS-05 Novel Risk Stratification System in Systemic RV

Alexander Van De Bruaene, Leuven Belgium

10:50 ~ 12:20 日本成人先天性心疾患学会・日本肝臓学会ジョイントシンポジウム

FALDを知り、FALDと闘う

座長：山口 修（愛媛大学大学院医学系研究科 循環器・呼吸器・腎高血圧内科学）
考藤 達哉（国立国際医療研究センター 肝炎・免疫研究センター）

JS2-01 FALDとは 自験例からみる問題点

小泉 洋平
愛媛大学大学院 消化器・代謝・内分泌内科学

JS2-02 全国調査から見えてきた疫学像

田中 篤
帝京大学医学部内科学講座

JS2-03 FALDを知り、FALDと闘う

大内 秀雄^{1,2)}、森 有希^{1,2)}、浅野遼太郎¹⁾、黒崎健一²⁾
国立循環器病研究センター 成人先天性心疾患センター¹⁾、小児循環器内科²⁾

JS2-04 FALD 肝硬変・肝がんの病態解明と診断・治療法の開発

考藤 達哉
国立国際医療研究センター 肝炎・免疫研究センター

JS2-05 FALD に合併する肝細胞がんへの治療法

大西 秀樹

岡山大学 消化器内科

12:30 ~ 14:30 ソノグラファー教育セッション

ACHD 診療を支える技師を目指す

座長：小板橋 俊美（北里大学 医学部 循環器内科学）

山村 展央（市立八幡浜総合病院 臨床病理科）

共催：GE ヘルスケア・ジャパン株式会社

SG-01 技師に求める ACHD 診療に必要な知識とスキル (Keynote lecture)

小板橋 俊美

北里大学 医学部 循環器内科学

SG-02 ファロー四徴症

鹿野 由香理

愛媛大学病院 検査部

SG-03 修正大血管転位症

齊藤 央

神奈川県立こども医療センター病院 検査科

SG-04 Fontan 循環

渡辺 修久

谷口ハートクリニック

SG-05 アイゼンメンジャー症候群

玉井 佑里恵

国立循環器病研究センター 臨床検査部

1月15日(日) 第3会場【真珠の間B】

9:00 ~ 10:00 多領域専門職情報交換会

情報交換会

司会・進行：落合 亮太（横浜市立大学 医学部 看護学科 成人看護学）

小出 沙由紀（愛媛大学大学院 医学系研究科 看護学専攻 博士前期課程）

水野 芳子（東京情報大学 看護学部）

10:10 ~ 11:10 一般演題 15

多領域

座長：中水流 彩（千葉大学大学院看護学研究院 看護学研究科・看護学部）

榎田 夏代（愛媛大学医学部附属病院 PHCU）

コメンテーター：仁尾 かおり（大阪公立大学大学院看護学研究科 看護学専攻）

O-15-01 成人先天性心疾患患者に対する成人病棟看護師の認識

森貞 敦子、荻野 佳代、脇 研自

倉敷中央病院 小児科

O-15-02 A 病院における移行期・成人先天性心疾患センターの現状と課題

西村 早紀、小出 沙由紀、埜々下 生味、神原 久美子、丸橋 繁、榊田 夏代

愛媛大学医学部付属病院 看護部 小児総合医療センター、小児科外来

O-15-03 Noonan 症候群疑いのある拡張相肥大型心筋症患者の一例～病院の社会的処方機能～

小原 由里¹⁾、守田 寛子¹⁾、堀越 由紀子¹⁾、中村 悠城²⁾、照井 百合恵³⁾、下田 さつき³⁾、大沼 弘和⁴⁾、
榊ちひろ⁴⁾、姫井 さやか⁵⁾、安藤 沙友里⁵⁾、山口 仁美⁶⁾、大野 哲²⁾、山田 優²⁾、吉光寺 恵里²⁾、
大野 睦記²⁾、福島 裕介²⁾

藤沢湘南台病院 医療福祉相談室¹⁾、循環器内科²⁾、看護部³⁾、薬剤部⁴⁾、リハビリテーション科⁵⁾、栄養科⁶⁾

O-15-04 高齢となった成人先天性心疾患患者の社会的支援の一例

杉淵 景子¹⁾、今井 理沙¹⁾、鈴木 陽子¹⁾、五十嵐 葵¹⁾、中島 千春¹⁾、木島 康文²⁾、椎名 由美²⁾、
丹羽 公一郎²⁾、柿森 千草³⁾

聖路加国際病院 看護部¹⁾、聖路加国際病院 循環器内科²⁾、聖路加国際病院 医療社会事業科³⁾

O-15-05 外来における高度医療セクレタリーの役割—成人移行の観点から—

田中 祥子¹⁾、上田 秀明²⁾

神奈川県立こども医療センター 医療情報管理室¹⁾、神奈川県立こども医療センター 循環器内科²⁾

O-15-06 ハローワークと連携して就労支援を行ったマルファン症候群の一例

城戸 貴史¹⁾、佐藤 慶介²⁾

静岡県立こども病院 地域医療連携室¹⁾、静岡県立こども病院 循環器科²⁾

11:20～12:20 一般演題 16

支援・診療体制

座長：木村 正人（宮城県立こども病院 循環器科）

笹川 みちる（国立病院機構 京都医療センター）

コメンテーター：満下 紀恵（静岡県立子ども病院 循環器センター）

O-16-01 当院における成人先天性心疾患の診療体制の現状と移行期支援

関 満¹⁾、甲谷 友幸^{2,3)}、久保田 香菜^{2,3)}、岡 健介^{1,2)}、松原 大輔^{1,2)}、岡 徳彦^{2,4)}、今井 靖^{2,3)}

自治医科大学 小児科¹⁾、成人先天性心疾患センター²⁾、循環器内科³⁾、小児・先天性心臓血管外科⁴⁾

O-16-02 群馬県における成人先天性心疾患患者の移行医療の現状

中島 公子¹⁾、山下 英治¹⁾、小坂橋 紀通²⁾、小林 富男³⁾、稲田 雅弘³⁾、新井 修平³⁾、浅見 雄司³⁾、
池田 健太郎³⁾、下山 伸哉³⁾

群馬県立心臓血管センター 循環器内科¹⁾、群馬大学医学部附属病院 循環器内科²⁾、群馬県立小児医療センター 循環器科³⁾

O-16-03 循環器専門有床診療所における成人先天性心疾患診療の現状

圓本 剛司¹⁾、横山 雄一郎¹⁾、藤枝 裕之²⁾、東野 博³⁾、阿部 裕美子⁴⁾、阿部 充伯²⁾

松山ハートセンター よつば循環器科クリニック 心臓血管外科¹⁾、松山ハートセンター よつば循環器科クリニック
循環器内科²⁾、松山ハートセンター よつば循環器科クリニック 放射線科³⁾、松山ハートセンター よつば循環器科
クリニック 麻酔科⁴⁾

O-16-04 重症心不全、腎不全を伴った成人先天性心疾患患者の緩和医療

坂本 貴彦¹⁾、滝口 信¹⁾、石塚 扶美子²⁾、佐野 恵美子³⁾、鐘司 朋子⁴⁾、上野 朱里⁵⁾、前田 浩利⁶⁾

松戸市立総合医療センター小児心臓血管外科¹⁾、看護局 6 西病棟²⁾、院内 HCU³⁾、リハビリテーション科⁴⁾、医療福祉相談
室 (MSW)⁵⁾、あおぞら診療所新松戸⁶⁾

O-16-05 成人先天性心疾患患者の緩和医療の現状 —フォンタン術後死亡例からの検討—

戸田 孝子、大内 秀雄、森 有希、黒寄 健一

国立循環器病研究センター 小児循環器内科

O-16-06 あなたの生きがいは何ですか？

坂崎 尚徳

兵庫県立尼崎総合医療センター 小児循環器内科

12:30 ~ 13:30 **ランチョンセミナー 8**

座長：赤木 禎治（岡山大学 循環器内科 成人先天性心疾患センター センター長）

共催：ヴァイアトリス製薬株式会社

LS8-01 愛媛大学における ACHD-PAH 診療の経験 ～移行期・ACHD 診療に循環器内科医は何をもたらすか？～

赤澤 祐介

愛媛大学医学部附属病院 第二内科（循環器内科）助教

13:40 ~ 14:40 **特別講演 5**

Special lecture:Medical system

座長：落合 亮太（横浜市立大学 医学部 看護学科 成人看護学）

立石 実（総合病院 聖隷浜松病院 心臓血管外科）

SL5-01 Transitional care for patients with congenital heart disease in Japan

山村 健一郎

福岡市立こども病院 循環器集中治療科

SL5-02 The medical system, focusing on transitional care

Philip Moons

KU Leuven Department of Public Health and Primary Care, KU Leuven, Leuven, Belgium;

抄 録

特別講演

SL1-01 **Pregnancy and Delivery in Women with Congenital Heart Disease**

MagalieLadoueur

European Hospital of Georges Pompidou Adult Congenital Heart Disease Unit



Congenital heart disease is now the most common cardiovascular condition encountered during pregnancy, and its prevalence will continue to grow. In tandem with these trends, maternal cardiovascular health is becoming increasingly complex. The identification of women at highest risk for cardiovascular complications is essential, and a team-based approach is recommended to optimize maternal and fetal outcomes. Nonetheless, many of these patients do not report being counseled about the potential risks, and the incidence of unintended pregnancy is high. These women should be counseled on safe and effective contraceptive options. Pregnancy management begins with pre-conceptional risk stratification and counseling regarding individual cardiovascular and fetal risks. As significant lapse in care is common at the time of transition to adult congenital cardiology care, these discussions ideally begin in pediatric clinics and continue upon transfer of care to adult congenital cardiology clinics.

略歴

2020-today: Project partner in “Casting NETs in the fibrotic heart” project (ERA-CVD grant, coordinator Pr Martinod)

2019 Grant from Fédération Française de Cardiologie for a post-doc. « Sudden cardiac death in systemic RV: a European registry” – International mobility at Royal Brompton Hospital (National Heart & Lung Institute, Imperial College, London, UK).

2017 Grant « épidémiologie, prévention, éducation thérapeutique » 2016-2018, Fédération Française de Cardiologie: FRESH-ACHD: Observational study of heart failure in adults with congenital study

SL2-01 大道芸から成人先天性心疾患？ 成人先天性心疾患専門医として米国で生きる

From street performance to Adult Congenital Heart Disease? A life in the United States working in the ACHD world.

Seiji Ito

Washington Adult Congenital Heart Program, Pediatric Cardiology Children's National Hospital, Washington, USA



大道芸、海外個人旅行、地域医療サークル活動と充実していた大学生活。医学部卒業から目の前のことに追われてあっという間の18年が過ぎた。まともに米国に行ったこともなかった若い医師がふとしたことから渡米。自ら道を切り拓くというような余裕もなく、またいつまで滞在できるか不透明なまま気がつけば米国に来てから15年。予期してもいなかった点と点が結びつき、いつしか海外個人旅行がワシントンDCに、地域医療サークル活動が内科小児科に、はたまた大道芸が成人先天性心疾患につながったようにも考えられる。米国で生きていく上での、また医師としてキャリアを築いていく上での喜怒哀楽、情熱、夢と希望、挫折を全てひっくるめてチャレンジし続ける生き方を考える一助にしたい。

略歴

米国ワシントンDC、Children's National Hospital, Washington Adult Congenital Heart Programにて循環器科医として主に成人先天性心疾患、小児循環器の診療に従事、George Washington University faculty 兼務。2004年愛媛大学医学部医学科卒業の後、沖縄県立中部病院、横須賀米海軍病院を経て2007年より渡米。University of Missouri Kansas City (Internal medicine and Pediatrics), New York University (Pediatric Cardiology), University of Washington (Adult Congenital Heart Disease)での専門研修を経て2015年からワシントンDC在住。趣味はジャグリング、ギター、旅行、運動。家族や楽しい友人と一緒に美味しいビール・日本酒とともにオイスター（生牡蠣）を食べるのが至福の時。

SL3-01 Quality of life in Adults with Congenital Heart Disease

Philip Moons

KU Leuven Department of Public Health and Primary Care, KU Leuven, Leuven, Belgium;



Measuring quality of life (QoL) is fundamental to understanding the impact of disease and treatment on patients' lives. For this reason, numerous studies on QoL in people with congenital heart disease (CHD) have been performed. Previous studies are not necessarily comparable because they have included different heart defects, made use of different instruments to assess QoL, or were conducted in different areas of the world. Therefore, existing research should be scrutinized and evaluated with methodological and conceptual limitations in mind.

This presentation will address QoL research in CHD from a historical and conceptual perspective. The contribution of the 'Assessment of Patterns of Patient-Reported Outcomes in Adults with Congenital Heart disease-International Study' (APPROACH-IS) to the body of knowledge will be detailed. APPROACH-IS is a landmark study on Patient-Reported Outcomes (PROs) in CHD. It was an international project conducted in 15 countries – including Japan – and enrolled more than 4,000 patients. Using a uniform research methodology, a broad set of correlates of PROs in CHD was investigated, both at the individual and contextual level.

The overall QoL in adults with CHD is good. Persons with CHD can have a better QoL than healthy peers, if it is measured in terms of satisfaction with life. International variation in QoL and PROs is confirmed, with the lowest QoL found in Japan. Patient-reported outcomes were consistently and independently predicted by NYHA functional class, not having a job, and age. General level of happiness and cultural dimensions did not predict QoL above and beyond patient characteristics. Religiosity/spirituality, however, is an independent predictor for QoL and some other PROs, but has differential impact across countries.

Although much has been learned about PROs in CHD as a result of APPROACH-IS, this project also generated new questions, which are currently under study in APPROACH-IS II. The assessment of QoL and PROs must remain a research priority.

略歴

Dr. Philip Moons is Professor of Healthcare and Nursing Science at the Department of Public Health and Primary Care at the KU Leuven - University of Leuven, Belgium; visiting professor at the Institute of Health and Care Sciences of the University of Gothenburg, Sweden; and honorary professor at the Department of Paediatrics and Child Health of the University of Cape Town in South Africa.

Philip Moons has published more than 380 articles in international, peer-reviewed journals; and presented over 340 abstracts at national and international conferences. He is mainly involved in outcome and quality of life research in congenital heart disease, and developed and implemented the role of advanced practice nurse in the Adult Congenital Heart Disease Program of the University Hospitals of Leuven. He is the driver of the APPROACH-IS and APPROACH-IS II projects, investigating patient-reported outcomes in adults with congenital heart disease in over 50 centers from more than 30 countries. The spearhead of Philip Moons' research is 'Transition and Care'.

For his work, Philip Moons received Martha N. Hill New Investigators Award 2004 from the American Heart Association and the Atie Immink New Investigators Award 2008 from the European Society of Cardiology. He is fellow of the American Heart Association (FAHA) and the European Society of Cardiology (FESC). In 2014, he was inducted as Fellow of the American Academy of Nursing (FAAN), which is a prestigious recognition for his work and his contribution to nursing.

特別講演 4

チームマネジメント ～今治からの挑戦～

日時：2022年1月15日(日) 11:10-12:10 (60分)
会場：愛媛県民文化会館 第1会場 (サブホール)

座長：打田俊司 (愛媛大学 心臓血管・呼吸器外科 准教授)
西 朋子 (認定NPO 法人ラ・ファミリエ 理事)

講師：岡田 武史 氏 (おかだたけし)

【プロフィール】

昭和 31 年 大阪府生まれ
昭和 55 年
日本代表選手
昭和 60 年
平成 15 年 横浜 F・マリノス 監督 就任
平成 19 年 日本代表チーム 監督 就任
平成 26 年 FC 今治 オーナー 就任
令和元年 日本サッカー殿堂入り
現職 株式会社今治 夢スポーツ
代表取締役会長



第 24 回日本成人先天性心疾患学会学術集会・認定 NPO 法人ラ・ファミリエ共催

SL5-01 Transitional care for patients with congenital heart disease in JapanKenichiro Yamamura^{1,2)}Department of Cardiovascular Intensive Care, Fukuoka Children's Hospital¹⁾, Adult Congenital Heart Disease Clinic, Kyushu University Hospital²⁾

With the advances in medical care, the majority of children with congenital heart disease reach adulthood. However, many of them continue to require special health care for their original diseases, sequelae and complications. These patients need a specialized system not only for medical care but also for social issues unique to adulthood: pregnancy and delivery, medical insurance coverage, and occupational choices. In addition, a shift from "parent-centered" pediatric care to "patient-centered" adult care is necessary. In this context, transitional care supports a smooth transition from pediatric to adult medical systems. The goal of transitional care is to maximize the lifelong function and potential of these patients by uninterruptedly providing appropriate healthcare services. To achieve this goal, we should i) coordinate the transfer to adequate medical institutions and departments for adults, ii) educate patients to improve self-management, and iii) support the transition to social and welfare services for adults. Transitional care in pediatric cardiology has been a step ahead of those in other diseases because of the relatively high incidence and the long history of adult congenital heart disease. Education of the patients to establish autonomy reduces dropping-outs and unexpected hospitalizations and it is the most crucial part of transitional care. It is important to provide explanations to pediatric patients themselves according to their age and level of understanding from their first visit, rather than waiting until they reach a certain age. The maturity of transitional care is quite different between countries. In Japan, guidelines for transitional care in many areas along with specific tools for education are being developed. However, there are still few facilities that have specialized outpatient clinics or dedicated staff for transitional care. We believe that more widespread and established transitional care will brighten the future of adolescents and young adults with congenital heart disease.

SL5-02 The medical system, focusing on transitional carePhilip Moons^{1,2,3)}KU Leuven Department of Public Health and Primary Care, KU Leuven, Leuven, Belgium¹⁾, Institute of Health and Care Sciences, University of Gothenburg, Gothenburg, Sweden²⁾, Department of Pediatrics and Child Health, University of Cape Town, Cape Town, South Africa³⁾

The vast majority of children with congenital heart disease (CHD) in high-income countries survive into adulthood. Further, pediatric cardiac services have expanded in middle-income countries. Both evolutions have resulted in an increasing number of CHD survivors. Expert care across the life span is necessitated. In adolescence, patients transition from being a dependent child to an independent adult. They are also advised to transfer from pediatrics to adult care. There is no universal consensus regarding how transitional care should be provided and how the transfer should be organized. This is even more challenging in countries with low resources. A global consensus document has been developed, which describes issues and practices of transition and transfer of adolescents with CHD, accounting for different possibilities in high-, middle-, and low-income countries. Transitional care ought to be provided to all adolescents with CHD, taking into consideration the available resources. When reaching adulthood, patients ought to be transferred to adult care facilities/providers capable of managing their needs, and systems have to be in place to make sure that continuity of high-quality care is ensured after leaving pediatric cardiology.

This presentation will address the developmental and behavioral characteristics of adolescents; explains the difference between transition and transfer; reports on the current evidence regarding continuity of care during transitional age; and details how transitional care can be integrated in the medical system.

International friendship session

IF-01

Pregnancy in Women With a Fontan Circulation

Kyung-Hee Kim

Sejong Hospital

IF-02

Multidisciplinary team approach for high risk pregnancy in ACHD

Sung-A Chang

Sungkyunkwan Univ Samsung Medical Center

カテコラミン誘発多形性心室頻拍合併妊娠の 2 症例

Two cases of pregnancy with catecholaminergic polymorphic ventricular tachycardia : A case report

直 聖一郎、澤田 雅美、神谷 千津子、早川 志保子、齋藤 庸太、須賀 清夏、小川 紋奈、手向 麻衣、月村 英利子、中西 篤史、柿ヶ野 藍子、岩永 直子、金川 武司、吉松 淳

国立循環器病研究センター 産婦人科部

Seiichiro Nao, Masami Sawada, Chizuko Kamiya, Shihoko Hayakawa, Yota Saito, Sayaka Suga, Ayana Ogawa, Mai Temukai, Eriko Tsukimura, Atsushi Nakanishi, Aiko Kakigano, Naoko Iwanaga, Takeshi Kanagawa, Jun Yoshimatsu

National Cerebral and Cardio-vascular Center, Division of Obstetrics and Gynecology

【背景】カテコラミン誘発多形性心室頻拍 (Catecholaminergic polymorphic ventricular tachycardia : CPVT) は、カテコラミン刺激により心室頻拍 (VT) が誘発される致死性不整脈の一つである。CPVT は β 遮断薬を中心とした管理が重要であるが、本邦での妊娠中の管理については報告が少ない。今回 CPVT 合併妊娠を経験したので報告する。

【症例】症例 1 は 7 歳で CPVT と診断され、プロプラノロールとフレカイニドの内服下で良好にコントロールされていた。29 歳で第 1 子、34 歳で第 2 子を妊娠し、いずれの妊娠中も妊娠前と同様の薬物治療を継続された。第 1 子は妊娠 35 週に胎児機能不全のため緊急帝王切開を行われ、第 2 子は妊娠 36 週に反復帝王切開術が行われた。いずれの妊娠も胎児発育不全を認めず、妊娠中の VT 発作を認めなかった。症例 2 は 15 歳で CPVT と診断され、薬物治療を開始後も VT 発作を頻発し植込型除細動器を留置された。29 歳で第 1 子、34 歳で第 2 子を妊娠し、いずれの妊娠中もピソプロロール、フレカイニド、ベラパミルの内服を継続された。第 1 子、第 2 子ともに妊娠 40 週に硬膜外麻酔下に計画分娩が行われた。いずれの妊娠も胎児発育不全を認めず、VT の発作を認めなかった。

【結論】妊娠中には交感神経が賦活され、カテコラミン分泌が相対的に亢進するため VT に注意した。今回の 2 症例 4 妊娠においては、妊娠期間中も β 遮断薬を継続して内服することで良好な経過を得ることができた。

出産を経験した修正大血管転位症女性患者の長期予後

Long-term follow-up of parous women with congenitally corrected transposition of the great arteries

小永井 奈緒、神谷 千津子、早川 志保子、直 聖一郎、齋藤 庸太、須賀 清夏、小川 紋奈、手向 麻衣、月村 英利子、澤田 雅美、中西 篤史、柿ヶ野 藍子、岩永 直子、金川 武司、吉松 淳

国立循環器病研究センター 産婦人科部

Nao Konagai, Chizuko Kamiya, Shihoko Hayakawa, Seiichiro Nao, Yota Saito, Sayaka Suga, Ayana Ogawa, Mai Temukai, Eriko Tsukimura, Masami Sawada, Atsushi Nakanishi, Aiko Kakigano, Naoko Iwanaga, Takeshi Kanagawa, Jun Yoshimatsu

National Cerebral and Cardiovascular Center, Division of Obstetrics and Gynecology

【背景】解剖学的右室が体循環を担っている修正大血管転位 (ccTGA) の成人例は、右室および三尖弁の機能不全による心不全が危惧される。しかし、妊娠・出産による心負荷を経験した ccTGA 患者の長期予後の報告は少ない。

【目的】出産を経験した右室体心室 ccTGA 患者の長期予後を明らかにする。

【方法】1986 年 1 月から 2022 年 1 月までに当院で分娩した ccTGA 患者を対象とした単施設後方視的コホート研究である。ダブルスイッチ術後の患者は除外した。主要評価項目は産後 1 ヶ月以降の心血管イベント入院とし、副次評価項目は現在の右室収縮率 (RVEF)、三尖弁逆流 (TR)、NYHA 分類、就業状況、内服治療の有無とした。

【結果】対象は 12 症例 20 分娩 (1 回 8 例、2 回 2 例、3 回以上 2 例) で、除外例はなかった。分娩時年齢は中央値 30 (範囲; 22-37) 歳、最終経過観察時の年齢は 42 (33-71) 歳で、初回分娩からの観察期間中央値は 15.1 (2.3-35.9) 年だった。産後 1 ヶ月以降に心血管疾患のため入院した患者は 3 例 (25%) で、三尖弁再置換術 1 例 (分娩後 1 年)、上室性頻拍を契機とした心不全 2 例 (分娩後 11 年、31 年) であった。死亡例はなかった。現在の RVEF \leq 40% 1 例 (8%)、TR \geq moderate 4 例 (33%) だった。NYHA 分類は I 度 8 例 (67%)、II 度 3 例 (25%)、II - III 度 1 例 (8%) で、継続的な内服薬治療が必要な患者は 10 例 (83%) だった。65 歳未満の 11 例中、就業しているのは 7 例 (64%) だった。

【結論】出産を経験した右室体心室 ccTGA 患者の多くは定期的な投薬を要するが、心不全症状がない又は軽微で、活動度の高い患者が多かった。

一次施設での分娩を選択した成人先天性心疾患女性の妊娠の2例

Management of pregnancy at primary clinic for the women with mild ACHD

兵藤 博信、新田 慧、熊澤 理紗、須江 英子、水野 吉章、彦坂 慈子、船倉 翠、今田 信哉、久具 宏司

東京都立墨東病院 産婦人科

Hironobu Hyodo, Satoshi Nitta, Risa Kumasawa, Fusako Sue, Yoshiaki Mizuno, Chikako Hikosaka, Midori Funakura, Shinya Imada, Koji Kugu

Department of Obstetrics and Gynecology, Tokyo Metropolitan Bokutoh Hospital

成人先天性心疾患 (ACHD) 患者数が増加するとともに、妊娠分娩例も増加している。そのすべてを専門施設で管理するほどの体制は困難であり、また、一次施設での分娩は女性にとって精神面を含め大きなメリットがある。ACHD は軽症から重症まで幅が広く、同一疾患であってもその症状は様々であり、妊娠分娩管理を一般同様に行える症例ものは少なくないと考えられる。

症例 1: 32 歳初回妊娠、VSD 術後。10 年以上フォローなし。妊娠初期に、シャント残存、不整脈、機能低下などはみられなかった。希望に沿って、妊娠・分娩は自宅近くの一次施設で管理し、心臓の検査は当院で行い、有症状時には転院とした。経過に異常はなく、

症例 2: 38 歳初回妊娠、E b s t e i n 病。27 歳の健康診断で初めて診断され、以降定期的な診察を当院で受けていた。妊娠し、近医の一次施設で妊婦健診を受け、妊娠 29 週に循環器科を受診した。TR の増悪はみられず、不整脈も見られず、希望に沿って、妊娠・分娩は自宅近くの一次施設で管理することとし、妊娠後期、さらに今後のフォローアップは引き続き当院で行うこととした。

ACHD はチーム医療により対応することが望まれてはいるが、数の増加に伴い、そのような施設ですべてに対応することは難しい。また、家族により近い一次施設での妊娠分娩管理は、いろいろなメリットがある。どのような症例が一次施設管理可能か、今後さらに検討を進めることが必要である。

中期中絶を選択した Fontan 術後妊娠の1例

A case of medium-term abortion in a patient with a Fontan circulation

渡辺 まみ江、宗内 淳、杉谷 雄一郎、江崎 大起、山田 洸夢、古賀 大貴、田中 惇史

JCHO 九州病院 循環器小児科

Mamie Watanabe, Jun Muneuchi, Yuichirou Sugitani, Ezaki Hiroki, Hiromu Yamada, Hirotaka Koga, Tanaka Atushi

Department of Pediatric Cardiology, JCHO Kyushu Hospital, Japan

【背景】妊娠・出産を経験する Fontan 術後 (以下 F 術) 患者は増えており、知見は集積しつつある。一方中絶に関する報告は多くはない。今回中期中絶に至った症例を経験したので報告する。

【症例】PA.IVS の 24 才女性。他院で BT shunt を経て 1 才 5 か月で Lateral tunnel 法による F 術を受けた。SpO₂ は 80% 後半、leak 閉鎖は検討されたが、安定した臨床経過で保存的にみられていた。18 歳で転居により当院で診療、S p O₂ は 88% 前後、フルタイムワーカーで、心イベントなし。23 才で年代、将来の妊娠などを考慮、カテーテル検査を含む評価を行った。CVP 8-9mmHg, Qs 4.75L/min/m², Qp/Qs=0.89, 造影で LT leak を確認。CPX : 5.8METs, HR 80 → 163/min, SpO₂ 90 → 81%, PeakVO₂ 19.9ml/min/Kg(65%N) だった。

【妊娠の連絡】月経不順を主訴に近医受診し 17 週相当の妊娠が判明、月経周期は元来不規則で、事前に妊娠を疑えず、パートナーとは別れており知らせなかった。カテーテル検査時は妊娠 5-6 週で、胸部正側面で 687mGy の線量だった。

【中絶の選択と術後経過】自然妊娠、17 週の時点で血行動態の悪化はなかった。中期に達しており、中絶に伴う母体負担・リスクも考慮されたが、最終的には産まない選択をされた。前置胎盤あり、十分な I.C の上、出血予防のため子宮動脈塞栓術を行い、硬膜外 tube 併用で誘導開始、20 W 1D に 290 g の児を娩出した。CVP モニタリング併用、娩出当日は ICU で管理し、合併症なく 14 日で退院した。

【考察】F 術後の妊娠リスクは他疾患より高く中絶でも同様である。本例では本人の意識は高いケースだったが、避妊指導や preconception counseling が不十分だったことが悔やまれ、体制の充実が必要と痛感させられた。

涉外委員会 International session

IS-01

Current treatment strategy for systemic RV in children

Atsuko Kato, M.D.

Department of Pediatric Cardiology, National Cerebral Cardiovascular Center

After more than three decades since a wide variety of congenital heart disease has become “operable”, it seems to be easier for modern pediatric cardiologists to make treatment decisions for infants or children. If there is a hole, close it; if there is no route, reroute; if there is one ventricle, just make most of it. Notwithstanding, we still struggle for a right answer in a few conditions, such as congenitally corrected transposition of the great arteries and borderline hypoplastic ventricles, etc. The complexity of double switch operation consisting of atrial switch and arterial switch makes its morbidity and mortality relatively higher than simple closure of septal defects, making the decision sometimes hesitant especially when a patient is rather aged and asymptomatic at the time of presentation, which is not extremely uncommon.

In this lecture, I will summarize the short- and long-term outcome of patients with congenitally corrected transposition of the great arteries from a pediatric cardiologist’s point of view and share a couple of cases from our experience to discuss.

CV

Dr. Kato is currently a staff physician at National Cerebral Cardiovascular Center in the Department of Pediatric Cardiology. She trained at Okinawa Children Medical Center, Shizuoka Children’s Hospital, Japan, and The Hospital for Sick Children, Toronto, Canada. Dr. Kato’s main areas of clinical activities are in cardiac catheterization and neonatal intensive care.

IS-02

Echocardiographic Evaluation of Systemic Right Ventricular Function

Lucy Youngmin Eun, MD, PhD

Pediatric Cardiology, Yonsei University Severance Health System, Seoul, Korea
Korean Society of ACHD Working Group, Korea

Advances in cardiac imaging have recently focused a huge importance on the right ventricle (RV). Especially in patients with congenital heart disease, the morphologic RV may support the systemic circulation (systemic RV). There are 2 different anatomic conditions providing such physiology: the congenitally corrected transposition of the great arteries (ccTGA) and the TGA surgically corrected by atrial switch.

During the recent decades, evidence is observed that progressive systemic RV failure develops leading to considerable morbidity and mortality in ACHD patients.

Although various imaging modalities have been used to evaluate the systemic RV, still echocardiography is predominantly used in clinical practice, allowing an anatomic and functional approach of the systemic RV function and the potential associated anomalies in each patient.

We believe the appropriate echocardiographic assessment of systemic RV helps to offer a keen clinical viewpoint for better treatment and favorable outcome.

Tokuko Shinohara

Tokyo Women's Medical University, Japan

Seij ito

Washington Adult Congenital Heart Program, Pediatric Cardiology Children's National Hospital, Washington, USA

Abstract

ACHD practitioners encounter patients with systemic right ventricles, such as congenitally corrected transposition of great arteries or d-transposition of great arteries with atrial level switch such as Mustard or Senning procedure. These patients with systemic right ventricles are at higher risk of developing heart failure along with ventricular dilation, dysfunction, and tricuspid valve insufficiency, which can progress over time. Various practice guidelines on the management of heart failure have been published, but data to guide evidence-based medical therapy specifically for this group of patients is limited. In this presentation, recent publications including practice guidelines will be reviewed to critically evaluate the practical application of medical therapies for patients with systemic right ventricles.

Bio

Washington Adult Congenital Heart Program at Children's National Hospital in Washington DC, USA, and George Washington University. A graduate of Ehime University. Worked in Okinawa Chubu Hospital and US Naval Hospital Yokosuka before moving to the US in 2007. US based clinical training at University of Missouri Kansas City (Internal medicine and Pediatrics), New York University (Pediatric Cardiology), and University of Washington (Adult Congenital Heart Disease). Outside of work, likes juggling, playing a guitar, traveling, and exercising, and enjoys spending time with family and friends tasting oysters over a glass of beer or Japanese sake.

Alexander Van De Bruaene, Leuven Belgium

Congenital and Structural Cardiology University Hospitals Leuven

Short Biography

Alexander Van De Bruaene is associate professor at the Catholic University Leuven (KUL) within the department of Cardiovascular Sciences and staff cardiologist within the division of Congenital and Structural Cardiology of the University Hospitals Leuven, Belgium. He completed his doctoral thesis in 2012. From 2016 until 2017 he performed a clinical research fellowship at Peter Munk Cardiac Centre and Mount Sinai hospital in Toronto Canada. He is currently president of the Belgian Working Group on Adult Congenital heart disease. His main research interests involve Fontan physiology and heart failure in patients with adult congenital heart disease.

Presentation title: Risk stratification in systemic RV

Abstract:

Risk prediction for sudden cardiac death (SCD) in patients with a systemic right ventricle (sRV), especially in primary prevention, remains elusive. As a result, international recommendations for ICD implantation in primary prevention are supported by weak evidence and not regularly applied. Based on a retrospective study, involving 11 European centers, we sought to determine the incidence and risk factors of SCD and important ventricular arrhythmic events (major adverse ventricular arrhythmias and related events (MAREs)). The aim was to develop a risk stratification model to identify high-risk patients who could benefit from ICD implantation for primary prevention.

Including a total of 1184 patients (median age 27 years; 59% male; 70% with atrial switch repair for D-transposition of the great arteries), the incidence of MAREs was 6.3 per 1000 patient-years. Multivariable analysis indicated that age, a history of heart failure, syncope, QRS duration, severe sRV dysfunction and at least moderate left ventricular outflow tract obstruction were included in the final model which yielded a C-index of 0.78 (95CI 0.72-0.83) and a calibration slope of 0.93. Based on these results, for every 5 ICDs implanted in patients with a 5-year MARE risk >10%, one patient may potentially be spared from a MARE. Further studies are required to validate these data and to incorporate other biomarkers in prospective trials.

学術委員会セッション

ACS-01 厚生労働省の立場から

吉川 美喜子

厚生労働省健康局疾病対策課移植医療対策室

ACS-02 成人先天性心疾患患者における心臓移植において、これからの日本で必要なこと

小谷 恭弘、笠原 真悟

岡山大学 学術研究院 医師薬学域 心臓血管外科

先天性心疾患は、全出生の約1%であり年間約12,000人が発症する。国内における外科治療は年間約9000件であるが、近年の先天性心疾患手術成績の向上により約95%が生存すると言われている。2016年時点での成人先天性心疾患患者は約50万人であったが、毎年1万人ずつ増加しており、現在も右肩上がりである。こうした背景もあり、成人先天性心疾患患者は、心房中隔欠損症などの単純心奇形だけでなく、ファロー四徴症や単心室症に代表される複雑心奇形が増加し、そのため年々重症化しており、心臓移植を必要とする重症心不全患者も今後増加が予想される。

国際心肺移植学会のレジストリーの2021年の報告によると、北米において小児心臓移植を受けたレシピエントの原疾患のうち、先天性心疾患は40%以上を占めており、一番多い原因であった。これは、北米において複雑心奇形に対する手術が積極的に行われている結果ともとれ、日本の将来像を想像させる。また同じ2021年のレジストリーにおいて、成人心臓移植レシピエント全体に占める先天性心疾患の割合は、20年前の1.7%から3.1%に倍増しており、このことから成人先天性心疾患患者における重症心不全が増加していることを示している。

日本では1997年の臓器移植法の改正により脳死ドナーからの移植が可能となり、1999年に大阪大学にて国内再開第1例目の心臓移植が行われたが、その後移植数は伸び悩んでいた。2010年の改正臓器移植法施行により移植数は年間50例を超えるようになったが、移植待機期間ははまだ平均4年以上と、諸外国（平均2-3ヶ月）に比べはるかに長く、ドナー不足は深刻な問題である。国内で2021年12月までに行われた625例の心臓移植のうち、レシピエントの原疾患が先天性心疾患であったのは7例（成人5例、小児2例）のみであった。しかしながら今後増加の一途を辿る成人先天性心疾患患者における重症心不全に対する最終治療としての心臓移植の位置付けは、心筋症など他の移植適応疾患に比べても非常に重要であり、ドナープールの改善が早急の課題と考えられる。欧米では近年、こうしたドナー不足に対する代替案として、心停止ドナーからの心臓移植を積極的に行なっており、脳死ドナー心臓移植と遜色ない短期成績が報告されている。心停止ドナーからの心臓移植は、心機能の温存だけでなく、倫理的・社会的・法的問題など多くの問題点があるが、心臓移植を必要とする重症心不全の増加が見込まれる成人先天性心疾患領域においては、今から考えるべき重要事項である。

ACS-03 ACHD 患者の心臓移植適応

原田 元¹⁾、石戸 美妃子¹⁾、朝貝 省史¹⁾、島田 衣里子¹⁾、篠原 徳子¹⁾、稲井 慶¹⁾、新川 武史^{1,2)}

東京女子医科大学 循環器小児・成人先天性心疾患科¹⁾、心臓血管外科²⁾

医学的に心臓移植を考慮された ACHD 患者 12 例、その内院内で移植適応検討した 7 例の経験を元に、心臓移植適応の基準を考察する。適応検討した 7 例の診断は ccTGA3 例、TGA2 例、AVSD1 例、Ebstein1 例であった。適応検討に至らなかった症例の理由は家族サポートの可否、多臓器不全、合併奇形等であった。

【症例】7 例の適応検討時の平均年齢は 34 歳、適応判定は 5 例、適応なしは TGA、Ebstein の 2 例であった。

過去の心不全入院歴は平均 1.3 回であり、初回心不全入院より移植適応検討をするまでの期間は平均 4.4 年であり、その内 4 ヶ月未満は 3 例であった。心肺停止で発症しそのまま移植適応検討した症例を 2 例認めた。

心不全重症度は INTERMACS profile1 が 1 例、profile2 が 2 例、profile3 が 2 例、profile4 が 2 例であり、CPX は 7 例中 5 例実施し peak VO2 平均 10.7mL/kg/分であった。

体心室は左室 5 例、右室 2 例であり、ccTGA3 例では心臓位置と心房位の異常を認めた。

体心室の収縮能低下は 7 例 (LVEF 平均 23%、RVEF 平均 34%) 認め、左室の症例では冠動脈病変 3 例、左室緻密化障害 1 例認めた。EDP15mmHg 以上を 4 例認め拡張能低下も認めた。肺心室の収縮能低下は 4 例認め、いずれも右室 (RVEF 平均 32%) であり左室 (LVEF 平均 54%) の症例は認めなかった。

いずれの症例も移植適応除外と考えられる肺高血圧 (Rp>6.0WU・m2)、肝障害 (child-pugh 分類 B または肝硬変)、腎機能障害 (eGFR<40ml/min/m2) は認めなかったが、平均肺動脈圧 >25mmHg は 3 例 (2 例は Rp>4.0WU・m2)、T.bil>2.0mg/dl または肝線維化の画像所見を 2 例、腎機能障害 (Cre>1.0mg/dl または eGFR<60ml/min/m2) を 3 例認めた

適応なしと判定した Ebstein、BTS 術後の症例では肺血管低形成 (PAI149mm2/m2) より手術困難な症例であった。体肺動脈側副血管を多数認め手術時の出血リスク高く、LVAD はシャントが残存した状態では予後不良、心移植も肺血管低形成で成立しない可能性が考えられ移植適応なしと判定した。TGA の症例は peak VO2 12.4mL/kg/分と低値であるものの、休職自宅安静でカテーテル検査結果の改善を認め適応なしと判定した。

【まとめ】急激に心不全増悪する症例と長期に心不全治療を続け徐々に増悪する症例を認めた。ACHD 患者においても peak VO2 <14mL/kg/分は移植適応検討の時期の参考になると思われた。肺心室機能低下の合併は多いが心機能低下の主な原因は体心室の収縮能低下であり、対象となる疾患は体心室右室、冠動脈病変による虚血性心疾患が挙げられた。肺血管低形成は移植適応外になる可能性が高いと考えられた。適応症例でも、肺高血圧、肝腎機能障害の合併が多くハイリスク症例が多いと考えられた。

ACS-04 先天性心疾患術後重症心不全における肝臓評価の重要性と移植適応検討時期の難しさ

Assessment of liver fibrosis and hepatic tumor in severe heart failure patients with congenital heart disease

石田 秀和¹⁾、世良 英子²⁾、成田 淳¹⁾、石井 良¹⁾、廣瀬 将樹¹⁾、橋本 和久¹⁾、渡邊 卓次³⁾、平 将生³⁾、上野 高義³⁾、宮川 繁³⁾、坂田 泰史²⁾、大藪 恵一¹⁾

大阪大学大学院医学系研究科 小児科学¹⁾、大阪大学大学院医学系研究科 循環器内科学²⁾、大阪大学大学院医学系研究科 心臓血管外科学³⁾

近年、当院での先天性心疾患 (CHD) 術後重症心不全の移植適応検討症例は増加傾向であり、今後、わが国でも諸外国のように心臓移植に占める CHD 症例の割合が増加するものと思われる。移植適応を考えるうえで、特に右心不全を有する二心室修復後やフォンタン術後では、うっ血性肝障害の合併に注意が必要で、肝硬変や肝細胞癌の合併は適応除外となりうる。肝線維化のフォローアップ、肝内腫瘍の鑑別診断として、腹部超音波検査や肝エラストグラフィ、MRI、血液検査による肝線維化マーカーおよび腫瘍マーカーの測定、ソナゾイド造影エコー、などが比較的低侵襲で施行可能であるが、CHD 術後患者では心外リードによる腹部ペースメーカー植込みや、VV collateral を含む右左シャントの存在など画像評価に制約がある場合も多い。より確実性の高い肝線維化の評価として移植適応評価では肝生検が実施される。しかし CHD 術後患者では、しばしば抗凝固療法が実施されているため経皮的肝生検は困難なケースも多く、経静脈肝生検が比較的安全に実施可能である。今回、我々の施設での CHD 術後重症心不全患者の移植適応判定の際に、経静脈肝生検により肝硬変と診断され適応除外になった症例や、肝硬変には至っていないと判断され移植適応になった症例を提示し、CHD 術後症例における肝臓評価の重要性と、心臓移植適応を考える時期の難しさについて議論したい。

略歴

2002 年	大阪大学医学部医学科 卒業
2002 年	大阪大学医学部附属病院小児科 研修医
2003 年	りんくう総合医療センター市立泉佐野病院小児科
2005 年	大阪大学医学部附属病院 後期研修医
2006 年	大阪母子医療センター 小児循環器科
2007 年	大阪大学大学院医学系研究科 小児科学 博士課程
2012 年	ロンドン大学クイーンメアリー校ウィリアムハーベイ研究所 博士研究員
2015 年	大阪大学大学院医学系研究科 小児科学 助教
2022 年	大阪大学大学院医学系研究科 小児科学 講師

資格： 博士 (医学)、小児科専門医、小児循環器専門医、成人先天性心疾患専門医、移植認定医、植込み型補助人工心臓管理医

ACS-05 先天性心疾患に対する心臓移植—アメリカ、および日本における経験から

Heart transplantation for adult congenital heart disease

平田 康隆、小野 稔

東京大学医学部附属病院 心臓外科

臓器移植法改正以降、本邦での心臓移植件数は次第に増加し、現在、年間約 50-60 例が行われおり、2021 年末までで 625 例の心臓移植が施行された。

しかしながら、その中で先天性心疾患に対して行われた心臓移植は 7 例 (1.1%) にすぎない。一方、アメリカでは年間 4000 例近くの心臓移植が行われており、2021 年のデータでは 3744 例中 365 例 (9.7%) が先天性心疾患に対する心臓移植であった。日本において移植件数の総数が少ないことはひとえにドナー不足によるものであるが、その中でも先天性心疾患の割合も少ないということは、これまで、本来なら移植の適応となりうる患者が見過ごされてきた可能性が高いと思われる。

演者がアメリカで経験した心臓移植 59 例のうち、先天性心疾患に対するものは 17 例、そのうち単心室に対するものは 8 例であった。特に成人先天性心疾患に対する心臓移植は解剖学的な難しさ、肺動脈形成を要する、など通常的心臓移植に比べて工夫を要するものが多い。アメリカにおける経験、また、日本における心房スイッチ術後の心臓移植の経験から今後増加すると思われる成人先天性心疾患に対する心臓移植について若干の知見を述べたい。

略歴

平成 8 年 3 月	東京大学医学部医学科卒業
平成 12 年 5 月	東京大学医学部附属病院心臓外科
平成 14 年 1 月	日本赤十字社医療センター心臓血管外科
平成 17 年 4 月	東京大学医学部附属病院心臓外科
平成 17 年 9 月	コロンビア大学小児心臓外科 Clinical Instructor
平成 21 年 2 月	国立成育医療研究センター心臓血管外科
平成 25 年 4 月	東京大学医学部附属病院心臓外科講師
平成 27 年 5 月	東京大学医学部附属病院心臓外科准教授

ACS-06 右心系体心室を有する成人先天性心疾患の心不全病態に対する心臓移植適応考察

齋木 佳克、片平 晋太郎、細山 勝寛、前田 恵、伊藤 校輝、鈴木 佑輔、加藤 健一、神山 信樹、田子 竜也、高橋 悟朗、熊谷 紀一郎

東北大学 心臓血管外科

慢性の経過をたどる末期重症心不全に対して、植込型補助人工心臓治療、および、心臓移植治療が適応と判断される基準の一つに、複数回の心不全入院歴があることが挙げられている。成人先天性心疾患を基礎として重症心不全を発症し心臓移植適応となるのは、全移植適応患者の約 3% に過ぎない。その中で体心室が右室構造を有する完全大血管転位症の心房スイッチ術後状態や修正大血管転位症、あるいは、右心系単心室症を有する病態において、成人領域で心移植適応となることが多い拡張型心筋症や拡張相肥大型心筋症、また、虚血性心筋症などと同様の移植適応基準としてよいかどうかについては議論の余地がある。心形態的に異常のない成人期に発症する心不全は、実に様々な病因を背景として発症することから、薬物治療に対する反応性も様々であり心不全治療薬を最適化することで心不全状態から改善できる症例も少なくない。一方、右心系体心室の場合、右室心筋には circular fiber の middle layer を欠いていること、冠動脈血流量と需要とのミスマッチがあること、さらには、三尖弁構造が逆流を発症しやすい解剖学的形態を備えていることなどから、体循環においては一旦、代償不全に陥ったのちには、その後、心不全が悪化の一途をたどることは運命づけられているとも考えられる。このことを示す事例を提示し、この病態の心移植適応を再考察する。

ACS-07 成人先天性心疾患からの心臓移植—新たなステージへと入った重症心不全治療

Heart transplantation for adult congenital heart disease - A new stage has begun in the treatment of advanced heart failure in Japan

塩瀬 明

九州大学大学院医学研究院循環器外科

国内の心臓移植の成績が世界的にも良好であることは周知の事実であるが、そのほとんどは後天性心疾患を原疾患としている。最新の心臓移植レジストリー報告では、先天性心疾患を原疾患としたものは、全心臓移植 625 例のうち 7 例、成人心臓移植 565 例のうち 5 例 (0.9%) である。また、最新の J-MACS 報告では、植込型補助人工心臓 1299 例のうち原疾患が先天性心疾患であるものは 26 例 (2%) である。これまでは、解剖学的理由から植込型補助人工心臓を植込むことが困難であることがあったが、様々な新規機種が登場により、その適応が広がってきていると言える。すなわち、成人先天性心疾患に対する植込型補助人工心臓への可能性が広がることにより、心臓移植を受けることのできる成人先天性心疾患患者が増加していくはずである。

我々は、これまでに先天性心疾患（単心室・二心室形態含む）に対して 5 例の植込型補助人工心臓と 2 例の心臓移植を経験した。特に心臓移植においては、疾患の解剖学的理解はもちろんのこと、ドナー・レシピエント間の解剖学的ミスマッチをいかにして再建するかが重要であった。この点に成人先天性心疾患に対する心臓移植の難しさがある。

身体的・精神的な成人先天性心疾患特有の問題が加わることは無視できないが、これまでに我々が蓄積した知見は成人先天性心疾患にも応用可能である。成人先天性心疾患に対する重症心不全治療は新たなステージに入ってきたと言える。

略歴

1995年	九州大学医学部附属病院心臓外科医員
2003年	九州大学医学部附属病院心臓外科助手
2006年	福岡市立こども病院・感染症センター心臓血管外科医長
2010年	クリーブランドクリニック Research Associate
2012年	ピッツバーグ大学医療センター胸部外科 Assistant Professor
2013年	テンプル大学病院心臓血管外科 assistant professor
2016年	九州大学大学院医学研究院循環器外科学 教授
2017年	九州大学病院ハートセンター長、九州大学病院 ECMO センター長
2018年	九州大学病院 病院長補佐
2020年	九州大学病院 ME センター長

日本成人先天性心疾患学会・
日本循環器学会ジョイントシンポジウム

JS1-01 なぜ開業医の先生にも理解してほしいのか

Adult congenital heart disease care, community collaboration, and pediatric transitional care with general practitioners

石津 智子

筑波大学医学医療系 循環器内科

先天性心疾患の移行医療の提言では、単純性先天性心疾患の術後であっても生涯医療としての診療継続を推奨している。小児科ではこれらは周知されているものの、受け手側の地域の開業医、一般病院での循環器内科医および非専門の内科医にはほとんど認知されていない。このため、小児科からの紹介が拒否されるケースや、紹介状をもって一般循環器内科を受診しても、通院不要、終診、症状出現時受診を患者が指導されるケースも決して稀ではない。

一般循環器内科の外来診療を受診する後天性疾患患者はほとんどが有症状で、症状に基づいて服薬を継続していること、地方では特に循環器外来診療は多忙を極めていること、何に留意して診察すべきかの認識が不十分であることなど、さまざまな未解決課題がある。このような観点から、現状はどの程度の患者が開業医の先生に通院しているのか、開業医の先生はどのような点に困っているのか、患者にとって成人期に診療中断することが、実際に他の循環器疾患の発症率や予後不良比べてどのようなインパクトがあるのかについての分析が今後必要である。心不全パンデミックにあたって、地域医療連携を循環器内科の視点から取り組んでいる立場から、先天性心疾患の移行医療の課題を考えたい。

略歴

1993年筑波大学医学専門学群卒業後、筑波大学循環器内科で研修 同大学院を卒業後、2007年より筑波大学検査部 講師 2019年より筑波大学附属病院病院教授 2020年6月より同循環器内科准教授。心エコー、心不全の研究に従事している。2021年から日本循環器協会、茨城県循環器病対策推進協議会、筑波大学脳卒中心臓病等総合支援センターの委員を通じて、地域連携を中心とした医療提供推進に従事している。

JS1-02 ACHD 修復術後心不全症例の提示

小暮 智仁

東京女子医科大学 循環器内科

先天性心疾患の術後を中心として、成人先天性心疾患 (ACHD) 患者は増加の一途を辿っている。今後、フォローアップや、移行体制の構築の中で、実際に一般開業のクリニックにおいても、ACHD 患者に遭遇することが予想される。今回は、症例を通して、開業医の先生方でも遭遇する疾患の実際に関して紹介する。

症例 1: 26 歳女性。主訴: 高血圧。現病歴: 1 ヶ月健診で大動脈縮窄複合 (心室中隔欠損症 (膜性部周囲型) 合併) と診断された。1 ヶ月時の肺動脈絞扼術を経て、3 歳時に大動脈再建術 (端々吻合)、心室中隔欠損パッチ閉鎖術を施行した。術後経過は問題なく、成人期まで達したが、20 歳代になり、収縮期血圧 155mmHg 程度の高血圧と BNP 高値を指摘されるようになった。

症例 2: 63 歳女性。主訴: 労作時息切れ。出生後、ファロー四徴症と診断された。3 歳時に左 BT シャント術を施行され、12 歳時に心内修復術が施行された。その後の経過は良好で、20 歳を期に、フォローアップから外れていた。60 歳頃から労作時の息切れ症状や下腿浮腫を自覚するようになり、近医で利尿剤の処方を受けていた。63 歳時に呼吸困難感が増悪して、他院に救急搬送となり、急性心不全の診断で緊急入院となった。

これらの 2 症例は、それぞれ術後は安定しており、手術施設でのフォローアップから外れ、一般医に受診する可能性がある。それぞれの治療経過、また外来におけるチェックポイントに関して、文献的考察を含めて報告を行う。

略歴

2014 年 4 月 -2016 年 3 月	東京女子医科大学病院	心臓病センター	循環器小児科	出向
2016 年 4 月 -2018 年 5 月	東京女子医科大学病院	心臓病センター	循環器内科	助教
2018 年 1 月		医学博士号取得		
2018 年 6 月 -2021 年 3 月	Evelina London Children's Hospital,	Interventional cardiology fellow,		留学
2021 年 4 月 -	東京女子医科大学病院	心臓病センター	循環器内科	助教
2021 年 8 月 -	東京女子医科大学病院	心臓病センター	循環器小児科・成人先天性心疾患科	兼務

Management of adult congenital heart disease –collaboration with general physician–

水野 篤

聖路加国際病院 循環器内科

先天性疾患患者の幼少期の管理の改善に伴い、成人期先天性心疾患患者が増加していることは既に既知の通りである。また、先天性心疾患患者は解剖および病態生理が複雑になることが多いので、専門家以外での管理が難しいと考えられ、敬遠されやすい。しかし、実際には成人期の患者数の増加に伴い、開業医、もしくは、成人先天性心疾患の専門ではない医療従事者が遭遇する可能性が高くなってきている。成人先天性心疾患の管理においては、まだ画一的な指針はないが、「2022年改訂版 先天性心疾患術後遠隔期の管理・侵襲的治療に関するガイドライン」をはじめとして多くの参考となる資料が公開されてきている。本演題においては、ガイドラインを中心にバイオマーカーおよび画像検査を中心について基本的なフォローアップのための基本的な考え方について解説した上で、成人先天性心疾患管理の未来について議論する。

大谷 敬之

星の岡心臓・血管クリニック 院長

先天性心疾患の成人への移行医療に関する提言では”生涯医療の一環として考える必要がある（まさに Life-Long Cardiology）”とされておりこれにはかかりつけ医が関わる事の出来る部分があるものと思われる。

昨今この状況に取り組むべく各地区で講演が始まっており拝聴すると基幹病院では小児循環器に携わる先生と循環器専門医での院内連携や病病連携が始まっている様ですが、現在および今後内科や循環器内科に移行して経過観察しなくてはならない患者さんの数からすると一人一人に十分な移行・経過観察ができていないのが現状の様に思いました。

また基幹病院の循環器専門医の先生は急性冠症候群や心不全増悪を始めとした救急対応や、近年急速に伸びている不整脈に対するカテーテルアブレーション、TAVIを始めとしたストラクチャーへの対応など 仕事が多岐にわたっているのに対し地方都市では循環器を志望する医師が少なくなかなか余裕がない様に思います。

また基幹病院の場合担当していた医師の異動の可能性もあり、これも患者さんの立場からするとその際に環境が変わるストレスも懸念されます。

このような状況からするとかかりつけ医は患者さんの居住地域で永続的に患者さんを診る（看る）事、様々な相談に乗る事ができ、循環器専門医は先天性心疾患術後患者さんの管理を通じ心不全への移行を阻止する経過観察が、内科医は全人的な経過観察が可能であり、松山市の様に産婦人科や心療内科などの充実している地区では各ブロックや基幹病院との診診、病診連携により成人期に至った患者さんに応じた様々な状況に対応する事が可能と思われます。

現在我々の地区では日本循環器学会、心不全学会の合同ガイドラインで明記された心不全ステージに基づいた心不全を起こさせない、起こった場合には悪化させない取り組みが始まっておりこれには かかりつけ医も深く関わり愛媛県では3年前から官民あげて愛媛県、愛媛大学、愛媛県医師会が協力する取り組みとなってきています。

これを利用して ACHD 患者さん各人がかかりつけ医を持つ事で昨今のウイルス性の疾患などに対しての各種ワクチン接種や生活習慣病の予防などをはじめとした安心して生涯生活できるサステナブルな状況を作っていくのではないかと考えています。

日本成人先天性心疾患学会・
日本肝臓学会ジョイントシンポジウム

JS2-01 FALD とは 自験例からみる問題点

小泉 洋平、廣岡 昌史、矢野 怜、盛田 真、岡崎 雄貴、中村 由子、今井 祐輔、渡辺 崇夫、吉田 理、阿部 雅則、日浅 陽一

愛媛大学大学院 消化器・内分泌・代謝内科学

【背景】Fontan 術後肝合併症 (FALD) は、Fontan 術後の遠隔期に肝線維化の進展と肝細胞癌の発症をきたす事が知られている。今回我々は腹腔鏡検査または肝切除術を施行した FALD 症例の 4 症例を元に FALD の病態と問題点を検討する。

【症例】腹腔鏡下肝生検を施行した 3 例は 34 歳男性、31 歳男性、33 歳男性。腹腔鏡検査を施行し肝表面の外観は 3 例とも結節肝の状態であった。3 例とも生検後も出血等の合併症なく終了した。肝組織所見は結節形成を認め、肝硬変の所見であった。肝切除症例は 31 歳男性。横隔膜下の肝 S3 に肝外突出する 10mm 大の肝細胞癌があり、TACE を施行した。追加治療として気腹圧に注意をして手術を行い、合併症なく腹腔鏡下肝切除を完遂することが出来た。病理組織上、中分化型肝細胞癌の所見であり、背景肝は肝硬変の状態であった。

【考察】今回の検討では全例で結節肝の所見であった。うっ血肝に対する肝生検では術後出血に注意する必要があるが、腹腔鏡では腹腔内出血の有無を詳細に観察可能であり、今回肝生検を施行した 3 例全例で出血が無く終了できた。FALD 症例は特殊な循環動態であり、腹腔鏡下手術の際には脱水に注意して十分な補液負荷を行った上で、CVP 圧を気腹圧以上に保つ必要があるが、これら循環動態に十分注意しながら腹腔鏡下肝切除術を安全に施行可能であった。

JS2-02 全国調査から見えてきた疫学像

Epidemiological features revealed by nationwide survey

田中 篤

帝京大学医学部内科学講座

FALD (Fontan-associated liver disease) は Fontan 術後に発症する肝疾患であり、その全体像は未だ十分に明らかになっていない。私は厚労省難治政策研究班「難治性の肝・胆道疾患に関する調査研究」の研究代表者を務めており、成人に発症する指定難病および小児移行期医療を重要な調査研究対象としているが、FALD は小児移行期医療のみならず成人領域肝疾患診療においても重要な対象疾患であり、その実態を把握することは極めて重要である。このような観点から、国立国際医療研究センター FALD 研究班 (研究代表者: 考藤達哉) と協働し、2021 年から全国疫学調査マニュアルに基づき FALD の全国疫学調査に着手した。まず、全国の心臓血管外科、循環器科、消化器科、小児科、小児外科 (計 11,162 診療科) から層化無作為抽出により 3,557 診療科を抽出し一次調査を依頼し、1,677 診療科 (回収率 47%) から調査票が返送され、245 診療科が FALD 患者を診療していると回答した。この結果から、2018 年～2020 年の 3 年間における FALD 受療患者数を 28,300 人 (95%信頼区間: 7,000 人～49,600 人)、2020 年の 1 年間に限定した受療患者数は 15,600 人 (95%信頼区間: 8,000 人～23,200 人) であることが判明した。これを基に二次調査として、2020 年の受療患者「あり」と回答した 230 施設に調査依頼を行い、154 施設から返送があり (回収率 67%)、1,188 例 (男性 638 例 / 女性 550 例) の二次調査票を受領した。現在二次調査の集計解析を進めており、学術集会当日はこの結果を報告する。

略歴

1988 年 4 月	聖路加国際病院内科レジデント
1993 年 8 月	聖マリアンナ医科大学難病治療研究センター研究員
1996 年 4 月	カリフォルニア大学デービス校客員研究員
2003 年 7 月	帝京大学医学部内科学講座 講師、准教授、教授

JS2-03 FALD を知り、FALD と闘う

大内 秀雄^{1,2)}、森 有希^{1,2)}、浅野遼太郎¹⁾、黒寄健一²⁾

国立循環器病研究センター 成人先天性心疾患センター¹⁾、小児循環器内科²⁾

Fontan-associated liver disease (FALD) はフォンタン循環に伴う術後続発性であり肝臓うっ血と肝血流低下から始まる進行する病態である。肝臓は肝機能自体の異常に加え、関連多臓器との連関から様々な病態を引き起こす。心血管系との関連では肝硬変の際に見られる肝硬変心臓病 (cirrhotic cardiomyopathy) が有名だが、この病態では血中の血管拡張物質の増加を伴い末梢血管抵抗が過剰に低下することで高心拍出量を伴った心不全 (high cardiac output heart failure : high CO-HF) が生じるとされる。この high CO-HF は治療管理に苦渋する場合が多く、従って予後不良である。フォンタン循環患者でも FALD の進行に伴い、低心拍出量が特徴とされる本来のフォンタン循環とは全く異った難治性の高心拍出量心不全を呈する場合がある。今回、この FALD に関連したフォンタン患者の high CO-HF の病態と管理法について我々の経験も踏まえ情報共有したい。

JS2-04 FALD 肝硬変・肝がんの病態解明と診断・治療法の開発

Development of diagnostic and therapeutic modalities for FALD-associated liver cirrhosis and liver tumor using a mouse model of congestive hepatopathy.

考藤 達哉

国立国際医療研究センター 肝炎・免疫研究センター

Fontan 術を施行された後に 10～20 年の経過で約 50% がうっ血肝から肝硬変に進展し、中には肝癌を発症する症例がある (FALD, Fontan-associated liver disease)。FALD 肝病変の進行には、うっ血肝による類洞への圧負荷と心臓手術後の慢性的低酸素状態が寄与している。FALD 以外にも、Budd-Chiari 症候群、重度右心不全も同様の機序で慢性うっ血が生じ、一部は肝硬変へ進展する。慢性うっ血肝の病態は多彩であり、肝線維化が急速に進行する症例と緩徐な症例の判別、発がんする症例と発がんしない症例の判別は、患者の生命予後に直結するが、その診断方法や治療法は確立されていない。私たちは FALD モデルとして慢性うっ血肝を来すマウスを作製し、肝線維化と発がん機序の解明を目的に研究を進めている。その結果、うっ血肝の病態では、1) 肝臓の辺縁側優位にうっ血/線維化/腫瘍形成が生じること、2) 門脈 LPS により毛細血管化した肝類洞壁内皮細胞由来の脂質メディエーター Sphingosine-1-phosphate (S1P) が S1P 受容体を介してうっ血性肝癌を誘導すること、3) FALD 患者血中で増加する CD44 が肝線維化に関与することを明らかにした。本シンポジウムでは、うっ血肝モデルマウスの解析による FALD の病態理解と治療戦略の開発に向けた成果を報告する。

略歴

昭和 61 年 3 月 大阪大学医学部卒業
平成 10 年 10 月 ピッツバーグ大学 医学部 外科 研究員
平成 13 年 9 月 大阪大学大学院医学系研究科分子制御治療学講師
平成 15 年 6 月 大阪大学大学院医学系研究科消化器内科学、樹状細胞制御治療学准教授
平成 25 年 4 月 国立国際医療研究センター、肝炎・免疫研究センター 室長
平成 27 年 4 月 国立国際医療研究センター、肝炎・免疫研究センター肝疾患研究部 部長
平成 28 年 4 月 国立国際医療研究センター、肝炎・免疫研究センター 研究センター長、肝炎情報センター長 (兼任)
現在に至る

JS2-05 Fontan に合併する肝細胞がんへの治療法**Treatment strategies for hepatocellular carcinoma in patients with Fontan-associated liver disease**

大西 秀樹

岡山大学病院 消化器内科

この十数年で、Fontan 関連肝疾患 (FALD) は Fontan 術後の遠隔期合併症の 1 つとして広く知られるようになった。FALD は様々な肝疾患を含む包括的な用語であるが、その中でも Fontan 循環による肝線維化を背景に起こるとされる肝細胞癌 (HCC) の発症は、Fontan 術後患者の心や生存に強い影響を与える、極めて重大な合併症である。現在、本邦では年間 400 例、米国においては年間 1000 例と、多数の患者に対して Fontan 手術が施行されている。今後も多くの患者で成人を迎えることが期待される一方で、早期成人期における FALD-HCC 患者の増加が危惧されている。しかしながら、現時点で FALD-HCC のサーベイランス方法や、診断および治療ストラテジーが確立されていないことは、FALD 診療において解決すべき喫緊の課題である。特に FALD-HCC の治療に関して、有効性や Fontan 循環に与える影響、安全性には不明な点が多く、長期的展望の観点からも、現在の治療アルゴリズムをそのまま適応する事が妥当か、議論の余地があると思われる。

本シンポジウムでは FALD-HCC の治療に焦点を絞り、当院での臨床経験を交えながらその現状と問題点について概説する。

略歴

1997.5	岡山大学医学部附属病院 第一内科
1997.10	広島市民病院 内科
1999.10	赤磐医師会病院 内科
2000.10	川崎病院消化器 内科
2001.7	陶病院 内科
2001.10	三豊総合病院 消化器内科
2002.10	岡山大学医学部附属病院 第一内科
2005.7	倉敷中央病院 消化器内科
2008.11	岡山大学医学部・歯学部附属病院 消化器内科
2010.10	岡山大学大学院医歯薬学総合研究科 分子肝臓病学 助教
2014.10	岡山大学病院 消化器内科 助教
2019.4	同 消化器内科 講師

ソノグラファー教育セッション

SG-01 技師に求める ACHD 診療に必要な知識とスキル (Keynote lecture)

小板橋 俊美

北里大学 医学部 循環器内科学

SG-02 Fallot 四徴症心内修復術後の心エコー図検査のポイント

鹿野 由香理¹⁾、赤澤 祐介^{2,4)}、作岡 南美子¹⁾、宮崎 真紀¹⁾、井上 勝次²⁾、檜垣 高史^{3,4)}、高須賀 康宣¹⁾

愛媛大学医学部附属病院 検査部¹⁾、愛媛大学大学院医学系研究科 循環器・呼吸器・腎高血圧内科学講座²⁾、愛媛大学大学院医学系研究科 地域小児・周産期学講座³⁾、愛媛大学医学部附属病院 移行期・成人先天性心疾患センター⁴⁾

Yukari Shikano¹⁾、Yusuke Akazawa^{2,4)}、Namiko Sakuoka¹⁾、Maki Miyazaki¹⁾、Katsuji Inoue²⁾、Takashi Higaki^{3,4)}、Yasunori Takasuka¹⁾

Department of Clinical Laboratory, Ehime University Hospital¹⁾、Department of Cardiology, Pulmonology, Hypertension and Nephrology Ehime University²⁾、Department of Regional Pediatrics and Perinatology, Ehime University³⁾、Center for Transition to Adult Congenital Heart Disease, Ehime University Hospital⁴⁾

Fallot 四徴症 (Tetralogy of Fallot ; TOF) は最も頻度の高いチアノーゼ性先天性心疾患である。比較的早期に心内修復術が行われ、多くは成人期に達することから、成人先天性心疾患専門病院でなくても TOF 心内修復術後の心エコー図検査を行う機会があると思われる。TOF は術後遠隔期に不整脈や心不全を生じ、内科治療や再手術を必要とする場合も少なくない。診断や治療に役立つ心エコー図検査を行うためには心内修復術の術式や遺残症、遠隔期合併症、再手術の適応を理解することが重要であると考えられる。心エコー図検査で評価する項目には肺動脈弁逆流 (Pulmonary regurgitation ; PR)、肺動脈狭窄、右室圧推定、右室拡大、右室機能低下、三尖弁逆流、上行大動脈拡大、大動脈弁逆流、残存心室中隔欠損、左室機能低下などがある。特に PR は重要な予後規程因子である。しかし心エコー図検査による PR の重症度評価には確立された定量法がなく、末梢肺動脈からの引き込み血流の有無や圧半減時間、PR index や右室の大きさなどの指標から総合的に判断する必要がある。今回は症例を提示しながら TOF 心内修復術後の心エコー図検査のポイントについて概説する。

SG-03 修正大血管転位症

齊藤 央

神奈川県立こども医療センター 検査科

Naka Saito

Department of Clinical Laboratory, Kanagawa Children's Medical Center

修正大血管転位 (ccTGA) は、心房-心室関係が discordant (不一致), かつ心室-大血管関係も discordant (不一致) となる疾患である。従って、大静脈からの静脈血は右房→形態的左室→肺動脈に流れ、肺静脈からの動脈血は左房→形態的右室→大動脈に流れる。つまり循環動態が、“修正 (correct)” されているのである。CcTGA は心室中隔欠損 (VSD) を合併していることが多いが、VSD などの合併奇形がない場合は無症状で経過することが多く、成人期になって体心室右室や体循環房室弁 (三尖弁) の機能不全により発症することが問題となる。そのため合併奇形のない ccTGA の心エコー図検査でのポイントは、右室機能評価と三尖弁逆流評価が主軸となる。一方、VSD や肺動脈狭窄 (PS) がある場合は、乳児期に発症することも多く、その場合は個々の心臓形態に合わせた治療がなされる。外科的修復術は、右室が体心室となる機能的修復術 (conventional repair) と、左室が体心室となる解剖学的修復術 (double switch operation) があるが、それぞれにおいて心エコー評価のポイントは異なる。機能的修復術後では、右室機能や三尖弁逆流の評価が大事であるが、解剖学的修復術後では、新大動脈弁逆流や肺動脈狭窄 (人工導管狭窄なども含む)、心房 baffle 狭窄などの評価が必要である。以上のような個々の症例に応じた心エコー評価を行うためにも、まずは ccTGA の形態やそれぞれの術式を理解しておくことが大事である。

SG-04 成人 Fontan 患者における心エコー図検査の評価ポイント**Point of Echocardiographic Evaluation for Adult Fontan Patients**渡辺 修久¹⁾、杜 徳尚²⁾、谷口 学¹⁾谷口ハートクリニック¹⁾、岡山大学医歯薬総合研究科循環器内科²⁾Nobuhisa Watanabe¹⁾、Nori-hisa Toh²⁾、Manabu Taniguchi¹⁾Taniguchi Heart Clinic¹⁾、Department of Cardiovascular Medicine, Okayama University²⁾

Fontan 手術は 2 心室修復が困難な疾患に対して施行される。古くは心耳と肺動脈を直接吻合する Atriopulmonary connection (APC) 法が施行されていたが、近年では上大静脈と下大静脈を直接肺動脈へ吻合する Total cavopulmonary connection (TCPC) 法 (心房壁の一部を使用した lateral tunnel 法、心外導管を使用した extracardiac conduit 法) がある。いずれも肺循環へ駆出する心室はなく、中心静脈圧の上昇と体循環の心室拡張能が肺循環を維持している。

Fontan 手術後症例において、原疾患と手術の術式を把握しておくことは術後評価をする上で重要であるが、原疾患や手術の術式は様々であり、技師が検査に苦手意識を持ち、嫌厭される原因となっている。

Fontan 循環に焦点を置いて考えると、心エコー図検査で評価するポイントは、1. 心機能評価 (体循環の役割を担っている心室の収縮機能など)、2. 房室弁機能評価 (閉鎖不全を認めることが多い)、3. 流出路・半月弁および大動脈評価 (流出路狭窄や DKS 吻合など)、4. Fontan 循環の経路評価 (狭窄、血栓、fenestration など)、5. 肺動脈・肺静脈評価などとなる。原疾患や術式を別にすれば、これらを実評価することで Fontan 循環を心エコー図検査で系統的に評価することができる。

SG-05 Eisenmenger 症候群のエコー評価ポイント

Echocardiographic evaluation points for Eisenmenger syndrome

玉井 佑里恵¹⁾、天野 雅史²⁾、岩朝 徹³⁾、西村 一美¹⁾、水元 綾香¹⁾、増田 泰三¹⁾、幸田 愛子¹⁾、米澤 理香¹⁾、出村 豊¹⁾、城 好人¹⁾、住田 善之¹⁾

国立循環器病研究センター 臨床検査部¹⁾、国立循環器病研究センター 心臓血管内科²⁾、国立循環器病研究センター 小児循環器内科³⁾

Eisenmenger 症候群 (ES) とは大きな左右短絡による肺血流増加によって肺血管壁が肥厚し肺血管抵抗が不可逆的に上昇した結果、右左短絡あるいは両方向性短絡を呈しチアノーゼによる多臓器障害を生じる病態である。ES の原因となる心内シャントは、心室中隔欠損症 (VSD)・動脈管開存症 (PDA)・心房中隔欠損症 (ASD) であり、これらを合併した房室中隔欠損症、総動脈幹症、完全大血管転位症などの複雑心奇形、先天的に肺血管床が少なく肺血管病変を起こしやすいダウン症などは高率に ES を引き起こす。また、低圧系の短絡疾患である ASD は肺血管抵抗上昇が緩徐に進行するため、成人期になってから重度肺高血圧・ES 化することが多い。

ES における心エコー検査の主な役割は原疾患の診断と右心負荷評価である。評価ポイントとしては、①欠損部位の同定と短絡方向の評価 ②ドプラ法による肺高血圧の推定 ③肺高血圧による二次性変化 (右室肥厚・肺動脈拡張・左室の扁平化) の評価 ④右室サイズ・機能評価 ⑤三尖弁逆流の評価などが挙げられる。肺高血圧により右心圧が上昇すると通常より短絡血流が目立たなくなるため欠損を見落とす可能性があり、短絡血流方向も不明瞭となる。特に ASD の場合はカラスケールを低く設定するなどの工夫が必要である。一旦 ES 化すると短絡閉鎖術は禁忌となるため、肺血管抵抗の上昇が不可逆になる前の早期発見・介入が望まれる。したがって、短絡血流速度の低下や左室の変形など経時的な変化も見逃さずに臨床側に伝えることが重要である。

ACHD NIGHT

Mile stone of my ACHD researches, Aortopathy

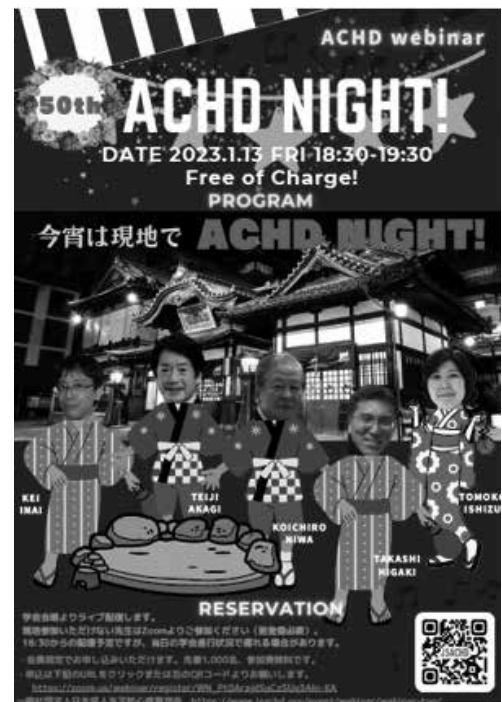丹羽 公一郎

Koichiro Niwa MD, PhD

聖路加国際病院 心血管センター 循環器内科 名誉顧問

After I started studying medical research in ACHD, I have been focusing some projects such as Eisenmenger syndrome, TOF, Metabolic syndrome, IE, FALD, aortopathy and so on. My talk focusing this time on aortopathy.

A bicuspid aortic valve and/or coarctation of the aorta are consistently associated with dilatation of the ascending aorta and para-coarctation. Congenital heart diseases (CHD) such as truncus arteriosus, transposition of the great arteries, tetralogy of Fallot, hypoplastic left heart syndrome, single ventricle with pulmonary stenosis/atresia, and post Fontan procedure procedure are also associated with aortic root dilatation, aneurysm and rarely dissection that can be fatal, and necessitate aortic valve and root surgery. A significant subset of adults with these complex CHDs exhibits progressive dilatation of the aortic root even after repair owing to aortic medial degeneration. Medial degeneration in the ascending aorta was prevalent in a variety of CHD mentioned above. This dilatation can develop in congenital heart disease patients without stenotic region. These congenital heart diseases exhibit ongoing dilatation of the aortic root and reduced aortic elasticity and increased aortic stiffness that may relate to intrinsic properties of the aortic root. The concept of aortic dilatation is shifting a paradigm of aortic dilatation, as so called post stenotic dilatation, to primary intrinsic aortopathy. These aortic dilatation and increased stiffness can induce aortic aneurysm, rupture of the aorta and aortic regurgitation, but also provoke left ventricular hypertrophy, reduced coronary artery flow and left ventricular failure. We can recognize this association of aortic pathophysiological abnormality, aortic dilation and aorto-left ventricular interaction as a clinical entity: "aortopathy".



略歴

- 1976 千葉大学医学部卒業
- 1979 東京女子医科大学心臓血管研究所（循環器小児科）
- 1982 千葉大学医学部小児科
- 1988 千葉県こども病院 循環器科医長
- 1995 Visiting Physician, Adult Congenital Heart Disease Center, UCLA School of Medicine, Mayo Clinic, and Toronto General Hospital
- 1998 千葉県循環器病センター 成人先天性心疾患診療部部長
- 2011 聖路加国際病院 循環器内科部長，心血管センター長，特別顧問
- 2022 同非常勤嘱託

研究部会セッション

抗凝固療法が必須の妊娠での母体と児の予後についての検討

Maternal and Fetal Outcomes in Pregnant Women Requiring Anticoagulation: A Japan Multicenter Study

杜 徳尚⁷⁾、神谷千津子¹⁾、相馬桂²⁾、石津智子³⁾、町野倫子³⁾、椎名由美⁴⁾、坂本一郎⁵⁾、建部俊介⁶⁾、山本沙織⁶⁾、赤木禎治⁷⁾、伊藤浩⁷⁾

Norihisa Toh⁷⁾、Chizuko Kamiya¹⁾、Katsura Soma²⁾、Tomoko Ishidu³⁾、Tomoko Machino³⁾、Yumi Shiina⁴⁾、Ichiro Sakamoto⁵⁾、Shunsuke Tatebe⁶⁾、Saori Yamamoto⁶⁾、Teiji Akagi⁷⁾、Hiroshi Ito⁷⁾

国立循環器病研究センター 産婦人科¹⁾、東京大学 循環器内科²⁾、筑波大学 循環器内科³⁾、聖路加国際病院 ハートセンター⁴⁾、九州大学 循環器内科⁵⁾、東北大学 循環器内科⁶⁾、岡山大学 循環器内科⁷⁾

Department of Obstetrics and Gynecology, National Cerebral and Cardiovascular Center¹⁾、Department of Cardiovascular Medicine, The University of Tokyo²⁾、Department of Cardiology, Faculty of Medicine, University of Tsukuba³⁾、Cardiovascular Center, St. Luke's International Hospital⁴⁾、Department of Cardiovascular Medicine, Faculty of Medical Sciences, Kyushu University⁵⁾、Department of Cardiovascular Medicine, Tohoku University Graduate School of Medicine⁶⁾、Department of Cardiovascular Medicine, Okayama University⁷⁾

Background: With advances in medicine, more women requiring anticoagulation have been reaching childbearing age. The current guidelines demonstrate the anticoagulation management during pregnancy, while the data on Japanese women are limited. We conducted the multicenter study to survey the anticoagulation strategy and outcomes in pregnant women requiring anticoagulation in Japan.

Methods: Retrospective chart reviews were conducted on pregnant women who were on anticoagulation before their pregnancies and visited 6 teaching hospitals. Type of heart disease, reason for anticoagulation, anticoagulation strategy during their pregnancies, and maternal and fetal outcomes were investigated.

Results: A total of 20 pregnant women were enrolled and the outcomes of 22 pregnancies were reviewed. Reasons for anticoagulation were as follows; 13 for mechanical heart valves, 5 for univentricular circulation, 1 for deep venous thrombosis, and 1 for cardiomyopathy. Sixteen patients received warfarin and 4 patients received direct oral anticoagulant before pregnancy. In 22 pregnancies, oral anticoagulants were switched to some form of heparin during the first trimester in 18 pregnancies, during the second trimester in 2 pregnancies, and low-dose warfarin (≤ 5 mg) was continued throughout the entire pregnancy period in 2 pregnancies. Maternal mortality and congenital malformations were not observed. Five fetal deaths and miscarriages were identified and 4 therapeutic abortions were performed. Bleeding complications occurred in 3 patients and thromboembolic events was observed in 1 patient who had been switched to unfractionated heparin.

Conclusions: Women who require anticoagulation have only 41% chance of experiencing an uncomplicated pregnancy with a live birth.

シンポジウム

SY1-01 地域 ACHD 診療の課題と提案～ゼロから ACHD 診療体制を立ち上げた施設の経験から Issues and Proposals for Community Medicine of ACHD

小板橋 俊美、郡山 恵子、加古川 美保、藤田 鉄平、前川 恵美、深谷 英平、阿古 潤哉

北里大学医学部循環器内科学

Toshimi Koitabashi, Keiko Ryo-Kooriyama, Miho Kakogawa, Teppei Fujita, Emi Maekawa, Hidehira Fukaya, Junya Ako

Department of Cardiovascular Medicine, Kitasato University School of Medicine

ACHD 専門医制度の導入に伴い、当院は2019年に総合修練施設に認定された。認定後の変化および地域医療の課題について検討した。当科は2013年からACHD診療に取り組んだ。ACHDの増加に対し、人的施設的な診療体制が整っておらず、まず分散した科内のACHD症例を1つの外来に集約した。単純性心疾患とファロー四徴症(TOF)が主で、多種多様な病像を呈する症例の経験を積み重ね、これら疾患の管理を担う重要性を痛感した。

「総合修練施設」は紹介先のランドマークとなり、認定後はACHD専門施設間での紹介や、他院小児科やこども病院からの成人移行が増加した。一方で、県内のこども病院では、二心室修復術後までの症例を近隣の一般病院に紹介してきた経緯がある。当科のこれまでの経験から、一般循環器内科医が上記レベルの症例を適切に診療できるとは考え難い。特に症状の変化が乏しい中等度以下のACHD症例では専門施設への紹介の判断も難しい。

今、地域医療に求められるのは、症状によらず紹介のタイミングを適切に判断できる中堅レベルのACHD専門医の育成と普及である。複雑性心疾患は診れずとも、遭遇頻度の高い単純性心疾患やTOFを適切に診療できる能力が備われば、貢献度が高く、地域のACHD診療の裾野の拡大と土台固めに繋がる。敷居の高いACHD専門医制度だけでは対応しきれない現状に対し、中堅レベルの人材育成の推進を提案したい。

SY1-02 当院におけるACHD診療体制の現状と課題ー地域中核総合病院内の小児病院としてー

Current status and issues of the ACHD treatment system at our hospital -as a pediatric hospital within a core regional general hospital-

江原 英治¹⁾、福井 秀吉¹⁾、瀬尾 尚史¹⁾、門屋 卓己¹⁾、中村 香絵¹⁾、佐々木 起¹⁾、藤野 光洋¹⁾、川崎 有希¹⁾、吉田 葉子²⁾、鈴木 嗣敏²⁾、荒木 幹太³⁾、小澤 秀登³⁾、鍵崎 康治³⁾、松村 嘉起⁴⁾、阿部 幸雄⁴⁾、成子 隆彦⁴⁾
大阪市立総合医療センター 小児循環器内科¹⁾、小児不整脈科²⁾、小児心臓血管外科³⁾、循環器内科⁴⁾

Eiji Ehara¹⁾、Hideyoshi Fukui¹⁾、Takashi Seo¹⁾、Takumi Kadoya¹⁾、Kae Nakamura¹⁾、Takeshi Sasaki¹⁾、Mitsuhiro Fujino¹⁾、Yuki Kawasaki¹⁾、Yoko Yoshida²⁾、Tsugutoshi Suzuki²⁾、Kanta Araki³⁾、Hideto Ozawa³⁾、Koji Kagisaki³⁾、oshiki Matsumura⁴⁾、Yukio Abe⁴⁾、Takahiko Naruko⁴⁾

Osaka City General Hospital Pediatric Cardiology dept.¹⁾、Pediatric Arrhythmia dept.²⁾、Pediatric Cardiac Surgery dept.³⁾

【背景】当院は地域中核総合病院内にある小児病院という利点を生かし、小児CHD患者のみならず、ACHD患者の診療にも成人各科との連携のもと院内で対応してきた。一方1993年開院でACHD診療の歴史は比較的浅く、今後急激に増加することが予想されるACHD患者への対応が求められている。

【目的】当院におけるACHD診療の現状と取り組みを評価し、ACHD診療体制構築に向けて課題を検討すること。

【方法】18歳以上のACHD患者の外来患者、入院患者、手術件数、カテーテル治療の推移を検討。また成人期医療への移行、体制構築に向けての取り組みを評価した。

【結果】1、ACHDの外来延べ患者数は2011年404名→2021年1786名と増加。多くが院内からの移行患者であった。2、入院患者数(26→67)、手術件数(5→11)、カテーテル治療(6→11)、アブレーション治療(1→13)とも増加。3、成人先天性心疾患外来の創設(2018年)高校生～大学生で移行。成人ブースで週2回小児循環器医が担当。今後成人循環器医との併診を計画 4、AYA病棟の設立(2018年)15-30歳をめどにAYA世代の自立を目指した診療・看護体制、心理支援を開始 5、日本成人先天性心疾患学会総合修練施設の認定(2019年)現在は専門医2名 6、実際の診療については、成人病棟・各科との連携は円滑に行っているが、成人循環器医への移行は少ない。またコメディカルの教育・参画や定期的な院内合同カンファレンス、近隣紹介施設への啓蒙活動など課題は多い。

【まとめ】当院は施設としてACHD診療に対応できる条件は備えているが体制構築は道半ばである。現在は小児循環器医が中心に診療を行っており、成人循環器医のさらなる参画およびより多くのACHD専門医さらに専従医の養成が急務である。ACHD診療体制構築には小児→成人という画一的な視点ではなく、施設状況に応じた包括的な取り組みが重要である。

SY1-03 移行支援を潤滑に行うには - 患者アンケートからみえてきたもの -

廣瀬 圭一

静岡県立こども病院 心臓血管外科 移行医療部

【背景】先天性心疾患の多くが救命可能となり 20 年余り、今後は小児施設より成人施設に移る、いわゆる「移行医療支援」が重要な課題である。移行医療支援においては患者・家族、移行元・移行先医療従事者、それぞれがさまざまな問題を抱えており、「drop out」患者を減らすために相互理解および努力が必要である。

【目的】移行直後に関するアンケート調査を行い、問題点を明らかにすること。

【対象、方法】過去 3 年間で、成人期 (18 歳以上) に達し、静岡こども病院循環器科を「卒業」した ACHD 患者 92 名 (男 45 女 57) を対象とした。主な診断名は VSD24、ASD12、TOF・PAVSD9、単心室治療群 9 他であった (syndrome12)。調査は郵送で行い、通院・服薬状況、家庭環境、学歴・職歴などについて本人または家族が回答する形とした。

【結果】回答時の平均年齢は 25.5 歳 (中央値 23 歳)。

手術・カテ治療歴	あり 69	なし 23	
生活	単身 22	同居 56	無回答 14
受診	単独 45	サポート 26	無回答 21
かかりつけ	あり 67	なし 19	無回答 6
他科併診	あり 28	なし 47	無回答 17
内服薬	あり 22	なし 56	無回答 14
運動制限	あり 7	なし 69	無回答 16
学歴	義務教育以上 43	義務教育まで 35	無回答 14
就労	正規 36	一時雇用 24	働いていない 9

こども病院卒業後、「必要と言われたが受診していない」との回答が 10、これを「drop out」outcome として性別・年齢・上記因子などと解析を行ったところ、唯一「かかりつけ医あり」と有意な関連があった ($p=0.0399$)。

【結語】今回の調査では「drop out」に関係する因子は「かかりつけ医あり」だけであって、たとえかかりつけ医があっても油断せず定期的に受診を進めることが必要かもしれない。ただ、それぞれ問題を抱えていることが明らかになり、移行支援には各個人に対するきめ細やかな配慮が必要と考えられた。

SY1-04 隣接する小児病院・赤十字病院の医療連携

Medical cooperation of Children's hospital and Red Cross hospital

星野 健司¹⁾、百木 恒太¹⁾、河内 貞貴¹⁾、狩野 実希²⁾埼玉県立小児医療センター 循環器科¹⁾、さいたま赤十字病院循環器内科²⁾Kenji Hoshino¹⁾、Koudai Momoki¹⁾、Sadataka Kawachi²⁾、Miki Kano²⁾Saitama Children's Medical Center, department of Pediatric Cardiology¹⁾、Saitama Red-Cross Hospital, department of cardiology²⁾

【はじめに】ACHD の診療は、小児循環器科・循環器内科・小児及び成人心臓外科・産科・脳神経外科・麻酔科・各専門内科、など様々な診療科の協力が必要である。埼玉県立小児医療センター (A) は 2017 年の病院移転後、隣接するさいたま赤十字病院 (B) と様々な形で医療連携を行ってきた。

【医療連携内容】心臓カテーテル検査・治療：成人 ASD・PDA の治療は (A) の血管撮影室で行い、前後の入院は (B) をお願いしている。Preconditioning を含めた前後の治療も (B) で実施している。その他の成人カテーテルは治療も含めて (B) で行い、必要に応じて (A) のスタッフが応援医師として協力している。

外科手術：フォンタン循環の外科再手術は、術後のフォンタン循環管理の観点から (A) で行っている。2 心室修復後の再手術は (B) で行い、必要に応じて (A) のスタッフが応援医師として協力している。

重症心不全：両病院で話し合い、成人特有の治療が必要な場合は (B) へ転院して治療を行っている。

外来診療：(B) に ACHD 外来を開設して、スムーズな移行を目指している。当初は精神運動発達遅滞の患者さんの移行が問題となることがあったが、両病院で交互に診療するなどの方法で改善しつつある。

【今後の課題】定期的な合同カンファレンス・スタッフの教育などを充実させて、フォンタン循環の再手術・術後管理なども (B) で行える環境を作りたい。最終的には ACHD センターの開設を目指している。

SY2-01 成人 Super Fontan 患者：治療ターゲットとしての体組成の重要性**Adult Super Fontan: Importance of body composition as a therapeutic target**大内 秀雄¹⁾、森 有希¹⁾、黒崎 健一¹⁾、市川 肇²⁾国立循環器病研究センター小児循環器内科¹⁾、小児胸部外科¹⁾Hideo Ohuchi¹⁾、Aki Mori¹⁾、Kenichi Kurosaki¹⁾、Hajime Ichikawa²⁾National Cerebral and Cardiovascular Center, Pediatric Cardiology¹⁾、Pediatric Thoracic Surgery²⁾

【背景】“Super Fontan (SF)”は最高酸素摂取量 (PVO2) が健常者と同等 (80% 以上) なフォンタン (F) 患者と定義され、運動能維持の重要性を支持する一群である。

【目的】成人 SF の臨床的特徴、特に体組成の観点から明らかにすること。

【方法と結果】当院で 2005 年 4 月から 2022 年 7 月までに心肺運動負荷試験が施行された 18 歳以上の成人 F 患者で負荷が充分とされた連続 262 例を対象とした。体組成はバイオインピーダンス法から脂肪 (FM) と非脂肪 (FFM: 主に筋肉) の体重に対する割合 (%) を推定し、上肢、下肢の FFM (kg, %) に加え、握力 (kg) と下肢伸展力 (kg) を測定した。成人 SF は 25 例 (9.5%) 存在し、相同心の合併がなく、若年で、F 術後の主要な合併症が全くなかった ($p < 0.05 - 0.0001$)。平均 3.7 年の経過観察で F 患者が 20 例死亡したが、成人 SF に死亡例はなかった。体組成では SF は非 SF に比べ、体格指数に差はないが、FM は低く、FFM は高く、各々 PVO2 と良好に相関した ($p < 0.001$)。筋力では、成人 SF では非 SF に比べ、握力、下肢伸展力ともに高く、各々上肢筋量 ($r^2 = 0.60$) と下肢筋量 ($r^2 = 0.17$)、及び PVO2 と相関した ($p < 0.05 - 0.0001$)。

【結論】成人 SF の頻度は約 10% に存在し、その体組成では体脂肪が少なく作業筋量とその筋力が維持された特徴を有した。これらの結果は成人 F 患者での筋力トレーニングを併用した心臓リハビリテーションの有効性を示唆する。(ab600627)

SY2-02 成人先天性心疾患患者における身体活動量測定 予後改善を目標とした運動療法指導の確立**Evaluation of daily physical activity and sedentary behavior in adult patients with congenital heart disease. To establish how to prescribe exercise therapy for improving prognosis.**川松 直人¹⁾、石津 智子¹⁾、松井 公宏^{2,3)}、小崎 恵生²⁾、町野 智子¹⁾、中田 由夫²⁾、小池 朗¹⁾、前田 清司^{2,4)}、家田 真樹¹⁾筑波大学 循環器内科¹⁾、筑波大学 体育系²⁾、日本学術振興会³⁾、早稲田大学 スポーツ科学学術院⁴⁾Naoto Kawamatsu¹⁾、Tomoko Ishizu¹⁾、Masahiro Matsui^{2,3)}、Keisei Kosaki²⁾、Tomoko Machino¹⁾、Yoshio Nakata²⁾、Akira Koike¹⁾、Seiji Maeda^{2,4)}、Masaki Ieda³⁾University of Tsukuba, Department of Cardiology, Faculty of Medicine¹⁾、University of Tsukuba, Faculty of Health and Sport Sciences²⁾、Japan Society for The Promotion of Science³⁾、Waseda University, Faculty of Sport Sciences⁴⁾

【背景と目的】日常生活中における身体活動時間と座位時間 (SB) は身体的・精神的健康との密接な関係が報告されているが、成人先天性心疾患 (ACHD) 患者において運動療法指導のためのデータは不足している。今回の研究では ACHD 患者を対象に中強度 (≥ 3 METs) 以上の日常生活での身体活動量 (MVPA) および SB を実測し、運動療法指導の根拠となるデータを収集することを目的とした。

【方法】筑波大学附属病院通院中の ACHD 患者 103 名 (平均年齢 35 ± 14 歳、女性 55.3%、疾患複雑度による分類 simple 37.9%、moderate 35.9%、complex 32.0%) を対象に 3 軸加速度計 (Active style Pro, HJA-750C, オムロンヘルスケア社) を用いて 7 日間の MVPA および SB を測定した。また同時に国際標準化身体活動質問票 (IPAQ) を用いて MVPA および SB について自己評価してもらった。臨床情報は後ろ向きにカルテレビューから取得した。

【結果】81 名からデータを取得することができた。平均 MVPA は 170 ± 117 METs \cdot min/day であった。MVPA および SB は疾患複雑度による有意な差はなかった。また MVPA および SB は心肺運動負荷試験から得られた %peak VO2 と有意に相関した ($r=0.480$, $p<0.001$; $r=-0.345$, $p=0.020$)。一方で実測値と IPAQ による自己評価では SB で中等度の相関を認めた ($r=0.416$, $p<0.001$) が、MVPA では弱い相関のみであった ($r=0.223$, $p=0.045$)。

【結論】多くの ACHD 患者において MVPA が不足しているが自己評価との相関は高くなく、口頭のみでは運動療法指導を充分に行えていない可能性がある。しかし MVPA を増やし SB を減らすことで健康を維持し、さらには予後改善につなげることができるとは考えられない。

SY2-03 成人移行期フォンタン症例における肥満は予防・介入すべき併存症か？

Does the obesity in the patients with Fontan circulation require special medical care before transition to the adult congenital heart care ?

齋木 宏文¹⁾、齋藤 寛治¹⁾、高橋 卓也¹⁾、滝沢 友里恵¹⁾、佐藤 啓¹⁾、後藤 拓弥¹⁾、栗田 聖子¹⁾、
中野 智¹⁾、佐藤 有美¹⁾、小泉 淳一²⁾、小山 耕太郎^{1,3)}

岩手医科大学 小児科¹⁾、みちのく療育園 小児科²⁾

Hirofumi Saiki¹⁾、Kanchi Saito¹⁾、Takuya Takahashi¹⁾、Yurie Takizawa¹⁾、Akira Sato¹⁾、Takuya Goto²⁾、
Seiko Kuwata²⁾、Satoshi Nakano¹⁾、Yumi Sato¹⁾、Junichi Koizumi²⁾、Kotaro Oyama³⁾

Pediatrics, Iwate Medical University Hospital¹⁾、Cardiovascular surgery²⁾、Pediatrics, Michinoku Medical Center on Disability and Health³⁾

【背景】肥満はフォンタン循環の増悪因子と想定されるが、フォンタン関連臓器障害を修飾するかは不明である。肥満が末梢臓器障害の増悪因子となるという仮説を検証した。

【対象と方法】13歳以上のフォンタン症例に対して全身麻酔下にカテーテル検査を施行した54例(17.1±4.6歳)を対象に、肥満(BMI>25)、標準(18.5-25)、やせ型(<18.5)に分類し、血行動態指標・臓器障害指標を比較・解析した。

【結果】肥満7例(13%)、標準26例(48%)、やせ型21例(39%)であり、年齢、心拍出量、体血管抵抗、血圧に差はなかったが、肥満症例では平均肺動脈圧(12.5±1.8*, 10.4±1.8, 11.1±1.4 mmHg, *:p=0.016)、経肺圧較差(4.4±1.7*, 2.9±1.0, 4.2±1.7# mmHg, *:p=0.049, #:p=0.009)、肺血管抵抗(2.24±1.00*, 1.50±0.48, 2.01±0.81 WU・m², *:p=0.032)、肝静脈楔入圧(14.0±1.6*, 11.7±2.1, 12.2±1.6 mmHg, *:p=0.014)が高かった。BMIは血圧とは独立して平均肺動脈圧(p=0.047)、肝動脈楔入圧(p=0.028)、経肺圧較差(p=0.010)、体重あたり循環血液量(p=0.031)と正相関した。ALT(p=0.032)、Fib-4 index(p=0.073)と正相関、血小板数(p=0.016)、ICG消失率(p=0.028)と負相関し、肝機能との関連が示唆されたが、画像検査により肝形態異常が示される症例は非肥満症例52%に対して肥満症例25%と低かった。

【結論】移行期における肥満は肝機能障害と関連するが、この時点では肝器質的異常に至っておらず、臓器保護を視野に積極的に管理・介入すべきである。

SY2-04 成人先天性心疾患患者における身体活動量と運動耐容能の関連

Association between physical activity and exercise tolerance in patients with congenital heart disease

松井 公宏^{1,2)}、小崎 恵生¹⁾、川松 直人³⁾、町野 智子³⁾、小池 朗³⁾、中田 由夫¹⁾、前田 清司^{1,4)}、
石津 智子³⁾、家田 真樹³⁾

筑波大学 体育系¹⁾、日本学術振興会²⁾、筑波大学 医学医療系 循環器内科³⁾、早稲田大学 スポーツ科学学術院⁴⁾

Masahiro Matsui^{1,2)}、Keisei Kosaki¹⁾、Naoto Kawamatsu³⁾、Tomoko Machino-Ohtsuka³⁾、Akira Koike³⁾、
Yoshio Nakata¹⁾、Seiji Maeda^{1,4)}、Tomoko Ishizu³⁾、Masaki Ieda³⁾

University of Tsukuba, Faculty of Health and Sport Sciences¹⁾、Japan Society for the Promotion of Science²⁾、University of Tsukuba, Faculty of Medicine, department of Cardiology³⁾、Waseda University, Faculty of Sport Sciences⁴⁾

【目的】成人先天性心疾患患者における低い運動耐容能は予後不良と密接に関連している。日常的な身体活動の実践は運動耐容能を向上させる可能性がある。そこで本研究では、成人先天性心疾患患者の身体活動量を客観的に評価し、運動耐容能との関連を明らかにすることを目的とした。

【方法】筑波大学附属病院循環器内科に通院する成人先天性心疾患患者47名を対象に、日常生活における身体活動量および運動耐容能を評価した。身体活動量の評価では、3軸加速度センサー内蔵の活動量計を用いて、1日当たりの低強度(1.6~2.9 METs)および中高強度(≥3.0 METs)の身体活動時間(min/day)を客観的に評価した。また、心肺運動負荷試験(CPX)から得られた最高酸素摂取量(ml/min/kg)を運動耐容能の指標とした。

【結果】対象者の平均年齢は36±14歳であり、女性の割合は53%であった。また、疾患の重症度を反映するphysiological stageがCまたはDであった者の割合は47%であった。最高酸素摂取量を従属変数とし、年齢や性別、BMI、physiological stage、活動量計の装着時間を調整した重回帰分析を実施した結果、低強度($\beta = 0.321, p = 0.022$)および中高強度身体活動時間($\beta = 0.297, p = 0.027$)は最高酸素摂取量といずれも有意な正の関連を示した。

【結論】成人先天性心疾患患者において、低強度および中高強度身体活動時間が長いほど、最高酸素摂取量は高いことが示唆された。患者の状態に合わせて日常的な身体活動の実践を勧めることは運動耐容能を高め、予後の改善に貢献する可能性がある。

SY2-05 Fallot 四徴症術後遠隔期における、運動負荷試験を用いた右心不全の評価法の検討**Evaluation of right heart failure using exercise stress test in adult patients with repaired tetralogy of Fallot**

古道 一樹^{1,2)}、神野 太郎¹⁾、丸山 篤志¹⁾、湯浅 絵理佳¹⁾、井上 忠¹⁾、吉田 祐¹⁾、住友 直文¹⁾、石崎 怜奈¹⁾、小柳喬幸¹⁾、徳村光昭^{2,3)}、山岸敬幸^{1,2)}

慶應義塾大学医学部小児科学教室¹⁾、慶應義塾大学スポーツ医学総合センター²⁾、慶應義塾大学保健管理センター³⁾

Kazuki Kodo¹⁾、Taro Kono¹⁾、Atsushi Maruyama¹⁾、Erika Yuasa¹⁾、Tadashi Inoue¹⁾、Yu Yoshida¹⁾、Naofumi Sumitomo¹⁾、Reina Ishizaki¹⁾、Takayuki Oyanagi¹⁾、Mitsuaki Tokumura^{2,3)}、Hiroyuki Yamagishi^{1,2)}

Department of Pediatrics, School of Medicine, Keio University¹⁾、Institute for Integrated Sports Medicine, School of Medicine, Keio University²⁾、Keio University, Health Center³⁾

近年、Fallot 四徴症 (TOF) の遠隔期右心不全が大きな問題となっている。運動負荷試験は左心不全に関連した運動耐容能の鋭敏な指標となるが、右心不全評価指標は未だ確立されていない。右心不全評価の鋭敏な指標を開発するため、2016-2022 に当院スポーツ医学総合センターを受診した 15 歳以上の TOF31 例で、同時期に心臓 MRI と自転車エルゴメーターを用いた運動負荷試験を実施し、パラメーターの相関性を検討した。運動負荷試験において、O2 pulse は早期にプラトーに達する異常パターンを示した。心拍応答と酸素消費量の関係を解析するため、年齢・性別で標準化した心拍数、酸素消費量を用いて O2 pulse の逆数 $\Delta \text{HR} / \Delta \text{VO}_2$ をプロットし、酸素消費量上昇に対し心拍応答率が急激に増加する変曲点を deflection point (DP) と定めた。運動負荷試験の各指標と心臓 MRI との相関を解析したところ、DP を超えた後の slope を示す $\Delta \text{HR} / \Delta \text{VO}_2$ ($\Delta \text{HR} / \Delta \text{VO}_2 > \text{DP}$) は、 $\text{RVEDVi} \geq 160$ の症例で有意に高値を示した [1.06 ($\text{RVEDVi} \geq 160$) v.s. 0.78 ($\text{RVEDVi} < 160$), $p = 0.0096$]。 $\Delta \text{HR} / \Delta \text{VO}_2 > \text{DP}$ カットオフ値 0.88 と定めた場合、 $\text{RVEDVi} > 160$ の推定精度は感度 73%、特異度 70% であった (AUC 0.81)。また、DP 高値の症例は低値の症例に比して有意に peakVO₂, O₂ pulse が低値であった。一方で左心不全の指標として従来用いられてきた peakVO₂, O₂ pulse は RVEDVi と有意な相関を示さなかった。これらの結果は、TOF 術後遠隔期において、 $\Delta \text{HR} / \Delta \text{VO}_2 > \text{DP}$ が右室拡大とそれに伴う左室機能低下の鋭敏な指標となることを示唆する。

SY3-01 完全大血管転位症心房スイッチ術後の肺高血圧症に心不全薬物療法は有効である**Guideline Directed Medical Therapy is Effective in Pulmonary Hypertension Combined with Transposition of the Great Arteries After Atrial Switch Operation**

坂本 一郎¹⁾、西崎 晶子¹⁾、柿野 貴盛¹⁾、永田 弾²⁾、山村 健一郎³⁾、園田 拓道⁴⁾、塩瀬 明⁴⁾、筒井 裕之¹⁾

九州大学病院 循環器内科¹⁾、九州大学病院 小児科²⁾、福岡市立こども病院 循環器疾患集中治療部³⁾、九州大学病院 心臓血管外科⁴⁾

Akiko Nishizaki¹⁾、Takamori Kakino¹⁾、Hazumu Nagata²⁾、Kenichiro Yamamura³⁾、Hiromichi Sonoda⁴⁾、Akira Shiose⁴⁾、Hiroyuki Tsutsui¹⁾

Kyushu University Hospital Department of Cardiovascular Medicine¹⁾、Kyushu University Hospital Department of Pediatrics²⁾、Fukuoka Children's Hospital Department of Cardiovascular Intensive Care³⁾、Kyushu University Hospital Department of Cardiovascular Surgery⁴⁾

【背景】心房スイッチ術後の完全大血管転位症 (TGA) に合併する肺高血圧症 (PH) は予後不良と報告されているが、その治療方法については報告がない。

【対象】心臓カテーテル検査で PH を認めた完全大血管転位症心房スイッチ術後の 3 症例 (36±2 歳、女性 2 名、Baffle leak 2 例、三尖弁閉鎖不全症 3 例、SRVEF=34±7%、BNP=238±159pg/mL) を対象に、ガイドラインで推奨される駆出率の低下した心不全に対する薬物治療を導入し、導入前後の血行動態を心臓カテーテル検査で評価した。

【結果】平均肺動脈圧は 48±20mmHg から 21±6mmHg に、平均肺動脈楔入圧は 20±8mmHg から 10±3mmHg に、肺血管抵抗は 8.0±6.1W.U. から 2.1±1.1W.U. に改善した。NYHA は Class 3 から 1 に改善し、BNP も 238±159pg/mL から 36±30pg/mL に改善した。心不全治療後遠隔期に 3 例とも三尖弁置換術 (Baffle leak 閉鎖 2 例、CRT 植え込み 2 例、CRT リード植え込み 1 例) を施行し、術後経過は良好であった。

【結論】心不全薬物療法は完全大血管転位症の心房スイッチ術後の PH を改善した。体心室駆出率の低下した心不全に対する薬物治療は、心房スイッチ術後の TGA に合併する PAH の治療に有効と考えられる。

SY3-02 慢性心不全を有する成人先天性心疾患患者に対する SGLT2 阻害薬の急性期および短期効果**Short-term effect of SGLT2 inhibitor in adult heart failure patients with congenital heart disease**

森 有希、大内 秀雄、岩朝 徹、坂口 平馬、白石 公、黒崎 健一

国立循環器病研究センター 小児循環器内科

Aki Mori, Hideo Ohuchi, Iwasa Tohru, Sakaguchi Heima, Shiraiishi isao, Kenichi Kurosaki

National Cerebral and Cardiovascular Center, Pediatric Cardiology department

【背景】SGLT 2 阻害薬は抗心不全効果を含めた多面的な効果により注目を集めているが成人先天性心疾患（以下 ACHD）患者における臨床効果、安全性は不明である。【目的】当院における慢性心不全を有する ACHD 患者に対し Dapagliflozin（以下 DA）投与を行い、その短期効果を検討する。【対象と方法】耐糖能異常と診断した ACHD 患者 13 例に DA を新規導入し、経過を検討した。【結果】未修復 1 例、単心室血行動態 5 例、二心室血行動態 7 例（うち体心室右室 2 例）。導入時年齢は 19-57 歳（平均 38.4 歳）。NYHA クラス分類は II 1 例、III 12 例。ループ利尿薬 12 例（92%）、その他の利尿薬 10 例（77%）、ACEI 5 例（38%）、ARB 1 例（8%）、ARNI 2 例（15%）、 β 遮断薬 10 例（77%）を投与していた。DA 導入後、ループ利尿薬投与の 12 例中 8 例、その他の利尿薬投与の 10 例中 4 例で減量を要した。導入後半年後評価を行った 5 例中 4 例で BNP の変化はなかったが血清レニン、アルドステロン値の低下を認めた。1 例で薬疹を認め Empagliflozin へ変更を行ったが、その他、中止を必要とする有害事象を認めなかった。【結語】DA 導入は比較的安安全に導入可能であるが、利尿薬減量を要することがある。導入に際しては慎重な体液管理が望まれる。また、長期投与の効果については不明であり今後の検討する必要がある。

SY3-03 成人先天性心疾患の心不全における多剤併用療法の試み**Challenges of Quad Therapy in adult congenital heart disease patients with heart failure**

杜 徳尚、中島 充貴、高谷 陽一、中村 一文、赤木 禎治、伊藤 浩

岡山大学 循環器内科

Noriyoshi Toh, Mitsutaka Nakashima, Yoichi Takaya, Kazufumi Nakamura, Teiji Akagi, Hiroshi Ito

Okayama University Hospital, Department of Cardiovascular Medicine

【背景】成人先天性心疾患（ACHD）での心不全は病態が多様であり、従来の薬物治療の効果は限定的であった。近年、アンジオテンシン受容体ネブライシン阻害薬（ARNI）や SGLT2 阻害薬（SGLT2i）が心不全の標準的な薬物治療となり、ガイドラインでも多剤併用療法が推奨されている。今回、ACHD の心不全に対する多剤併用療法の有効性について検討した。

【方法】すでに β 遮断薬（BB）、ACEI/ARB、ミネラルコルチコイド受容体拮抗薬（MRA）が投与されている ACHD の心不全症例を対象とした。ACEI/ARB の ARNI への変更と SGLT2i の追加を可能な限り行った。薬剤導入の前と 6 ヶ月後で、身体所見、血液検査、心エコー、心肺運動負荷試験のデータを収集した。

【結果】計 27 例（女性 12 例、34.3 歳 [中央値]）が登録され、体心室左室（SLV）14 例、体心室右室（SRV）8 例、単心室（UV）5 例であった。ARNI 導入不可は 16 例、SGLT2i 導入不可は 4 例であった。BB + MRA + ARNI + SGLT2i は SLV 群 9 例、SRV 群 2 例で、BB + MRA + ACEI/ARB + SGLT2i は SLV 群 3 例、SRV 群 5 例、UV 群 4 例で達成した。ARNI and/or SGLT2i 導入により全群で SBP は低下した（SLV: 114 ± 14 vs 100 ± 12 mmHg, SRV: 113 ± 12 vs 101 ± 9 mmHg, UV: 112 ± 4 vs. 100 ± 10 mmHg, $P < 0.05$ ）。SLV 群でのみ estimated GFR、BNP、体心室サイズは低下した（eGFR: 83 ± 15 vs. 77 ± 18 mL/min/1.73m², BNP: 100 ± 73 vs. 57 ± 48 pg/mL, LVDd: 49 ± 6 vs. 47 ± 6 mm, $P < 0.05$ ）。Peak VO₂ は SLV 群、SRV 群で改善した（SLV: 21.1 ± 7.2 vs. 24.3 ± 6.2 , SRV: 16.6 ± 4.0 vs. 18.8 ± 2.8 ml/min/kg, $P < 0.05$ ）。

【結語】ACHD の心不全に対する多剤併用療法の導入は容易ではない。導入できれば、BNP と体心室サイズの改善を SLV 群で認め、peak VO₂ の改善を SLV 群と SRV 群で認めた。

SY3-04 成人先天性心疾患患者において心保護療法は中心血圧を下げ、脈波伝播速度を低下させる**Cardioprotective medication lowers central blood pressure and pulse wave velocity in adults with congenital heart disease**村上 智明^{1,2)}、堀端 洋子¹⁾、立野 滋¹⁾、川副 康隆¹⁾、丹羽 公一郎²⁾札幌徳洲会病院 小児科¹⁾、千葉県循環器病センター²⁾、聖路加国際病院³⁾Tomoaki Murakami¹⁾、Taro Kono¹⁾、Atsushi Maruyama¹⁾、Erika Yuasa¹⁾、Tadashi Inoue¹⁾、Yu Yoshida¹⁾、Naofumi Sumitomo¹⁾、Reina Ishizaki¹⁾、Takayuki Oyanagi¹⁾、Mitsuaki Tokumura^{2,3)}、Hiroyuki Yamagishi^{1,2)}Chiba Cardiovascular Center¹⁾、St. Luke's International Hospital²⁾

レニン・アンジオテンシン系阻害薬、ベータ遮断薬による心保護療法は心不全の標準治療だが、成人先天性心疾患 (ACHD) では予後改善のエビデンスがない。これらの薬剤は降圧薬でもあり、ACHD 患者は血圧が高く、心血管病の合併が多いという報告が増えている。ACHD 患者で心保護薬の血圧への影響を検討した。

対象は高血圧治療を行っていない、NYHA I の ACHD 患者 60 人。心保護薬の有無で上腕血圧、中心血圧、radial augmentation index (rAI)、brachial-ankle pulse wave velocity (baPWV) を比較検討した。

内服群 15 例、非内服群 45 例。内服群は年齢が低かった (30.3 ± 11.4 vs. 34.1 ± 13.2 歳, $p=0.0227$)。上腕収縮期血圧に差はなかったが、中心収縮期血圧 (113.2 ± 16.0 vs. 126.8 ± 21.0 mmHg, $p=0.0105$) は有意に内服群で低かった。年齢・性別における標準値と比較しても中心収縮期血圧高値は少なく (0/15 vs. 16/45, $p=0.006$)、rAI 高値に差はなかったが、baPWV 高値は内服群で少なかった (0/16 vs. 13/45, $p=0.0259$)

NYHA I の ACHD 患者においては、心保護薬内服群で中心血圧・脈波伝播速度は低値で、予後に影響を与える可能性がある。

SY4-01 ファロー四徴症術後の肺動脈弁置換における至適手術時期**Optimal timing of pulmonary valve replacement for repaired tetralogy of Fallot**鹿田 文昭¹⁾、堀越 理仁¹⁾、鳥井 晋三¹⁾、北村 律¹⁾、美島 利昭¹⁾、福隅 正臣¹⁾、藤岡 俊一郎¹⁾、荒記 春奈¹⁾、松井 謙太¹⁾、森 久弥¹⁾、宮地 鑑¹⁾、小坂橋 俊美²⁾、郡山 恵子²⁾、藤田 鉄平²⁾北里大学医学部 心臓血管外科¹⁾、北里大学医学部 循環器内科²⁾Fumiaki Shikata¹⁾、Rihito Horikoshi¹⁾、Shinzo Torii¹⁾、Tadashi Kitamura¹⁾、Toshiaki Mishima¹⁾、Masaomi Fukuzumi¹⁾、Shunichiro Fujioka¹⁾、Haruna Araki¹⁾、Kenta Matsui¹⁾、Hisaya Mori¹⁾、Kagami Miyaji¹⁾、Toshimi Koitabashi²⁾、Keiko Kooriyama²⁾、Teppei Fujita²⁾Department of Cardiovascular Surgery, Kitasato University¹⁾、Department of Cardiovascular Medicine, Kitasato University²⁾

【目的】TOF 術後の PR に対し PVR を施行するが、当院では将来的に TPVI 可能なサイズの人工弁を選択している。青年期中期の PVR は TPVI 可能なサイズの弁を選択できない症例が存在する。本研究は手術時期による SVD 発症、心機能の相違を検討すること。

【方法】2008 年より TOF 術後の PVR 37 例を対象。PVR 施行時期を青年期中期末満 (17 歳未満) 8 例を Y 群、17 歳以上 29 例を O 群に分けた。SVD の定義は moderate 以上の逆流もしくは RV-PA 間の圧格差を 40mmHg 以上。術前、術後 1 年で心臓 MRI を施行。各数値は中央値 +IQR。

【結果】SVD 発症は観察期間中 5 例、PVR 後中央値 4.7 年で観察。SVD 回避率は 10 年で Y 群 36.7%、O 群 100% で Y 群が早期に SVD 発症 ($P=0.02$)。再 PVR 回避率は 10 年で Y 群 48%、O 群 100% で有意差なし ($P=0.2$)。人工弁は Y 群で優位に小さいサイズが植え込まれた (Y 群: 23mm (23-25)、O 群: 25mm (25-27) ($P=0.001$)。術後不整脈回避率は 10 年で Y 群 42%、O 群 71% で有意差なし ($P=0.16$)。心機能では O 群は術前後とも RVEDVI、RVESVI が拡大傾向だが、Y 群と比較して優位に PVR 後に縮小。(RVEDVI (mL/m²)(Y 群: pre 128 (115-154) post 96 (92-112)、O 群: pre 158 (120-185) post 92 (80-108), $P=0.03$), RVESVI (Y 群: pre 58 (51-81) post 48 (42-57)、O 群: pre 83 (58-117) post 47 (33-59), $P=0.04$) RVEF, LVEDVI, LVESVI, LVEF は両群間で術前後とも差はなし。

【結論】TOF 術後の PVR を青年期初期 - 中期に施行すると SVD 発症が早期に起こる可能性があり心機能の観点からも優位性はなく、この時期の PVR は避けるべきである。

SY4-02 **フィットアナリシスによる Harmony 経カテーテル肺動脈弁システムの患者選択****Patient Selection Process for the Harmony Transcatheter Pulmonary Valve**

藤井 隆成、富田 英、加藤 真理子、山岡 大志郎、石井 瑤子、長岡 孝太、清水 武、大山 伸雄、喜瀬 広亮、堀川 優衣、佐野 俊和、堀尾 直裕、佐野 俊二

昭和大学病院 小児循環器・成人先天性心疾患センター

Takanari Fujii, Hideshi Tomita, Mariko Kato, Daishiro Ysmaoka, Yoko Ishii, Kota Nagaoka, Takeshi Shimizu, Nobuo Oyama, Hiroaki Kise, Yui Horikawa, Toshikazu Sano, Naohiro Horio, Shunji Sano

Pediatric Heart Disease and Adult Congenital Heart Disease Center, Showa University Hospital

【背景】 Harmony 経カテーテル肺動脈弁システムは、自己組織の RVOT 再建術後患者用の自己拡張型弁であり、2 サイズ (TPV 22, 25) が存在する。対象疾患群の RVOT 形態は多様で、手技の成否には正確なデバイスフィットの判定が重要である。判定は造影 CT データを用いた専用システム (フィットアナリシス; 以下 Fit) で行われ、CT は心周期の 30% と 90% を含む位相で規定のプロトコールで撮像される。RVOT の特定部位で、センターラインベースの周囲径・長さおよび心周期での最大・最小値の解析によりデバイスフィットが判定される。

【方法】 当院で Fit を行った症例をレビューした。

【結果】 7 例 (16 ~ 57 歳) で Fit を行った。診断は TOF, PA/VSD, PS 術後 (それぞれ 4 例, 2 例, 1 例) で、胸骨正中切開の既往は 2 回; 4 例, 1 回; 3 例であった。RVEDV, PR 率はそれぞれ $170 \pm 78 \text{ ml/m}^2$, $43 \pm 12\%$ であった。心外合併症なども加味してハートチームカンファレンスで適応を判断し、解剖学的要件に関しては RVOT の計測値と TPV22, 25 の径/長を基に担当医の視覚的判断で患者選択が行われた。Fit では 5 例が適合と判定され (TPV22; 5 例, TPV25; 5 例, 重複; 2 例), 不適合と判定された 2 例は視覚的判断では予測困難であった。レポートには推奨ランディングゾーン, バーチャルシミュレーション, プロクターからのコメントなどが示された。

【結語】 Fit を用いた Harmony のデバイスフィット判定は、解剖学的多様性が大きい同疾患群で信頼性が高く、手技に有用な情報が得られる。

SY4-03 **ファロー四徴症の肺動脈弁置換術を検討する上での QRS 幅の有用性****Usefulness of QRS duration for discussing the indication of pulmonary valve replacement for tetralogy of Fallot patients.**

杉浦 純也¹⁾、打田 俊司²⁾、小嶋 愛³⁾、赤澤 祐介⁴⁾、高田 秀実⁵⁾、檜垣 高史⁵⁾

日本赤十字社愛知医療センター名古屋第二病院 心臓血管外科¹⁾、愛媛大学 心臓血管外科²⁾、長野県立こども病院 心臓血管外科³⁾、愛媛大学 循環器内科⁴⁾、愛媛大学 小児科⁵⁾

Junya Sugiura¹⁾、Shunji Uchida²⁾、Ai Kojima³⁾、Yusuke Akazawa⁴⁾、Hidemi Takata⁵⁾、Takashi Higaki⁵⁾

Japanese Red Cross Society Aichi Medical Center Nagoya Daini Hospital Cardiovascular Surgery Dept¹⁾、Ehime University Cardiovascular dept²⁾、Nagano Children's Hospital³⁾、Ehime University Cardiology Dept⁴⁾、Ehime University Pediatrics Dept⁵⁾

【目的】 ファロー四徴症 (TOF) 修復術後の肺動脈弁置換術 (PVR) の検討では、心臓 MRI の右室拡張末期および収縮末期容積指数 (RVEDVI, RVESVI) が右室容積の指標として用いられることが多い。我々は心臓 MRI を PVR 検討のために行う適切なタイミングの指標として、QRS 幅、心胸郭比 (CTR)、BNP の有用性を検討した。

【方法】 TOF 修復後の 26 症例を対象に、QRS 幅、CTR、log BNP と心臓 MRI の RVEDVI、RVESVI との相関を評価した。15 例が PVR を施行し (45.2±11.4 歳)、そのうち 12 症例に PVR 後の心臓 MRI を実施でき、PVR 前後の右室容積等の変化を検討した。

【結果】 QRS 幅、log BNP、CTR は TOF 修復後の RVEDVI、RVESVI と正の相関があった。また PVR 後の QRS 幅には PVR 後の RVEDVI ($p=0.017$) および RVESVI ($p=0.001$) と正の相関があった。PVR 前後において (12 例)、QRS 幅 ≤ 160ms の 5 例では、QRS 幅は $110.4 \pm 28.9 \text{ ms}$ から $101.8 \pm 30.5 \text{ ms}$ に減少しており ($p = 0.063$)、5 例中 4 例では RVEDVI、RVESVI とともに正常範囲内に減少していた。一方 QRS 幅 > 160ms の 7 例では、QRS 幅は $183.0 \pm 17.4 \text{ ms}$ から $160.3 \pm 23.8 \text{ ms}$ に減少したが ($p = 0.013$)、RVESVI は 7 例中 6 例で正常化していなかった。

【結語】 QRS 幅の延長は、TOF 修復後の RVEDVI および RVESVI 拡大の有用な指標となりうる。PVR 後の右室容積を正常化するためには、QRS 幅が 160ms に達する前に心臓 MRI を施行し、PVR を検討するのがよいと考えられた。

SY4-04 当院における TPVI と外科手術の Life-Long Strategy**Life long strategy of TPVI and Surgical PVR**

小沼 武司¹⁾、小嶋 愛¹⁾、竹内 敬昌¹⁾、浅野 聡²⁾、伊藤 かおり²⁾、渋谷 悠馬²⁾、沼田 隆佑²⁾、大日方 春香²⁾、赤澤 陽平²⁾、武井 黄太²⁾、瀧間 浄宏²⁾

長野県立こども病院 心臓血管外科¹⁾、循環器小児科²⁾

KONUMA TAKESHI¹⁾、Kojima Ai¹⁾、Takeuchi Takamasa¹⁾、Asano Satoshi²⁾、Itoh Kaori²⁾、Shibuya Yuuma²⁾、Numata Ryusuke²⁾、Obinata Haruka²⁾、Akazawa Youhei²⁾、Takei Kouta²⁾、Takigiku Kiyohiro²⁾

Nagano Children's Hospital Cardiovascular Surgery¹⁾、Nagano Children's Hospital Pediatric Cardiology²⁾

当院の肺動脈弁治療は、20才以下若年者では生体弁の耐久性がePTFE 3弁に劣るという文献報告に基づき、3弁付きePTFE graft (Yamagishi 弁) を使用している。また、将来的なグラフト内へのTPVIを見越して可及的に最大径人工血管(24mm)を選択している。治療 strategy としては20歳前後で3弁付きePTFE graft (耐久15-20年を想定)を移植したのち、TPVI×2回 (TPVI 耐久約10年) さらに、50歳前後で再度人工血管置換術とその後はTPVI施行と生涯におけるRVOTR治療を想定している。当院において2020年～2022年にPVRを15例施行した。手術時平均年齢(年)は17.5±4.5(10～27)、平均体重(kg)は48.5±12.3(23～72)、男女比10:5であった。診断はTOF 11例、総動脈幹症2例、両大血管右室起始症1例、PAIVS 1例で手術時間(h)6.7±1.6、体外循環時間(h)2.2±0.8であった。人工弁サイズは14例に24mm、1例に22mmを使用した。

またHarmony valveの臨床使用開始にともないstratgyの2nd designを想定している。すなわち20歳前後でHarmony valve (耐久10年を想定)をimplantしたのち30歳前後でePTFE graft (耐久15-20年を想定)を移植、TPVI×2回 (TPVI 耐久約15年)と手術介入を2回から1回に減ずることが可能と想定している。

SY4-05 Fallot 四徴症術後遠隔期の肺動脈弁閉鎖不全に経皮的肺動脈置換術を選択した一例**A Case of severe pulmonary regurgitation late after total repair of tetralogy of Fallot planed for percutaneous pulmonary valve replacement.**

村田 理沙子¹⁾、上田 仁¹⁾、森 有希²⁾、浅野 遼太郎¹⁾、青木 竜男¹⁾、辻 明宏¹⁾、藤本 一途²⁾、大内 秀雄²⁾、大郷 剛¹⁾

国立循環器病研究センター 心臓血管内科¹⁾、国立循環器病研究センター 小児循環器内科²⁾

Risako Murata¹⁾、Jin Ueda¹⁾、Aki Mori²⁾、Ryotaro Asano¹⁾、Tatsuo Aoki¹⁾、Akihiro Tsuji¹⁾、Kazuto Fujimoto²⁾、Hideo Ohuchi²⁾、Takeshi Ogo¹⁾

Department of Cardiovascular Medicine, National Cerebral and Cardiovascular Center Cardiovascular department¹⁾、Department of Cardiovascular Medicine, National Cerebral and Cardiovascular Center Pediatric Cardiology department²⁾

1950年代より行われてきた肺動脈弁輪を含むパッチによる右室流出路拡大術や1970年後半より現在の主流となっている肺動脈弁輪温存手術は、Fallot 四徴症の急性期成績に多大な貢献を示した。一方で、遠隔期の課題である術後の肺動脈弁閉鎖不全症の治療法としては、近年のカテーテル治療の進歩により、経皮的肺動脈弁置換術 (TPVI) も選択肢の一つとなった。

症例は46歳男性。1歳9か月時に当センターでFallot 四徴症に対して心内修復術を施行された。30歳まで当院に通院していたが、その後は通院を自己中断された。今回(46歳時)、初期波形を心室細動とする心肺停止で救急搬送となり、体外式膜型人工肺管理を要したが、第6病日には離脱可能となった。心室細動に対して皮下埋込み型除細動器を留置した。肺動脈弁閉鎖不全症に関しては、心臓MRI検査にて逆流率45%、肺動脈造影検査にてSellars分類Ⅲ～Ⅳ度であり、重症と考えられた。右心系拡大や心室細動の出現もあることから、有症候性肺動脈弁閉鎖不全症として治療適応と判断した。外科的手術あるいはTPVIの選択に苦慮したが、左室機能低下があること、本人の強い希望があることから、最終的にはTPVIを選択した。遠隔期の重症肺動脈弁閉鎖不全症に対する治療方針の決定に苦慮した症例であり、文献的考察を含めて報告する。

SY5-01 成人期川崎病冠後遺症に対する多学会連携による研究

三谷義英、津田悦子、横井宏佳、田村俊寛、中村好一、三浦 大、深澤隆治、北川哲也、
高橋 啓、塩野泰紹

三重大学小児科、成人期川崎病 AMED 研究班

川崎病は、乳幼児期の一過性有熱性疾患であるが、冠後遺症合併例では虚血性心疾患のリスクから、生涯に渡る管理が必要である。1967年に川崎富作博士により報告されて以来50年余りが経過し、1970年より開始された川崎病全国調査から、総川崎病既往者298,103名(2014年現在、2020年423,758名)中、成人例が136,960名と約半数に達する中、川崎病冠後遺症合併成人の累積患者数は日本全国で約15,000名とされる。また、急性期治療の進歩にも関わらず、中等度以上の冠動脈瘤の新規年間発生数は100～150人とされる。一方、川崎病既往冠合併症患者が、若年成人世代に至り、内皮障害、慢性炎症、冠動脈壁異常を伴うことが報告され、成人期の予後が危惧されている。実際、年間約100名の川崎病急性冠症候群が発生するとされ、40歳未満の若年性心筋梗塞の5-9%を占め、今後、若年成人の虚血性心疾患の原因として重要と考えられる。しかし、成人期の川崎病既往者の冠イベントの診療実態は不明であり、成人期に心筋梗塞を来した例の約半数は診療離脱例とされている。以上から、川崎病既往成人の冠後遺症の実態解明によるエビデンス創出が、川崎病既往成人の診療の最適化、標準化に必須である。

川崎病冠後遺症患者が成人期に達し、本学会の課題の1つとして、現状を報告する。

SY5-02 川崎病全国調査から見た川崎病の疫学と成人期

中村 好一

自治医科大学 公衆衛生学

1970年より隔年に実施している川崎病全国調査では心後遺症(発症後1か月以降の心臓の障害)の有無を確認している。かつては患者の10～20%が残した心後遺症も急性期の治療法の改善と普及により近年は3%以下となった。しかし、心後遺症を残した川崎病既往者の長期予後は全容が明らかになっていないわけではない。加えて、心後遺症の有無にかかわらず、循環器系が未熟な乳幼児期に全身の血管炎である川崎病に罹患すると、将来の動脈の粥状硬化が促進するという仮説がある。これらの一端を解明するために、全国調査を元にした52病院を受診した全患者6576人を対象に死亡をエンドポイントとした追跡を実施している。平均追跡期間は30年で、心後遺症を残した者の死亡率は高かったが、残さなかった者の死亡率の上昇は観察されていない。しかしながら対象者の4分の3は観察終了時点で30歳代であり、粥状硬化の進展に関する結論を出すことができる年齢に達していない。これまでの結果は既に論文として公表(Pediatr Int 2022; 64: e15268.)したが、その後入手したデータや、得られた結果から推察される仮説などを議論したい。

SY5-03 冠動脈瘤をともなう川崎病患者のレジストリ研究 (KIDCAR)**A registry study of Kawasaki disease patients with coronary artery aneurysms (KIDCAR)**三浦 大¹⁾、小山 裕太郎¹⁾、三谷 義英²⁾東京都立小児総合医療センター 循環器科¹⁾、三重大学医学部附属病院 小児科²⁾Masaru Miura¹⁾、Yutaro Koyama¹⁾、Yoshihide Mitani²⁾Department of Cardiology, Tokyo Metropolitan Children's Medical Center¹⁾、Department of Pediatrics, Mie University Graduate School of Medicine²⁾

【目的】冠動脈瘤 (CAA) を合併した川崎病 (KD) 患者の長期予後は明らかでなく、冠動脈イベント (CE) を予防する適切な管理法も確立していない。これらを解明するために、多施設共同レジストリ研究 (KIDCAR) を実施した。

【方法】2015年以降に発症し、発症30日後に冠動脈径の実測値4mmまたはZスコア5以上のCAAを合併したKD患者を対象に、CE(血栓、狭窄、閉塞)の経時的変化を追跡し、関連因子について調査した。

【成績】2022年までに53施設から204例が登録され、2021年までに登録された179例を対象に中間解析を行った。フォローアップ期間は501日(中央値)、発症時の年齢は2.2歳(中央値)で、男は137例(77%)、不完全型は47例(26%)、巨大瘤は36例(20%)あった。CEは13例(7%、95%信頼区間4~12%)に認め、1年以内に8例(62%)、2年以内に全例に発生した。12例に抗血小板薬とワルファリンが投与されていた。巨大瘤の患者は中等瘤に比べ、CAAの数が有意に多く、ワルファリン使用例が多く、CEを起こす確率が高かった(28% vs. 2%, $p < 0.001$)。CEと有意に関連する因子は、単変量Cox回帰分析では巨大瘤(ハザード比17.0)、3つ以上のCAA(23.3)、ビーズ状のCAA(15.9)で、多変量Cox回帰分析では巨大瘤のみであった。

【結論】巨大瘤のKD患者は、2年以内にCEを発症する可能性が高かった。ワルファリンによる抗血栓療法はCEのリスクを十分予防できず、よりよい治療法の開発が望まれる。

SY5-04 成人期川崎病の急性冠症候群に対するカテーテル治療

田村 俊寛

公益財団法人 天理よろづ相談所病院循環器内科

急性期治療の進歩により冠動脈疾患合併川崎病の発生頻度は大きく低下したが、川崎病の報告から50年以上が経過し、現在本邦では、成人期に達した冠動脈疾患合併川崎病患者が数多く存在している。

急性冠症候群に対するカテーテル治療はある程度確立されているが、これら冠動脈疾患合併成人期川崎病患者に対しては、遭遇する頻度は少ないものの、カテーテル治療は難渋することが多く、至適な治療法はいまだに確立されていない。

本シンポジウムでは、当院でのカテーテル治療施行症例やCVIT施設からの川崎病アンケート調査より得られたカテーテル治療の内容やアウトカムなどについても報告する。

今後増えてくるであろう冠動脈疾患合併成人期川崎病患者に対する、抗血栓薬やスタチンなどの至適薬物療法開始のタイミング、さらには虚血評価の各モダリティの施行のタイミングなどについてもディスカッションしたい。

SY5-05 成人期川崎病冠動脈バイパス手術患者の背景と手術成績**Results in adult Kawasaki patients with coronary artery bypass grafting**津田悦子¹⁾、北川哲也²⁾、隈丸拓³⁾、本村昇⁴⁾、三谷義英⁵⁾国立循環器病研究センター 小児循環器内科¹⁾、公立学校共済組合四国中央病院 心臓血管外科²⁾、東京大学大学院医学系研究科 医療品質評価学講座³⁾、東邦大学医療センター佐倉病院 心臓血管外科⁴⁾、三重大学大学院医学系研究科 小児科学⁵⁾Etsuko Tsuda¹⁾、Tetsuya Kitagawa²⁾、Hiraku Kumamaru³⁾、Noboru Motomura⁴⁾、Yoshihide Mitani⁵⁾

川崎病は1967年に報告された疾患で小児期に発症するため、従来の川崎病冠動脈障害を背景とした冠動脈バイパス手術 (CABG) 成績の報告は、小児期、思春期を対象としており、成人期を対象とした報告はなかった。小児期からの冠動脈障害は、経年的に進行し、加齢による冠動脈危険因子が加わることにより動脈硬化が進展する。成人期のCABG患者の背景、手術成績を明らかにする。National Clinical Databaseからの抽出によると、2008年から2019年の12年間の国内の川崎病による冠動脈障害に対してCABG術が施行された患者は343人であった。手術時年齢は、中央値39歳(13-72)[5%-95%]、BMIは中央値22.9(17.2-30.9)で、BMI>26は22%であった。喫煙歴は36%にあり、現在喫煙13%、冠血管危険因子として、脂質異常37%、高血圧32%、糖尿病10%、腎機能障害6%であった。心臓外の血管病変6%、心臓手術の既往5%、CABG既往5%、PCI既往15%であった。心筋梗塞既往19%、致死性不整脈既往3.5%で、NYHA I 34%、II 26%、III 7%、IV 5%であった。心原性ショック3%、左室機能低下は6%にみられた。待機的手術89%で、緊急手術11%で、大動脈弁、僧帽弁に対する手術はそれぞれ9人、10人であった。オフポンプ手術は147人(43%)で、手術合併症16%、再手術1%、院内死亡3人(0.8%)、手術後30日以内の再入院は3.5%であった。

SY5-06 川崎病既往成人突然死例における冠動脈炎後遺症と粥状硬化症**Coronary arteritis sequelae and atherosclerosis in adult sudden death with a history of Kawasaki disease.**高橋 啓¹⁾、横内 幸¹⁾、大原関利章¹⁾、浅川奈々絵¹⁾、佐藤若菜²⁾、朝倉久美子²⁾、林紀乃²⁾、屋代真弓³⁾、中村好一³⁾東邦大学医療センター大橋病院 病理診断科¹⁾、東京都監察医務院²⁾、自治医科大学地域医療学センター公衆衛生学部門³⁾

【背景】乳幼児期に川崎病に罹患し冠動脈炎が生じると、瘤や内腔拡張、狭窄、内膜肥厚や石灰化などの血管炎後遺症が残存する。これら冠動脈炎後遺症の長期変化、特に成人期に達した際に加わる粥状動脈硬化症の影響はいまだ明らかになっていない。【目的】川崎病による冠動脈炎後遺症と粥状動脈硬化症の関連を明らかにする。【方法】川崎病全国調査あるいは家族からの聴取により川崎病既往が明らかな12成人突然死剖検例に対して、急性期情報、患者背景などを調査したのち冠動脈の病理所見を検討した。【結果】a) 冠動脈瘤を認めた6例：全例全枝に血管炎後遺症が観察され、その多くで石灰化を伴う巨大瘤が冠動脈起始部に存在した。瘤内血栓閉塞を1例、瘤部の粥状硬化症を2例に認めた。さらに、瘤には至らない軽度の拡張性病変にとどまる冠動脈1枝において、血管炎瘢痕としての肥厚内膜に偏心性の粥腫が形成され、粥腫破裂による急性冠閉塞像が確認された。b) 冠動脈拡張を認めない6例：全例全ての冠動脈枝に血管炎瘢痕と判断しうる所見を見いだせなかった。一方、3例でLAD近位部に粥腫形成を伴う偏心性の内膜肥厚があり、うち1例で内腔狭窄部に血栓閉塞が生じていた。【要約】冠動脈瘤に加え、瘤には至らない拡張性病変においても血管炎瘢痕部に血栓性閉塞を伴った粥状動脈硬化性病変が確認された。一方、動脈拡張がなく血管炎瘢痕も認識困難な症例が少なからず存在し、それらの中にも進行した粥状動脈硬化性病変が観察された。

マグネティックナビゲーションシステムを用いたカテーテルアブレーションについて Catheter Ablation Using a Magnetic Navigation System

岡嶋 克則、中西 智之、永松 裕一、白井 丈晶、豊田 純貴、油井 亮太、上垣 陽介、岡本 裕哉、山本 真梨、坂元 美季、松岡 庸一郎、向井 淳、下浦 広之、寺尾 侑也、伊藤 達郎、澤田 隆弘、白木 里織、角谷 誠、大西 祥男
加古川中央市民病院 循環器内科

成人先天性心疾患に伴う複雑心奇形や血管アクセス困難症例においては、通常のマニュアル操作によるカテーテルアブレーション (CA) では手技的な困難が想定される。マグネティックナビゲーションシステム (MNS) では、磁場を前室から遠隔操作することで3カ所にマグネットが内蔵されたアブレーションカテーテルを引っ張って自由に向きを変えることができる。当院開院後の2016年6月から2022年12月までの間にCAを行った連続1836例中373例でMNSを用いている。通常アクセス困難例としては、①Mustard術後心房頻拍(AT)に対して経大動脈アプローチ、②下大静脈欠損を伴うATに対して経奇静脈アプローチ、③下大静脈欠損を伴う発作性心房細動(PAF)に対して経大動脈アプローチ(2例)と経上大静脈アプローチ(1例)、④右上大静脈欠損に左上大静脈遺残を伴うPAFに対して下大静脈からアプローチの6例があり、術時間237.5(220-400)分、透視時間17(9-63)分だった。46(9-77)ヶ月の経過観察で発作性心房細動の2例を除く4例は再発なく経過している。カテーテル操作の安全性は極めて高く、かつ治療困難例においても有効性は高いと考えられるが、手技や通電設定による合併症、治療部位によって得手不得手が存在することも事実である。MNSを用いたアブレーションについてメリットとデメリットを含めて報告する。

略歴

平成7年3月 奈良県立医科大学卒業
同年4月 神戸大学医学部附属病院 第一内科 入局
同年6月 国立神戸病院(現 神戸医療センター) 内科研修医
平成10年6月 神戸大学医学部附属病院 第一内科医員(不整脈グループ)
平成14年7月 高砂市民病院 循環器内科
平成15年6月 兵庫県立姫路循環器病センター 循環器内科
平成27年4月 兵庫県立姫路循環器病センター 循環器内科部長
神戸大学医学部附属病院循環器内科客員準教授
平成28年4月 加古川東市民病院循環器内科 科部長
平成28年7月 加古川中央市民病院循環器内科 科部長

Fontan 術後患者に対する多様なデバイス治療の方法

Various methods of device therapy for Fontan patients

西井 伸洋¹⁾、石津 智子¹⁾、松井 公宏^{2,3)}、小崎 恵生²⁾、町野 智子¹⁾、中田 由夫²⁾、小池 朗¹⁾、前田 清司^{2,4)}、家田 真樹¹⁾

岡山大学大学院医歯薬学総合研究科 先端循環器治療学講座¹⁾、循環器内科²⁾、小児循環器科³⁾、心臓血管外科⁴⁾

Nobuhiro Nishii¹⁾、Tomofumi Mizuno²⁾、Takuro Masuda²⁾、Akira Ueoka²⁾、Saori Asada²⁾、Masakazu Miyamoto²⁾、Satoshi Kawada²⁾、Nori-hisa Toh²⁾、Koji Nakagawa²⁾、Hiroshi Morita、Hiroshi Ito²⁾、Hiro-suke Shigemitsu³⁾、Kenji Baba³⁾、Shingo Kasahara⁴⁾

Department of Cardiovascular Therapeutics¹⁾、Department of Cardiovascular Medicine²⁾、Department of Pediatric Cardiology³⁾、Department of Cardiovascular Surgery, Okayama University Graduate School of Medicine, Dentistry, and Pharmaceutical Sciences⁴⁾

【背景】Fontan 術後患者を follow するにあたって、不整脈のマネジメントは大きな比重を占める。また、血管アクセスも限られており、通常の解剖の患者と異なり、アブレーション、デバイス植え込みに際しても、様々な制限がある。

【目的・方法】不整脈を有する Fontan 患者に対して、どのような不整脈マネジメントが行われているか、1996年から2022年まで、当科が関わった44人のFontan患者の検討を行うこと。

【結果】44人のFontan患者(平均年齢32歳、APC Fontan 4人, lateral tunnel 14, extracardiac conduit 26人)中、34人は不整脈が認められた。そのうち、16人にカテーテルアブレーションが施行され、10人に植込み型デバイスが植え込まれた。アブレーションが行われたのは、intra atrial reentrant tachycardia 10人, twin AV node reentrant tachycardia 2人, premature atrial contraction が1人, ventricular tachycardia が1人, premature ventricular contraction 1人であった。カテーテルアブレーションを行うのに、systemic chamber へのアクセスが必要だったのが、9人で、経大動脈アプローチ3人、心外導管穿刺が4人、肺動脈-左房穿刺が1人、下大静脈-左房穿刺が1人であった。また、10人に対し心臓植込み型電気デバイス植え込みが行われ、epicardial ペースメーカーが7人、epicardial CRTが1人、epicardial ICDが1人、S-ICDが1人、鼠経静脈からのAAIペースメーカー植込みが1人であった。
【結語】カテーテルアブレーション、植え込み型デバイスなどを用いた不整脈治療には、時に特殊な手技が必要な場合があり、様々な手技に精通し、個々にストラテジーを検討することが望ましいと考えられた。

SY6-02 心内アプローチ困難症例のデバイス植込みでは外科・内科を含む集学的アプローチが重要である

A multi-disciplinary approach by cardiac surgeons, electrophysiologists, and congenital heart disease cardiologists is important for device implantations without intracardiac access.

小島 敏弥¹⁾、佐藤 要²⁾、犬塚 亮²⁾、平田 康隆³⁾、相馬 桂¹⁾、八尾 厚史⁴⁾、小室 一成¹⁾

東京大学医学部附属病院 循環器内科¹⁾、小児科²⁾、心臓外科³⁾、東京大学 保健・健康推進本部 保健センター⁴⁾

Toshiya Kojima¹⁾、Kaname Sato²⁾、Ryo Inuzuka²⁾、Yasutaka Hirata³⁾、Katsura Soma¹⁾、Atsushi Yao^{1,4)}、Issei Komuro¹⁾

The University of Tokyo Hospital, The Department of Cardiovascular Medicine¹⁾、The Department of Pediatrics²⁾、The Department of Cardiovascular Surgery³⁾、The University of Tokyo Health Service Center⁴⁾

ACHD の症例において心内アクセスが困難な場合、デバイス植込みのため外科的アプローチを要する。

【症例 1】30 歳女性、TA に対する Fontan 術後。洞不全に対して経静脈的ペースメーカ植込み術を施行したが、閾値上昇、リード脱落があり、外科的手術の方針とした。左側胸部切開にて心尖部にリードを留置した。閾値の良好な部位が乏しく、心膜を同時に縫合し、リードの圧着を強化することで閾値の改善を得た。

【症例 2】31 歳男性。ccTGA、房室ブロックに対するペースメーカ後。TR、RV 機能低下に対し、TVR および外科的体心室リード追加、後日 CRT とした。心尖部付近の癒着があり、左室リードは横隔膜面への留置となった。CRT では以前のペーシングリードとの空間的・時間的距離がとれず、効果は限定的となった。

【症例 3】13 歳男児、AVSD 術後。房室ブロックに対し心外膜リードによるペースメーカ植込み後。左室収縮低下を有し、CRT の適応が検討されたが、右房から冠静脈洞への心内アクセス不可であった。左側肋間からアプローチし、経食道心エコーにて従来のペーシングリードと空間的遠位、心内心電図にて心室ペーシングから時間的遠位な部位を同定し、左室リード留置により有効な CRT 植込みを施行し得た。

心内アクセス困難症例へのデバイス植込みでは心臓外科、不整脈医、先天性心疾患医といった多分野に渡る集学的なアプローチが重要である。

SY6-03 Fontan 術後ペースメーカの設定を考える

Considering the pacemaker setting after Fontan procedure

宮崎 文¹⁾、藤本 欣史¹⁾、阪田 純司²⁾、竹内 泰代²⁾、本岡 眞琴²⁾、田中 靖彦¹⁾、小野 安生¹⁾、坂本 裕樹²⁾

静岡県立総合病院移行医療部成人先天性心疾患科¹⁾、静岡県立総合病院循環器内科²⁾

Aya Miyazaki¹⁾、Yoshifumi Fujimoto¹⁾、Junji Sakata²⁾、Yasuyo Takeuchi²⁾、Makoto Motooka²⁾、Yasuhiko Tanaka¹⁾、Yasuo Ono¹⁾、Hiroki Sakamoto²⁾

Shizuoka General Hospital Adult Congenital Heart Disease dept¹⁾、Cardiovascular Medicine dept²⁾

【背景】Fontan (F) 術後のペースメーカ (PM) 設定の検討は十分ではない。【目的】F 後 PM 植込み後 (pm-F) 患者と Excellent status (ES) 患者の心拍数 (HR) を比較し、F 後の PM 設定を検討すること。【方法】2019 年以降にホルター心電図 (hECG) を施行した F 患者 47 人のうち、pm-F 10 人、ES 17 人の二群間で安静時心電図 (rECG)、hECG、心肺運動負荷試験 (CPX) の HR および血行動態の指標を検討した。ES の分類は、” 重大な合併症による予定外入院既往かつ肝硬変なし ” かつ ” 血行動態異常なし ” とした。【結果】pm-F の PM 設定は、AAI 1、AAIR 5、VVIR 1、DDD 2 であった。HR の検討では、rHR、hECG 平均、CPX HR reserve に差はなかったが、pm-F では、ES 群より、hECG 最小 (min) (65.5±9.4 : 50.8±9.6 bpm, p=0.0007) が高く、最大 (max) (110.5±20.5 : 137.5±14.8 bpm, p=0.0005)、Δ HR (hECG max-min の差) (45.0±7.9 : 86.7±20.2 bpm, p<0.0001)、CPX peak HR (pHR) (147 (86-164) : 164 (133-181) bpm, p=0.02)、max Δ HR (hECG min-CPX pHR (pHR) の差) (63.1±37.7 : 109.9±19.3 bpm, p=0.004) が低かった。心カテーテル検査での指標に差はなかったが、pm-F は ES より脳性ナトリウム利尿ペプチド対数 (log BNP) (1.68±0.48 vs. 1.18±0.36, 0.005)、心胸郭比 (CTR) (46.5±7.1 vs. 42.1±4.0%, p=0.048) が高かった。【考察】PM による hECG min は ES より高く設定されているが、運動 / 活動時 HR は ES より低かった。pm-F の BNP・CTR 上昇は運動 / 活動時の不十分な HR を反映している可能性がある。【結果】F 後 PM は運動 / 活動時に十分な HR が確保できる設定を目指すべきである。

SY6-04 Fontan 手術後および心房スイッチ手術後の肺静脈心房内上室頻拍のアブレーション**Catheter ablation of supraventricular tachycardia in pulmonary venous atrium after Fontan procedure or atrial switch operation**豊原 啓子¹⁾、工藤 恵道¹⁾、竹内 大二¹⁾、庄田 守男²⁾東京女子医科大学循環器小児・成人先天性心疾患科¹⁾、東京女子医科大学循環器内科²⁾Keiko Toyohara¹⁾、Yoshimichi Kudo, Daiji Takeuchi¹⁾、Morio shoda²⁾Department of Pediatric Cardiology and Adult Congenital Heart Disease, Tokyo Women's Medical University¹⁾、Department of Cardiology, Tokyo Women's Medical University²⁾

【対象】2015.1月～2022.6月に、複雑性先天性心疾患術後（Fontan手術、心房スイッチ手術）症例で肺静脈心房（PVA）に基質を有する上室頻拍に対するアブレーションを行った30例（年齢9-54歳）を検討する。

術式はFontan手術14（APC3, TCPC11）、dTGAに対する心房スイッチ術9（Mustard5, Senning4）、ccTGAに対するダブルスイッチ術7（Mustard5, Senning2）である。PVAへのアプローチは心房間リーク6、穿刺14、経大動脈10であった。

【結果】WPW症候群:1, 2つの房室結節間の回帰頻拍:2, 房室結節リエントリー頻拍:3, 心房粗動（AFL）または心房内マクロリエントリー頻拍（IART）:24に対してPVA内にアブレーション（高周波:29, 冷凍:1）を施行した。すべての頻拍が治療できたのは24例であった。IART2例と房室結節リエントリー頻拍の2例は不成功であった。3か月～7年のフォロー期間で、再発は3例であった。不成功2例と再発3例はすべて抗不整脈薬の内服（アミオダロン4, ベプリジル1）を行い頻拍はコントロールできている。

【結論】Fontan手術、心房スイッチ手術後肺静脈心房（PVA）に基質を有する上室頻拍に対するアブレーションは薬物治療と合わせて有効な治療である。

SY6-05 Fontan 変換術におけるペーシングデバイスの使用状況**Pacing device for patients underwent Fontan conversion**竹内 大二¹⁾、工藤 恵道¹⁾、西村 智美¹⁾、豊原 啓子¹⁾、朝貝 省史¹⁾、原田 元¹⁾、島田 衣理子¹⁾、石戸 美妃子¹⁾、篠原 徳子¹⁾、稲井 慶¹⁾、庄田 守男²⁾、新川 武史³⁾東京女子医大病院 循環器小児・成人先天性心疾患科¹⁾、東京女子医大病院 循環器内科²⁾、東京女子医大病院 心臓外科³⁾Daiji Takeuchi¹⁾、Yoshimichi Kudo¹⁾、Tomomi Nishimura¹⁾、Keiko Toyohara¹⁾、Seiji Asagai¹⁾、Gen Harada¹⁾、Eriko Shimada¹⁾、Mikiko Shimada¹⁾、Miiko Ishido¹⁾、Tokuko Shinohara¹⁾、Kei Inai¹⁾、Morio Shoda²⁾、Takeshi Shinkawa³⁾Tokyo Women's Medical University Hospital, The dept of pediatric and adult congenital heart disease¹⁾、Tokyo Women's Medical University Hospital, The dept of cardiology²⁾、Tokyo Women's Medical University Hospital, The dept of cardiovascular surgery³⁾

【背景】Fontan変換術（F変換）適応者は術後の徐脈・心房頻拍（AT）リスクは高く、かつ静脈アクセスが制限されるため経静脈ペーシング機器（CIEDs）植え込みが困難になる。このためCIEDsを手術時に導入することが多い。

目的と方法：F変換術後でCIEDs使用状況を後方視的に検討した。

【結果】CIEDsはF変換術後（96例中）、40%（38例）に施行。内訳はペースメーカー33、ICD1、CRT4例。リードのみ留置9例。CIEDs導入時期はF変換前から3例で、F変換時32例、F変換後3例。CIEDs適応は87%がSSS。CIEDsは心房抗頻拍ペーシング（rATP）が約70%（26例）に使用され、35%（9例）にATに対してrATPが作動。総rATP治療数は1000回以上で、約50%が治療成功に該当。4例ではF術後早期に作動し遠隔期の作動頻度は激減。一方、5例はF術後遠隔期にもrATPが作動しているが、全員でDCショックは回避できている。CIEDs植え込みの10%（4例）に術後遠隔期にリード不全（心房1、心室3）を認めている。

【結論】F変換術に対するCIEDsは高頻度で使用し、なかでもrATP機能を積極的に活用する事はAT抑制とDCショック回避に効果がある。F変換術後遠隔期にリード不全をきたす症例が増えつつあり注意を要する。

Nightmare セッション

西岡 雅彦

沖縄県立南部医療センターこども医療センター 小児心臓血管外科

症例は24歳、女性。診断は多脾症 {A(I)DD} 完全型房室中隔欠損, 両大血管右室起始, 肺動脈弁 + 弁下狭窄, 単心房, 下大静脈離断 + 半奇静脈結合。左上半身静脈血以外の全ての体静脈血と肺静脈血は右側心房に還流している (図)。

幼児期に Eisenmenger 症候群による手術不適応と診断されていた。2008年当院に紹介され肺高血圧に対する治療を開始した。2020年のカテーテル検査で $Rp = 3.06 \text{um}^2$, $Qp/Qs = 0.64$, $SaO_2 = 84\%$ と血管抵抗の改善を認めていたがチアノーゼと房室弁逆流 (左側) のため QOL は低下し何らかの外科的介入が必要と判断した。しかし複雑な体 / 肺静脈還流形態、ほぼ右室起始している大動脈に十分な LVOT 通路の確保が困難な心室間交通のため一期的な二心室修復は非常に high risk と思われた。術式は QOL の改善を目的に体 / 肺静脈還流分離と左側房室弁形成を選択した。手術: 右 SVC + 鼠径静脈 + 肝静脈の3本脱血, Ao 送血で体外循環を確立し心停止下に ①左側房室弁形成; 左側 Lateral leaflet の弁尖拡大 (心膜) と anterior bridging leaflet に対する人工腱索再建。②体 / 肺静脈還流分離; 右側心房からアプローチし左右肺静脈開口部と左側房室弁口を覆うように心膜で心房 septation を行った後 tSVC から右側房室弁への十分な通路を確保するため心房天井を心膜で拡大した。左右肝静脈は一塊に心房より切離し人工血管を介して体静脈通路に還流させた。

現在術後8か月で subPS の進行に伴う低酸素と房室弁逆流による LOS で QOL の改善は見られていない。再手術の術式選択に困窮している。

Increased Tricuspid Valve Regurgitation in an Adult Patient with Congenitally Corrected Transposition of the Great Arteries

白石 ゆり子¹⁾、島袋 篤哉¹⁾、加藤 昭生¹⁾、北野 正尚¹⁾、佐藤 誠一¹⁾、中村 真²⁾、菅野 勝義²⁾、西岡 雅彦²⁾沖縄県立南部医療センター・こども医療センター 小児循環器内科¹⁾、沖縄県立南部医療センター・こども医療センター 小児心臓血管外科²⁾Atsuya Shimabukuro¹⁾、Akio Kato¹⁾、Masataka Kitano¹⁾、Seiichi Sato¹⁾、Makoto Nakamura²⁾、Kazuyoshi Kanno²⁾、Masahiko Nishioka²⁾Okinawa Prefectural Nanbu Medical Center & Children Medical Center. Department of Pediatric Cardiology¹⁾、Okinawa Prefectural Nanbu Medical Center & Children Medical Center. Department of Pediatric Cardiovascular Surgery²⁾

【背景】成人期修正大血管転位 (ccTGA) では、体心室を担う右室機能の低下、三尖弁逆流 (TR) が予後を左右する。【症例】53歳女性。診断は内臓逆位、修正大血管転位症、心室中隔欠損症、心房中隔欠損症、肺動脈弁狭窄 (左室流出路狭窄)。17歳時に心内修復術 + Rastelli 手術 (Conventional Repair) 施行。術後は、チアノーゼの改善得られ、日常生活において自覚症状無く経過していたため、外来は自己中断。52歳時、歯科治療を契機に感染性心内膜炎に罹患。人工血管に付着する疣贅を認めた。感染コントロールが困難で、Rastelli 導管置換術が必要と判断した。術前の心エコー所見は、RV 面積変化率 (FAC) 30%、TR moderate、LVFAC 40%、MR mild で推定 RVp/LVp は 0.85 であった。【結果】術後の心エコー所見は、RVFAC 26% TR severe、LVFAC 50% MR trivial で推定 RVp/LVp は 0.55 へと変化。心不全は増悪を認め、著明な肺うっ血を認めた。【考察】PS の解除により左室圧が低下し、心室中隔が左室側に偏位することで、体心室である右室が大きく球状に変化した。それに伴い、三尖弁形態は変化し、逆流の増悪をきたし、さらなる右心機能低下を引き起こした。【結語】ccTGA の右室 (体心室) 機能を評価する上で心室間相互関係を十分検討する必要性がある。

TGA III型に対して TCPC-Fontan/DKS 後の redo PVR の開心術後ショックに対して Impella CP を留置した一例**A case of Impella CP implantation for post-cardiotomy cardiogenic shock of redo pulmonary valve replacement after TCPC-Fontan/DKS for TGA type III**

成田 岳¹⁾、狩野 実希¹⁾、加藤 駿一¹⁾、目黒 眞¹⁾、星野 健司²⁾、西岡 真樹子²⁾、野村 耕司³⁾、鶴垣 伸也³⁾、清水 寿和³⁾、大和 恒博¹⁾、稲葉 理¹⁾、松村 穰¹⁾

さいたま赤十字病院 循環器内科¹⁾、埼玉県立小児医療センター 循環器科²⁾、埼玉県立小児医療センター 心臓血管外科³⁾

Gaku Narita¹⁾、Miki Kano¹⁾、Syunichi Kato¹⁾、Shin Meguro¹⁾、Kenji Hoshino²⁾、Makiko Nishioka²⁾、Koji Nomura³⁾、Shinya Ugaki³⁾、Toshikazu Shimizu³⁾、Tsunehiro Yamato¹⁾、Osamu Inaba¹⁾、Yutaka Matsumura¹⁾

Department of Cardiology, Japanese Red Cross Saitama Hospital¹⁾、Department of Cardiology, Saitama prefectural Children's Medical Center²⁾、Department of Cardiovascular surgery, Saitama prefectural Children's Medical Center³⁾

症例は20歳女性。TGA III型に対してTCPC-Fontan、DKS吻合術後。16歳時にPR増悪あり、PVRおよびTCPC conduitの交換を行った。18歳時に成人期移行のため当院紹介となった。経過は安定していたが、20歳時に労作時の息切れおよび動悸のため受診した。精査の結果、肺動脈機械弁がスタックしていた。前医と協議の結果、前医でredo PVRの方針となった。前医でPVR(SJM17mm)+PA patch plastyを行ったが、弁置換後に右室収縮不良となり人工心肺の離脱に難渋した。3回目のトライで人工心肺を離脱しPICUに帰宅するも、その後も多量のカテコラミンサポート下でも臓器障害が進行した。Impellaによる機械的サポートの必要性に関して当院と協議し、当初は機械弁の閉鎖のリスクもあり延期したが、その後もショック遷延するためImpella留置をする方針とし、POD2に当院転院となった。左大腿動脈から経大動脈的にImpella CPを解剖学的右室に留置した。透視で機械弁の開放が得られる最大限のサポートでCCU管理とした。Impella留置後、末梢循環は改善し、経時的に自己心の収縮も改善していった。POD7にImpellaを抜き、POD10に抜管後、POD11に前医再転院となった。

成人心臓領域で心原性ショックに対する補助循環用ポンプカテーテルとしてImpellaが保険償還され数年経過した。近年では開心術後の心原性ショック(PCCS)に対してもその有用性が示されてきている。今回ACHDの成人移行期の再手術症例のPCCSに対してのImpellaの使用を経験したため、その経過と管理に関して考察して報告する。

会長要望セッション

PR1-01 自然歴および姑息術のみ施行された単心室血行動態患者の予後

Prognosis of Adult patients with Unoperated and Palliative operated Single Ventricle

島田 衣里子、朝貝 省史、原田 元、西村 智美、工藤 恵道、竹内 大二、豊原 啓子、篠原 徳子、稲井 慶

東京女子医科大学 循環器小児・成人先天性心疾患科

Eriko Shimada, Seiji Asagai, Gen Harada, Tomomi Nishimura, Yoshimichi Kudo, Daiji Takeuchi, Keiko Toyohara, Tokuko Shinohara, Kei Inai

Department of Pediatric Cardiology and Adult Congenital Cardiology, Tokyo Women's Medical University

【目的】自然歴および外科的介入をされた16歳以上の単心室血行動態患者の臨床像と予後について検討すること。

【方法】対象は2011年1月時点で当院外来でフォローされていた16歳以上の単心室血行動態の患者。2022年8月までの心血管イベントや合併症、臨床像について後方視的に検討した。

【結果】対象は手術歴のない患者(N群)15例(男7例、40±4歳)、シャント術のみされている患者(S群)15例(男7例、31±7歳)、肺動脈絞扼術のみ施行されている患者(P群)5例(男4例、33±5歳)、Glenn手術まで施行されている患者(G群)11例(男5例、37±13歳)で、全体の平均観察期間は9±3年であった。経過中、N群では4例(2例:心不全、1例:感染性心内膜炎、1例:突然死)、S群では5例(5例:心不全)、P群では1例(突然死)、G群では6例(5例:心不全、1例:突然死)が死亡していた。NYHAクラスがIII以上であった症例は、N群は4例、S群は4例、P群は0例、G群は9例で、高NYHAクラスは死亡と関連していた。

【結語】手術歴のない単心室血行動態患者も、比較的よい状態であれば低いNYHAクラスで経過し、合併症もそれほど多くなかったが、Glenn手術後の患者ではNYHAクラスも高く、死亡率が高かった。

PR1-02 未修復複雑CHD症例の成人期問題点

What are the problems of the unrepaired complicated CHD s in adults?

中川 直美¹⁾、岡本 健吾¹⁾、荻野 梨恵¹⁾、豊田 裕介¹⁾、片岡 功一¹⁾、鎌田 政博¹⁾、西岡 健司²⁾、久持 邦和¹⁾、立石 篤志³⁾

広島市立広島市民病院 循環器小児科¹⁾、広島市立広島市民病院 循環器内科²⁾

Naomi Nakagawa¹⁾、Kengo Okamoto¹⁾、Rie Ogino¹⁾、Yusuke Toyota¹⁾、Koichi Kataoka¹⁾、Masahiro Kamada¹⁾、Kenji Nishioka²⁾、Kunikazu Hisamochi³⁾、Atsushi Tateishi³⁾

Hiroshima City Hp. Pediatric Cardiology dept¹⁾、Hiroshima City Hp. Cardiology dept²⁾、Hiroshima City Hp. Cardiac Surgery dept³⁾

【目的】未修復で成人に到達した複雑CHDの予後を調査し管理のポイントを見極めること【対象・方法】2004年以降に診療した複雑CHD未修復(小姑息術含む)例16(男/女6/10)。最終受診時年齢30.6-74.1歳(med.46.2)。診断、定期follow有無、NYHA(当科受診時と最終時)、成人期の治療及び予後について診療録を基に後方視的に調査。[結果]チアノーゼ群が最多で6例:(PA/VSD/MAPCA3, DORV/PS2, TAPVD(Ia)1)。左右短絡群5例(cAVSD 2, pAVSD3)。片側肺動脈/静脈欠損3例。単心室2例。当科受診前定期Followあり2例、なし14例。NYHA1:3例,2:7例,3:5例,4:1例。ICRはDORV/PS2例,TAPVD1例,AVSD5例で施行、LV機能低下が残存したTAPVDを除き全例NYHA→1へ改善。HOTはICR不適のPA/VSD/MAPCA3例,単心室2例,片PA欠損/PH1例で導入。単心室の1例にPTPVも施行。この群にNYHA改善例はなくうち3例が心臓関連死。[考察]2心室修復を成人期に施行できた例では予後が良好でありPH進行、低酸素による臓器障害進行を避ける観点からも可及的速やかなICR検討が望ましい。死亡はICR不能のMAPCA s及び単心室、PH合併例に見られ、予後不良要因と考えられた。

PR1-03 最終手術を受けられずに成人期に達したチアノーゼ性心疾患症例の予後の検討

Prognosis of patients of cyanotic adult congenital heart disease without definitive repair in our hospital

稲熊 洸太郎¹⁾、飯田 尚樹¹⁾、豊田 直樹¹⁾、石原 温子¹⁾ 前田 登史²⁾、森 おと姫²⁾、吉澤 康祐²⁾、坂崎 尚徳¹⁾
兵庫県立尼崎総合医療センター 小児循環器内科¹⁾、心臓血管外科²⁾

Naoki Iida¹⁾、Naoki Toyoda¹⁾、Haruko Ishihara¹⁾、Toushi Maeda²⁾、Otohime Mori²⁾、Kosuke Yoshizawa²⁾、Hisanori Sakazaki¹⁾

Hyogo Prefectural Amagasaki General Medical Center Department of Pediatric Cardiology¹⁾、Department of Cardiovascular Surgery²⁾

【目的】手術リスクが高く、小児期に最終手術を受けられずに成人期に達した症例の予後を明らかにする。【対象】18歳時に未修復のチアノーゼ性心疾患 35 例を対象に、治療、臨床経過、社会生活状況等について調べた。【結果】診断は単心室 (SV) が 24 例、PA/VSD が 8 例、TGA が 3 例で、18 歳時での未手術例は 9 例、姑息手術例は 26 例であった。死亡は 15 例 (43%) で、死亡時平均年齢 29 歳 (19-44)、SV が 11 例、姑息手術例が 11 例であった。生存は 20 例 (57%) で、10 例が成人期に Fontan (F) 手術、1 例が Rastelli 手術に到達した。現在も未修復の症例は 9 例 (SV 4 例) で、平均年齢 40.4 歳 (29-49)、SpO₂ 82.8%(HOT 導入 4/9 例)、BNP 103pg/mL(17-355)、合併症は腎不全 1 例、髄膜炎後の脳性麻痺 1 例、NYHA 分類は I 度が 1 例、II 度が 5 例、III 度が 3 例であった。未修復例の社会生活は、就業者 4 例 (正社員 1 例、パート勤務 3 例)、主婦 2 例で、3 例が無職であった。入院既往は 7 例 (SV 4 例) で、理由は心不全、AT、脳膿瘍、咯血等であった。F 術到達例は全例 NYHA II 度以上 (I 度が 4 例) で経過は安定しており、Rastelli 術後例は無事に妊娠・出産可能であった。【考察】手術リスクの高い症例の成人期予後は不良であるが、未修復でも自立した社会生活を送れている症例や成人期に手術を乗り越えて予後が改善した症例が過半数を占めていた。【結語】最終手術を受けられずに成人期に達した症例の予後は、適切な治療介入により改善し得る。

PR1-04 Eisenmenger 症候群のダウン症成人期の予後

Prognosis of adult patients with Down syndrome and Eisenmenger syndrome-a multi institutional prospective study-

坂崎 尚徳¹⁾、丹羽 公一郎²⁾、武田 充人³⁾、小野 博⁴⁾、高月 晋一⁵⁾、堀米 仁志⁶⁾、犬塚 亮⁷⁾、福島 裕之⁸⁾、齋藤 秀輝⁹⁾、立野 滋¹⁰⁾、市田 蒔子¹¹⁾、糸井 利幸¹²⁾、小垣 滋豊¹³⁾、脇 研自¹⁴⁾、赤木 禎治¹⁵⁾、須田 憲治¹⁶⁾、廣野 恵一¹⁷⁾、白神 一博¹⁸⁾

兵庫県立尼崎総合医療センター小児循環器内科¹⁾、聖路加国際病院 心血管センター 循環器内科²⁾、北海道大学医学部小児科³⁾、国立成育医療研究センター小児循環器科⁴⁾、東邦大学医療センター大森病院 小児医療センター小児科⁵⁾、筑波大学医学部小児科⁶⁾、東京大学医学部附属病院小児科⁷⁾、東京歯科大学市川総合病院⁸⁾、聖隷浜松病院小児循環器内科⁹⁾、千葉県循環器病センター成人先天性診療部¹⁰⁾、山王病院 小児科¹¹⁾、京都府立医科大学病院小児科¹²⁾、大阪急性期・総合医療センター小児科¹³⁾、倉敷中央病院小児科¹⁴⁾、岡山大学病院成人先天性心疾患センター¹⁵⁾、久留米大学病院小児科¹⁶⁾、富山大学病院小児科¹⁷⁾、東京大学医学部附属病院小児科¹⁸⁾

Hisanori Sakazaki¹⁾、Koitchiro Niwa²⁾、Atsuhito Takeda³⁾、Hiroshi Ono⁴⁾、Shinichi Takatsuki⁵⁾、Hitoshi Horigome⁶⁾、Ryo Inuzuka⁷⁾、Hiroyuki Fukushima⁸⁾、Hideki Saito⁹⁾、Shigeru Tateno¹⁰⁾、Fukiko Ichikawa¹¹⁾、Toshiyuki Itoi¹²⁾、Shigetoyo Kogaki¹³⁾、Kenji Waki¹⁴⁾、Teiji Akagi¹⁵⁾、Kenji Suda¹⁶⁾、Keiichi Hirono¹⁷⁾、Kazuhiro Shiraga¹⁸⁾

Hyogo prefectural Amagasaki General medical center Department of pediatric cardiology¹⁾、St Luke's International Hospital Cardiovascular Center²⁾、Hokkaido University, department of pediatrics³⁾、National Center for Child Health and Development, department of pediatric cardiology⁴⁾、Toho University Omori Medical Center, pediatric center, department of pediatrics⁵⁾、University of Tsukuba Hospital, department of pediatrics⁶⁾、The university of Tokyo Hospital, department of pediatrics⁷⁾、Tokyo dental college Ichikawa General Hospital, department of pediatrics⁸⁾、Seirei Hamamatsu General Hospital, department of pediatric cardiology⁹⁾、Chiba Cerebral and Cardiovascular center, department of adult congenital heart disease¹⁰⁾、Sanno Hospital, department of pediatrics¹¹⁾、Kyoto prefectural university of medicine, department of pediatrics¹²⁾、Osaka General Medical Center, department of pediatrics¹³⁾、Kurasiki Central Hospital, department of pediatrics¹⁴⁾、Okayama University Hospital, department of Cardiovascular medicine¹⁵⁾、Kurume University Hospital, department of pediatrics¹⁶⁾、Toyama University Hospital, department of pediatrics¹⁷⁾、The university of Tokyo Hospital, department of pediatrics¹⁸⁾

【背景】Eisenmenger 症候群 (ES) のダウン症の成人期の予後は不明である。

【方法】ES 多施設共同研究のデータベースからダウン症の症例を対象として、Primary event (PE) (入院、死亡、WHO-function class (FC) の悪化) 回避率、累積生存率を求め、登録時と最終受診時の WHO-FC、SpO₂、BNP を pairedT 検定で比較し、登録時と最終受診時の Disease targeting therapy (DTT) を調べた。

【結果】対象は 26 例 (女性 10 例)、年齢の中央値 32 歳 (16 ~ 42 歳)、診断は VSD 14 例、AVSD 11 例、PDA 1 例、登録時の WHO-FC は I:1, II:16, III:9 例、SPO₂ 中央値 84%(73-96%)、BNP 中央値 34.8pg/ml(9.2-789)、PE は、入院 6 例 (心不全 3 例、肺炎 1 例、低酸素血症 1 例、下血 1 例)、WHO-FC 悪化 2 例、死亡が 2 例であった。5 年 PE 回避率は 60% であった。死亡例は 5 例 (心不全、肺炎、低酸素血症、突然死、白血病) で 5 年累積生存率は 82% であった。登録時と最終受診時の WHO-FC、SpO₂ に有意差はなく、BNP 値は、有意差を認めるものの、22 例が 150pg/ml 以下で安定していた。登録時の DTT は、単一療法が 10 例、併用療法が 2 例で、14 例 (54%) で行われておらず、死亡例 5 例のうち、心不全と低酸素血症で死亡した 2 例、生前心不全を認め突然死した 1 例に対して DTT は行われていなかった。

【考察】死亡した 3 例については、心不全や低酸素血症に対して適切に DTT が行われていれば予後改善を期待できた可能性があるが、それ以外の症例では DTT を行っている症例は少ないにもかかわらず、比較的安定していると考えられる。

【結論】ES ダウン症の成人期の予後は、適切な DTT により改善の余地がある。

PR1-05 72歳のファロー四徴症の1例 - 未修復長期生存CHD症例の問題点 -

A 72-year-old woman of unrepaired Tetralogy of Fallot

喜瀬 広亮¹⁾、加藤 真理子¹⁾、星合 美奈子²⁾、山岡 大志郎¹⁾、石井 瑤子¹⁾、長岡 孝太¹⁾、堀川 優衣¹⁾、佐野 俊和¹⁾、堀尾 直裕¹⁾、清水 武¹⁾、大山 伸雄¹⁾、藤井 隆成¹⁾、宮原 義典¹⁾、富田 英¹⁾、佐野 俊二¹⁾

昭和大学病院 小児循環器成人先天性心疾患センター¹⁾、地方独立行政法人山梨県立病院機構山梨県立中央病院 循環器内科²⁾

Hiroaki Kise¹⁾、Mariko Kato¹⁾、Minako Hoshiai²⁾、Daishiro Yamaoka¹⁾、Yoko Ishii¹⁾、Kota Nagaoka¹⁾、Yui Horikawa¹⁾、Toshikazu Sano¹⁾、Naohiro Horio¹⁾、Takeshi Shimizu¹⁾、Nobuo Oyama¹⁾、Takanari Fujii¹⁾、Yoshinori Miyahara¹⁾、Hideshi Tomita¹⁾、Shunji Sano¹⁾

Pediatric Heart Disease and Adult Congenital Heart Disease Center, Showa University Hospital¹⁾、Department of Cardiology, Yamanashi Prefectural Central Hospital²⁾

ファロー四徴症 (TOF) は、未治療の場合 30 歳までに 95% が死亡するとされ 70 歳以上の生存は極めてまれであるが、70 歳以上での心内修復術の報告もみられる。症例は 72 歳女性。主訴は労作時の息切れ、動悸。小児期から心疾患を指摘されていたが経済的な理由で治療は希望せず。67 歳時に易疲労感と労作時呼吸困難が強くなり近医を受診した。TOF, 右側大動脈弓と診断されたが年齢的に外科的治療は行わない方針となり、カルベジロールと利尿剤 (アゾセミド、トラセミド、スピロラクトン) を開始された。70 歳時より息切れが増悪し酸素飽和度が 70% 台まで低下するようになったため、手術も含めた加療目的で当院へ紹介となった。右室流出路は高度に狭窄していたが、心室収縮能は保たれていた。心臓 MRI で Qp/Qs=0.9、CI 1.8L/min/m²。循環血液量の低下がチアノーゼ発作の出現に寄与していると判断し、内服していた利尿剤を漸減中止した。また右室流出路狭窄への効果を期待してカルベジロールはインデラルへ変更した。結果、酸素飽和度は 95% 前後で安定するようになり、1 ヶ月半後の心臓 MRI では Qp/Qs=0.95、CI 2.4L/min/m² と CI の上昇をみられた。しかし、日常生活の軽い労作で呼吸苦が出現するようになり、左室容積の低下と左室拡張障害を伴っていたことから左室前負荷の増加が症状の原因と判断し、最終的に外科的介入は行わず内服は利尿剤頓用のみとして退院となった。長期生存の未修復 CHD 症例では、複数の病態が存在し治療方針の決定に難渋することが少なくない。他の長期生存例の報告と合わせて本症例の経過を提示し、治療方針についてご意見を頂きたい。

PR2-01 難渋する心不全管理に維持透析の導入が効果的であった2例のその後について

Subsequent progress of 2 patients undergoing hemodialysis for refractory heart failure.

西村 智美、朝貝 省史、原田 元、島田 衣里子、篠原 徳子、稲井 慶

東京女子医科大学循環器小児科

Department of Pediatric Cardiology, Tokyo Women's Medical University

ACHD 患者の慢性心不全増悪は、腎機能にも影響を及ぼし水分管理をより困難にさせる。

末期腎不全に至った症例のうち、維持透析を導入し得た2症例を以前本学会で発表したが、その後の経過を報告する。また、最初の発表の後、透析を導入したACHD症例は増加の一途をたどっているため、他の症例の予後も含めて検討し考察する。

症例 1) TOF 術後、2 型糖尿病の 45 歳女性。severe TR、moderate PR、顕著な心機能低下のため再手術適応はなく、繰り返す心不全入院と共に腎機能が低下し最終的に維持透析を導入した。しかし水分制限を遵守できず水分過剰摂取による溢水から心不全症状の増悪を来し、計 10 回の入院退院を繰り返した。入院期間は維持透析の導入により、年単位から最長 1 か月半と短縮した。自宅療養が困難となり、療養型病院に転院し、透析導入後 4 年で永眠された。

症例 2) SLV、グレン術後の 36 歳男性。重度の CAVR と AR、チアノーゼ性腎症による慢性腎不全が経年的に増悪した。心房頻拍を契機に慢性心不全および慢性腎不全が増悪し、入院退院を繰り返した。CHDF を要することもあり、最終的に維持透析となった。透析導入による体液管理開始後は心不全症状も安定し、退院が可能となった。水分制限を遵守され、心不全入院はなく、蜂窩織炎や化膿性関節炎などの感染症治療目的で計 6 回の入院歴がある。維持透析導入後 5 年が経過したが、現在も存命である。

PR2-02 Fontan 術後遠隔期の完全房室ブロックに対し、心外膜リードによる心臓再同期療法を行った一例

Epicardial biventricular pacemaker implantation in an adult patient with Fontan circulation complicating advanced atrio-ventricular block

岡本 裕哉¹⁾、福田 旭伸¹⁾、圓尾 文子²⁾、白井 丈晶¹⁾、向井 淳¹⁾、城戸 佐知子⁴⁾、岡嶋 克則¹⁾、坂本 敏仁²⁾、藤田 秀樹³⁾、上村 和也³⁾、角谷 誠¹⁾、大西 祥男¹⁾

加古川中央市民病院 循環器内科¹⁾、加古川中央市民病院 心臓外科²⁾、加古川中央市民病院 小児循環器内科³⁾、兵庫こども病院 循環器内科⁴⁾

Hiroya Okamoto¹⁾、Terunobu Fukuda¹⁾、Ayako Maruo²⁾、Takeaki Shirai¹⁾、Jun Mukai¹⁾、Sachiko Kido⁴⁾、Katsunori Okazima¹⁾、Toshihito Sakamoto²⁾、Hideki Fuzita³⁾、Kazuya Uemura³⁾、Makoto Kadotani¹⁾、Yoshio Onishi¹⁾

Department of Cardiovascular Medicine, Kakogawa Central City Hospital¹⁾、Department of Cardiac Surgery, Kakogawa Central City Hospital²⁾、Department of pediatric cardiology, Kakogawa Central City Hospital³⁾、Department of Cardiovascular Medicine, Hyogo Prefectural Kobe Children's Hospital⁴⁾

房室ブロックを合併した Fontan 患者に対しては、解剖学的な制限から心外膜リードの留置が必要となるが、適正な留置部位に関する報告は少ない。

症例は 43 歳男性。TGA、MS、hypo LV の診断で、姑息術を経て 15 歳時に一期的に 20mm graft を用いた IC-TCPC 手術を受けている。40 歳時に心房細動を発症したが、電気的除細動にて洞調律化し、再燃なく経過していた。43 歳時に労作時息切れを自覚するようになり、定期外来受診時の 12 誘導心電図で完全房室ブロックを呈し、心拍数 40bpm 前後で QRS 幅 122ms の接合部補充調律であった。当初利尿剤などの心不全治療で経過をみていたが、うっ血性心不全を呈したため心外膜リード留置の方針となった。Hypo LV とはいえ、比較的バランス型の心室形態であったため、正中切開アプローチで心房および両心室心尖部に bi-polar リードを留置し、dual pacing システムを構築した。LV pacing 単独で QRS 幅は 152ms、RV pacing 単独で 148ms、Dual pacing で 136ms と Dual pacing により QRS 幅の短縮が得られたことを過去に報告した。

その後、AV 伝導が一過性に再伝導することがあり、I-AVB と CAVB を繰り返している。うっ血の再燃はなく安定しているが、再伝導した際に自己か dual pacing いずれを優先すべきか検討するために心エコーでの流出路速度時間積分値を計測や、運動負荷による自己脈の反応をみながら至適なペースングに関して検討を行っている。

房室ブロックを合併した Fontan 患者における至適な心室ペースング部位や Dual Pacing の意義について、若干の文献的考察を含めて報告する。

PR2-03 修正大血管転位の高度左側房室弁逆流に対しカテーテル治療後の経過

Post operative course after percutaneous repair of systemic atrioventricular valve regurgitation in Congenitally Corrected Transposition of Great Arteries.

上田 寛修¹⁾、中島 祥文¹⁾、高橋 信¹⁾、石田 大¹⁾、小泉 淳一²⁾、金 一²⁾、森野 禎浩¹⁾

Hironobu Ueda¹⁾、Yoshifumi Nakajima¹⁾、Shin Takahashi¹⁾、Masaru Ishida¹⁾、Junichi Koizumi²⁾、Hajime Kin²⁾、Yoshihiro Morino¹⁾

Division of Cardiology ,Department of Internal Medicine,Iwate Medical University¹⁾、Department of Cardiovascular Surgery, Iwate Medical University²⁾

【症例】60歳台の女性、50歳時に心拡大を契機に修正大血管転位を初めて指摘された。徐々に左側房室弁逆流の増悪を認め、直近1年で4回の心不全による入院を繰り返していた。

心不全の主因は弁輪拡大による機能的左側房室弁逆流であり、弁膜症に対する外科的介入を検討し、心臓血管外科と協議したがアルコール・うっ血肝による肝機能障害 (Child-Pugh B)、呼吸機能障害のため、周術期合併の発生リスクが非常に高く、外科的介入は困難と判断した。薬物コントロール困難な心不全のため経カテーテルでの高度左側房室弁逆流への介入を行った。経静脈中隔アプローチで、中隔尖と前尖の間に MitraClip を2個留置し逆流の減少に成功した。薬剤調整と心臓リハビリを行い、術後20日に独歩自宅退院した。カテーテル治療前後で比較すると胸部レントゲンではCTR70%→57%、BNP:498→41pg/ml、心エコー図検査では左側房室弁逆流 severe→mild、RVEF:38%→46%と改善を認めた。

術後3年が経過し、その間に頻脈性心房細動による心不全で1度入院したのみで現在もNYHA II度で外来通院中である。

現在、認知症の進行のため日常生活制限や服薬アドヒアランスは低下している状態だが、カテーテル治療により入院は1度のみで心機能は維持されている。デバイスの理解、心構造の理解が本治療の応用には不可欠だが、至適治療を行うことで、患者の予防を大きく改善することができた症例である。

PR2-04 成人期にフォンタン手術を施行した症例のその後について

The mid- and late-term results of surgical intervention for tricuspid valve regurgitation in patients with systemic right ventricle

大内 秀雄^{1,2)}、森 有希^{1,2)}、浅野 遼太郎¹⁾、黒崎 健一²⁾、市川 肇^{1,3)}

国立循環器病研究センター 成人先天性心疾患センター¹⁾、小児循環器内科²⁾、小児心臓外科³⁾

Furuta Akihisa, Takeshi Shinkawa, Satoshi Okugi, Hisashi Yoshida, Yuichi Hanaoka, Hiroshi Niinami

Tokyo Women's Medical University, Department of Cardiovascular Surgery

【症例】69歳 男性 両大血管右室起始、肺動脈狭窄、フォンタン手術後

【病歴】3歳時に感冒時近医受診、心疾患を疑われ、心カテで“ASD、VSD、PS”と診断、経過観察とされたが以降受診を中断。

1994年(41歳)にA型肝炎の際に低酸素血症と不整脈を指摘、当院紹介となる。

同年、心カテ、Dextrocardia、AVD、MA、DORV、PS、AP collateralsと診断、PAP=6/4(5)、CI=2.0、Qp/Qs=1.12、Rp=1.8、Hb=23.3、SaO₂=83%、RVEDV=145 mL (83%)、RVEF=0.53、PA index=934で、フォンタン手術が可能とされたが、その功罪が不明で経過観察。

1996年(43歳)、TIAを発症、AVB、心不全が進行し本人が手術を希望。

1997年(44歳)、心カテ、PAP=15/4(6)、CI=2.7、Qp/Qs=0.90、Rp=0.0、Hb=17.7、SaO₂=79%、RVEDV=255 mL (151%)、RVEF=0.37、PA index=926、TR=trivial、II AVBで、AP collateralsをembolization後

1997年8月7日(44歳)、fenestrated Fontan (ECR with 24 mmGT, 8mmGT fenestration)。

以降、フォンタン手術後24年を経過している現状を報告する。

PR3-01 体心室右室症例の三尖弁閉鎖不全に対する外科的治療介入の中長期成績

The mid- and late-term results of surgical intervention for tricuspid valve regurgitation in patients with systemic right ventricle

古田 晃久、新川 武史、奥木 聡志、吉田 尚、花岡 優一、新浪 博士

東京女子医科大学病院

Furuta Akihisa, Takeshi Shinkawa, Satoshi Okugi, Hisashi Yoshida, Yuichi Hanaoka, Hiroshi Niinami

Tokyo Women's Medical University, Department of Cardiovascular Surgery

【背景】本研究では体心室右室症例の三尖弁閉鎖不全症に対する外科的治療介入の中長期成績について検討する。

【方法】1979年4月から2022年4月までに修正大血管転位症や完全大血管転位症で体心室右室を持ち、三尖弁への外科的介入を要した34例について後方視的に調査を行った。全34例を術式により三尖弁形成術群(TVP群)11例、三尖弁置換術群(TVR群)23例に分け、死亡率・再手術回避率・右室機能について比較した。連続変数は中央値(第一四分位数-第三四分位数)で示した。

【結果】TVP群は手術時年齢17(9-32)歳、原疾患d-TGA3例、l-TGA8例、手術既往6例、心内修復術から三尖弁治療介入まで14.8(7.3-22.6)年であった。TVR群は手術時年齢26(19-36)歳、原疾患d-TGA6例、l-TGA17例、手術既往12例、心内修復術から三尖弁治療介入まで23.8(11.7-35.3)年であった。人工心肺時間はTVP群117(108-132)分、TVR群137(87-193)分で有意差を認めず、早期死亡はTVP群1例(LOS)、TVR群0例であった。観察期間9.7年で10年生存率はTVP群72.7±13.4%、TVR群94.7±5.1%($p=0.0328$)、10年三尖弁再治療介入回避率はTVP群78.8±13.4%、TVR群100%($p=0.0457$)といずれも有意差を認めた。術後遠隔期の心エコー検査において、右室内径短縮率はTVP群0.21(0.20-0.24)、TVR群0.22(0.16-0.25)($p=0.6490$)と有意差を認めなかった。

【結語】体心室右室症例に対する外科的三尖弁介入後は、術後中長期においてTVP・TVR群間で生存率・三尖弁関連再手術回避率に有意差を認め、右室機能に有意差を認めなかった。

PR3-02 二室到達した純型肺動脈閉鎖症とファロー四徴症術後の遠隔期右心血行動態の比較

Comparison of the right heart hemodynamics between patients with pulmonary atresia intact ventricular septum achieving biventricular circulation and repaired tetralogy of Fallot

宗内 淳、杉谷 雄一郎、山田 洸夢、江崎 大起、田中 惇史、古賀 大貴、渡辺 まみ江

JCHO九州病院小児科

Jun Muneuchi, Yuichiro Sugitani, Hiromu Yamada, Hiroki Ezaki, Atsushi Tanaka, Hirotaka Koga,

Mamie Watanabe

JCHO Kyushu Hospital, Dept. of Pediatrics

【目的】十分な右室拡張末期容積(RVEDVi)の純型肺動脈閉鎖(PAIVS)は二室修復を目指す、二室修復到達後遠隔期に肺動脈弁逆流(PR)や三尖弁逆流(TR)のため再開介入を必要とする症例がある。PRとRVEDViの関係性を、同じく遠隔期肺動脈弁逆流のため再介入を必要とするファロー四徴症術後(rTOF)と比較することを目的とする。

【方法】二室修復へ到達したPAIVS(critical PS含む)症例とrTOF症例の2群間で心臓磁気共鳴画像診断(CMR)により計測した肺動脈心係数(CI)、RVEDVi、RVEF、PR率を比較検討した。2群間のPR率に対するRVEDViを共分散分析により比較した。

【結果】PAIVS群(N=16)とrTOF群(N=24)において、CMR実施年齢:13.8(11.1-17.2)vs.17.6(15.7-23.4)歳、BSA:1.43(1.22-1.66)vs.1.46(1.32-1.60)m²とPAIVS群でやや低年齢であったが($P=0.047$)、BSAに有意差はなかった($P=1.000$)。CI:2.51(2.35-3.04)vs.2.30(0.99-4.18)L/min/m²($P=0.304$)およびRVEF:49(40-56)vs.44(33-54)%($P=0.173$)において2群間有意差はなかったが、RVEDVi:101(90-114)vs.155(124-185)mL/m²($P=0.003$)およびRR率:22(19-29)vs.46(35-51)%($P=0.001$)はrTOF群の方が有意に増加していた。またPAIVS群ではrTOF群に比較して、PR率に対するRVEDViが有意に小さかった($P=0.038$)。うちPAIVS群N=3、rTOF群N=2で遠隔的右室流出路形成を行った。

【考察】PAIVS群では潜在的右室全体の異形成からPR率に比べて小さいRVEDViであった。遠隔期介入を考慮する上で右心容量拡大のみに捕らわれず、多角的な病態把握が重要となる。

PR3-03 one-and-a half ventricular repair から Fontan に conversion した PAIVS の 2 例

Two cases of pulmonary atresia with intact ventricular septum underwent Fontan conversion after one-and-a half ventricular repair

三木 康暢、田中 敏克、城戸 佐知子

兵庫県立こども病院 循環器内科

Yasunobu Miki, Toshikatsu Tanaka, Sachiko Kido

Department of Cardiology, Kobe Children's Hospital, Hyogo, Japan

【はじめに】 PAIVS では右室容積 (RVEDV) や三尖弁輪径 (TVD) で治療方針が決定されることが多い。biventricular (2VR) あるいは one-and-a half repair (1.5VR) を目指すには肺動脈弁切開を要するが、減圧後も RVEDV の拡大が得られない症例が存在する。

【症例】 症例 1 は 30 歳女性。Fontan 術後 19 年。新生児期の TVD Z score -5.8、RVEDV は正常の 27% であった。減圧後、1.5VR 術前の RVEDV は 27% であった。6 歳で 1.5VR(ASD は残存) を行った。低酸素血症のため 11 歳で Fontan に conversion した (三尖弁は閉鎖)。Fontan 前の IVC は 10mmHg であった。25 歳の Cath では CI 3.9l/min・m²、CVP13mmHg、Fontan route には PR III 度かつ収縮のある右室を認めている。

症例 2 は 35 歳女性。Fontan 術後 19 年。新生児期の TVD Z score -2.4、RVEDV は正常の 28% であった。1.5VR 術前の RVEDV は 28% であった。12 歳で 1.5VR(ASD は残存) を行った。低酸素血症のため 16 歳で Fontan に conversion した (三尖弁は閉鎖)。Fontan 前の IVC は 5mmHg であった。26 歳の Cath では CI 3.4 l/min・m²、CVP 11mmHg、Fontan route には PR IV 度かつ収縮のある右室を認めている。

現在まで 2 症例とも肝臓に病変は認めず、PLE の発症もない。

【結語】 Fontan conversion 後の 2 症例は肺動脈弁逆流かつ収縮のある右室が Fontan route に存在しているが、CI は保たれていた。Fontan 後の肝硬変の予後は不良であり、FALD の発生を遅らせる意味でも、中遠隔期での conversion も視野に入れて小児期に積極的に右室減圧を図るべきか、長期的な点から振り返る必要がある。

PR3-04 高度右室低形成の PA/IVS に対し最終的に二心室修復を施行した一例

小嶋 愛¹⁾、小沼 武司¹⁾、竹内 敬昌¹⁾、瀧間 浄宏²⁾、武井 黄太²⁾、赤澤 陽平²⁾、大日方 春香²⁾、沼田 隆佑²⁾、澁谷 悠馬²⁾、伊藤 かおり²⁾、浅野 聡²⁾

長野県立こども病院 心臓血管外科¹⁾、循環器小児科²⁾

Ai Kojima¹⁾、Takeshi Konuma¹⁾、Takamasa Takeuchi²⁾、Kiyohiro Takigiku²⁾、Kota Takei²⁾、Yohei Akazawa²⁾、Haruka Obinata²⁾、Ryusuke Numata²⁾、Yuma Shibuya²⁾、Kaori Ito²⁾、Asano Satoshi²⁾

Nagano Children's Hospital Cardiovascular Surgery¹⁾、Nagano Children's Hospital Pediatric Cardiology²⁾

背景) 純型肺動脈閉鎖症 (PA/IVS) は二心室を有するが、心室形態、容積また三尖弁形態、類洞交通の有無などから将来的に二心室、単心室、もしくは 1.5 心室なのか治療の方向性を判断していく必要のある疾患である。今回高度右室低形成の PA/IVS 症例において右室流出路形成と両方向性グレン手術を行い、1.5 心室修復となっていた症例で 18 年後に二心室修復が可能となった症例を経験した。症例は 19 才男性。出生時 PA/IVS と診断、RVEDV 21% of N であった。生後 15 日 Brock, I-mBTS 施行。5 か月時 RVOTR (自己心膜一弁付き) 施行。2 才時 ASD patch closure, BDG (one and one half repair) 施行し RVEDV 51% of N であった。術後 PR severe で経過したため右室が拡大したが心収縮は保たれており RVEDV 114% of N, RVEF 49% に達したため、PVR(ePTFE 3 弁付き graft24mm), BDG take down による二心室修復施行。術前心エコー検査で三尖弁狭窄 (弁輪径 26mm(z=-4.4)) であったが術後血行動態は安定し、CVP 3mmHg, RVP 24mmHg, EF50% で POD9 に軽快退院。術後 8 カ月心臓カテーテル検査では SVC 圧 6mmHg, RVEDV 75% N であり、二心室循環は成立していた。同様の症例は比較的稀であり文献的考察を含め報告する。

PR4-01 成人先天性心疾患の人生の最終段階の望ましい医療について - アンケート調査最終報告 -

The final report of questionnaire survey about the desirable medical care in the final stage of the life of adult congenital heart disease

宮本 隆司¹⁾、打田 俊司²⁾、薦田 烈³⁾

社会福祉法人 児玉経堂病院¹⁾、愛媛大学大学院医学系研究科 心臓血管外科²⁾、介護老人保健施設ゆうあい苑³⁾

Takashi Miyamoto¹⁾、Syunji Uchita²⁾、Takeshi Komoda³⁾

Kodama Kyodo Hospital¹⁾、Department of the cardiovascular surgery, Ehime University²⁾、Long-Term Care Health Facility Yuaien³⁾

【背景】平成 25 年に施行された持続可能な社会保障制度の確立を図るための改革の推進に関する法律に於いて、「政府は（中略）今後の高齢化の進展に対応した地域包括ケアシステムの構築に当たっては、個人の尊厳が重んぜられ、患者の意思がより尊重され、人生の最終段階を穏やかに過ごすことができる環境の整備を行うよう努めるものとする。」と記載されている。成人先天性心疾患患者にとっての人生の最終段階の望ましい医療について調査する必要があると考えた。

【方法】令和 2 年 9 月から令和 3 年 8 月に成人先天性心疾患学会認定修練施設（80 施設）と医療系大学へアンケートを配布して自己記入方式にて実施した。

【結果】11 施設から回答総数 213 名であった。患者 35 名、医療従事者 22 名、医学生 90 名、看護学生 66 名であった。①相談する相手は、婚姻者が一番多かった。医療従事者への相談希望は 30 歳以上では少なかった。②過ごしたい場所は、手術歴が増えるほど自宅で過ごしたいが多く、入院歴が増えるほど自宅と病院以外で過ごしたいが増加した。③希望する治療方針は、内科的治療を優先する傾向が強く、入院歴ありの群では外科的治療の比率が高かった。④最終段階での書面作成は困難であることが予想されるため、最終段階以前に作成するとの回答が多く認められた。

【考察】人生の最終段階に対しては色々な考えで様々な治療を希望することが判明した。人生の最終段階において、希望する治療選択を調査することがとても重要であると思われた。

PR4-02 フォンタン手術後成人期の社会保障の現状

Current status of social security of adult patients received Fontan procedure

坂崎 尚徳¹⁾、石原 温子¹⁾、豊田 直樹¹⁾、稲熊 洸太郎¹⁾、飯田 尚樹¹⁾、吉澤 康佑²⁾、森 おと姫²⁾、前田 登史²⁾

兵庫県立尼崎総合医療センター 小児循環器内科¹⁾、心臓血管外科²⁾

Hisanori Sakazaki¹⁾、Haruko Ishihara¹⁾、Naoki Toyota¹⁾、Koutaro Inaguma¹⁾、Naoki Iida¹⁾、Kousuke Yoshizawa²⁾、Otohime Mori²⁾、Toushi Maeda²⁾

Hyogo prefectural Amagasaki General Medical Center¹⁾、department of pediatric cardiology department of cardiovascular surgery²⁾

【背景】フォンタン (F) 術後成人期における社会保障についての報告はない。

【目的】当院における F 術後成人例の社会保障の実態を明らかにする事

【方法】当院小児循環器内科外来受診中の 18 歳以上の F 術後症例を対象とし、最終受診時の年齢、診断、F 術後年数、WHO-FC、SPO2、BNP 値、PM の有無、就労状況、生活状況、身体障害手帳・障害年金の有無と等級、難病登録の有無、健康保険の種類を調べた。

【結果】対象は 41 例(女性 24 例)、年齢の中央値 39 歳 (19 ~ 54 歳)、診断は単心室 24 例、三尖弁閉鎖 7 例など、F 術後年数中央値 20 年 (6 - 37 年)、WHO-FC は I:25,II:14,III:2 例、SPO2 中央値 93%(76-96%)、BNP 中央値 34.7pg/dl(5.8-232)、PM は 10 例 (CRT6 例、ICD1 例) であった。就労例が 25 例、主婦 4 例、専門学校生 2 例、無職 10 例であった。生活状況は、実家が 22 例、独り暮らし 10 例、二人暮らし 9 例 (8 例は配偶者と) であった。身体障害者手帳は 39 例 (1 級 34,3 級 3,4 級 1) が、障害年金は 22 例 (1 級 2, 2 級 2 0) が取得、難病は 10 例が登録、健康保険は組合管掌が 11 例、地方公務員 2 例、協会けんぽ 6 例、国保が 11 例で、10 例は扶養であった。

【考察】今回の調査の対象者は 18 歳未満の身体障害者手帳の更新を免れた症例が多く 1 級の取得率が 82% と高かった。彼らは障害者医療が通るため、医療費負担は少ないが、今後 3 級以下の症例が増加すると考えられ、難病登録などの医療助成が必要になると考えられる。

【結論】今後、F 術後の身体障害者手帳の見直しと難病などの医療助成の充実が必要となる。

PR4-03 成人先天性心疾患における指定難病取得の現状と対策

Current status and countermeasure for acquiring designated intractable diseases in adult congenital heart diseases

三浦 大¹⁾、前田 潤¹⁾、大木 寛生¹⁾、永峯 宏樹¹⁾、加藤 賢²⁾、大塚 佳満²⁾

東京都立小児総合医療センター 循環器科¹⁾、東京都立多摩総合医療センター 循環器内科²⁾

Masaru Miura¹⁾、Jun Maeda¹⁾、Hirotaka Ohki¹⁾、Hiroki Nagamine¹⁾、Ken Kato²⁾、Yoshimitsu Ohtsuka²⁾

Tokyo Metropolitan Children's Medical Center Department of Cardiology¹⁾、Tokyo Metropolitan Tama Medical Center Department of Cardiology²⁾

【背景】先天性心疾患の主な社会保障である小児慢性特定疾病は、20歳未満が対象で成人は対象外である。一方、難病法に基づく指定難病には年齢制限がなく、成人先天性心疾患（ACHD）患者の社会保障制度に有用であるが、十分普及していないと思われる。

【方法】1) 2021年に所属2施設の外来を受診した20歳以上のACHD患者を対象に、指定難病取得の実態を調査した。2) その結果を踏まえ、指定難病取得の促進対策を開始した。

【成績】1) 病名が指定難病に該当する132人（年齢の中央値28歳、男76人；TOF 56、DORV 19、TGA 15、PAVSD 12、TA 8、SV 7、PAH 5、ccTGA 4、Ebstein 4人）、取得者は13人（10%：TOF 2、DORV 4、TGA 1、PAVSD 3、TA 1、SV 2）に過ぎなかった。重症度を満たすと思われる58人に限定しても、取得率は22%にとどまった。2) 指定難病の制度に関する院内周知のため、①患者向け案内文、②医師向け説明文、③該当病名一覧、④自治体の連絡先に関する資料を電子カルテに掲載した。①では、医療費の上限額の設定、自己負担割合の軽減（2割）、手当の給付（自治体による相違あり）、就労支援などのメリットを記載した。②では、15歳以降、特に20歳以降での取得と難病外来指導管理料（月1回270点）の算定を推奨した。

【結語】指定難病の取得は、患者にも病院にもメリットがあり、国の医療政策にとっても重要であるが、登録は不十分であった。今後、促進対策によってACHD患者の取得率を高めていきたい。

PR4-04 これでいいのか？医師意見書 - 移行期医療に必要な社会保障取得の問題点 -

“Is it okay?” Issues in the Doctor's certificate of disease information to apply the social security necessary for the transition period

西島 信¹⁾、下堂前 亨²⁾

兵庫県立尼崎総合医療センター 小児循環器内科¹⁾、全国心臓病の子どもを守る会 事務局²⁾

Makoto Nishibatake¹⁾、Toru Shimodoumae²⁾

Kagoshima Seiky Hospital Pediatrics dept¹⁾、The Japan Association for Children with Heart Disorders secretary general²⁾

【目的】移行期医療に関わる医師意見書の妥当性の検証と学会への要望

【背景】CHD患者が自立し社会生活を始める際に認定取得を検討すべき社会保障は①障害認定（身障、療育、精神福祉の3手帳）、②医療費（指定難病）、③生活（所得保障・年金）の三分野で、認定申請は医師記載を要する。更に①②は書式の原型が20年以上前に作成されており、重要項目が現代の医療を反映していない。②③は依拠する法律も担当部署も小児期と替わるため全く新たな申請となるが、当該患者も医師も理解できていない。③は循環器分野で他分野より圧倒的に不認定例が多く、分野間の差が問題。

【書式の問題例】身障の等級は臨床所見項目の○の数で決まることが厚労通知で明記されたが、CHDで重要な心エコーでは虚血性心疾患の3項目と「その他」の4項目だけで、CHDでは「その他」のみ該当。

障害年金の判定は一般状態区分と臨床所見の○の数で決定され、一般状態区分で「ウ、エ」が2級、「オ」が1級に認定されるが、これはNYHA III・IV度に相当し座業労作も難しい。

【判定方法の問題】近年、③の年金の判定は年金センターに一元化され、判定に個別事情は勘案されなくなった一方、①と②は自治体単位の認定で認定基準や書式の選択は自治体による差が明らか。

【結語】意見書は医療の進歩に鑑みた改善が必要で学会の役割と責任が大きい。地域差・分野による差の解消にも社会保障分野への学会の積極的な関与が望まれる。

PR5-01

当院での Jatene 手術後成人期患者の遠隔期予後

桑原 優大、和田 直樹、島田勝利、小森 悠矢、高橋 幸宏

榊原記念病院 心臓血管外科 小児

Yuta Kuwahara, Naoki Wada, Masatoshi shimada, Yuya Komori, Yukihiro Takahashi

Sakakibara Heart Institute, Cardiovascular surgery

【目的】 Jatene 手術後の予後は比較的良好であるが、成人期に注意深い経過観察や再介入を要する症例も存在する。Jatene 手術後に成人期に達した症例について後方視的に検討した。

【対象】2000年1月から2022年8月に当院で Jatene 手術を施行した 71 名中、2022年8月時点で成人期(16歳以上)に到達し、遠隔期フォローが可能であった 50 名を対象とした。

【結果】女性 16 名、平均年齢 18±3 歳、診断は TGA-IVS 27 例、TGA-VSD 16 例、Taussig-Bing Anomaly(TBA)7 例。Jatene 手術時の平均体重は 3.2±1.4kg、術前肺動脈二尖弁は 4 例、術前肺動脈絞扼術は 9 例。術前冠動脈は Shaher 分類で 1 型 31、2 型 7 例、4 型 7 例、5 型 2 例、その他 3 例。同時手術で大動脈縮窄症は 11 例、左室流出路狭窄が 2 例、退院時 mild 以上の AR が 5 例。

平均観察期間 17.7±2.5 年での遠隔期心機能は LVEF 60±8%、右室面積変化率 39±6%、e/e' 9.4±3.3%、moderate 以上 AR は 3 例。

Valsalva 径 34±7mm、NT-proBNP 64±54pg/ml、NYHA は全例で 1。

外来観察期間中に 2 例に心臓機能低下を認め、精査で虚血性の変化を認めていた。

再手術介入は、16 歳未満で 6 例(右室流出路手術 4、肺動脈形成 2、遺残 VSD 閉鎖 2)

16 歳以上で 1 例(右室流出路手術)。遠隔死亡はなし。

再手術介入は 16 歳未満では TBA(p=0.02)、Jatene 時大動脈縮窄症手術 (p=0.01)、16 歳以上では TBA(p=0.04) で有意に多く認めた。

Jatene 手術退院時 mild 以上の AR は遠隔期の moderate 以上の AR(p<0.01) と 45mm 以上の Valsalva 拡大(p=0.02) と有意に関連していた。

【考察】 Jatene 手術後の遠隔期予後は比較的良好であるが、成人期以前、以後も右心系再手術を認めており、それぞれ TBA、Jatene 手術時大動脈縮窄症手術と TBA が関連していた。Jatene 手術退院時の mild AR は遠隔期の moderate 以上の AR と Valsalva 拡大に関連していた。遠隔期両心機能は収縮能、拡張能ともに保たれており良好であったが外来観察中に虚血に関連したと思われる心機能低下も認めており、心機能と基部形態に関しては、継続した評価が肝要である。

PR5-02

当院での完全大血管転位症に対する動脈スイッチ手術の遠隔期成績の検討

Long-term outcomes of the aortic switch operation for transposition of the great arteries

永瀬 崇、小田 晋一郎、前田 吉宣、浅田 聡、藤田 周平、本宮 久之、山下 英次郎、中井 理絵、林 孝明、山岸 正明

京都府立医科大学 小児医療センター 小児心臓血管外科

Takashi Nagase, Shinichiro Oda, Yoshinobu Maeda, Satoshi Asada, Shuhei Fujita, Hisayuki Hongu, Eijiro Yamashita, Rie Nakai, Takaaki Hayashi

Department of Pediatric Cardiovascular Surgery, Children's Medical Center, Kyoto Prefectural University of Medicine, Kyoto, Japan

【目的】完全大血管転位症(TGA)に対する動脈スイッチ手術(ASO)の遠隔期合併症として肺動脈狭窄(PS)や新大動脈基部拡大、新大動脈弁閉鎖不全症(neo AR)などが焦点となってきた。今回当院での ASO の遠隔期成績について検討した。

【対象】1997年-2022年当施設で ASO を施行した 66 例(男児 47 例、女児 19 例)を対象とした。手術時体重は 1.7-5.4(中央値 3.0)kg、手術時年齢は 5-303(中央値 13)日。診断は TGA(I)33 例、TGA(II)14 例、TGA 型両大血管右室起始症 19 例。58 例(87.9%)で一期的根治手術を施行。肺動脈再建については、前後関係の大血管に対しては全例 Lecompte 法で再建、並列ないし oblique であった 21 例中 11 例で original Jatene 法で再建。また Lecompte 法を用いた直近の連続 9 例は肺動脈分岐部後壁を切り上げ自己心膜で補填する longitudinal extension method (LEM) を採用した。

【結果】術後観察期間は 0-24.6(中央値 8.2)年。手術死亡 3(冠血流不全 1、肺高血圧発作 1、不明 1)。遠隔死亡 1。Kaplan-Meier 曲線による 5・10・15 年生存率はいずれも 93.7%。neo AR は 49 例で mild 以下であった。再手術症例は、PS に対する拡大形成 9 例、基部拡大に対する Bentall 手術 1 例、上行大動脈縫縮術 2 例、neo AR に対する弁形成術 1 例。ASO から再手術までの期間は 0.3-19.4(中央値 4.7)年であった。5・10・15 年再手術回避率は 86.7%・84.4%・71.9%であった。LEM による PA 再建症例 9 例全例において左右ともに流速 3m/s 以下であり再手術介入なし。

【考察】再手術介入の原因として PS が多くを占めたが、LEM 採用後の症例では肺動脈狭窄は現在まで認めておらず、LEM は遠隔期の PS を回避できる可能性がある。

PR5-03 Jatene 術後の冠動脈狭窄と大動脈弁輪拡大の関連

The impact of annuloaortic ectasia on the coronary artery stenosis in the patients after Jatene procedure

中野 智¹⁾、齋藤 寛治¹⁾、高橋 卓也¹⁾、滝沢 友里恵¹⁾、佐藤 啓¹⁾、後藤 拓弥²⁾、栗田 聖子¹⁾、佐藤 有美¹⁾、齋木 宏文¹⁾、小泉 淳一²⁾、小山 耕太郎^{1,3)}

岩手医科大学 小児科¹⁾、みちのく療育園 小児科²⁾

Satoshi Nakano¹⁾、Kanchi Saito¹⁾、Takuya Takahashi¹⁾、Yurie Takizawa¹⁾、Akira Sato¹⁾、Takuya Goto²⁾、Seiko Kuwata²⁾、Yumi Sato¹⁾、Hirofumi Saiki¹⁾、Junichi Koizumi²⁾、Kotaro Oyama³⁾

Pediatrics, Iwate Medical University Hospital¹⁾、Cardiovascular surgery²⁾、Pediatrics, Michinoku Medical Center on Disability and Health³⁾

【背景】当院では320列CTを用い、Jatene 術後遠隔期症例に対して3年毎に冠動脈形態評価を行ってきた。Jatene 術後遠隔期症例において、心筋虚血症状を伴わない冠動脈狭窄が存在するという仮説を検証した。

【対象と方法】Jatene 術後12年以上経過した21例(20.2±5.1歳)を対象に冠動脈狭窄の有無と大動脈弁輪拡大・肺動脈や胸骨との関連を総括した。

【結果】冠動脈形態の内訳はshaher 1型14例、2型4例、3b型1例、4型2例であった。いずれも症状の訴えはなかったが、冠動脈起始部の狭窄を3例(14%)、屈曲を7例(30%)に認めた。屈曲は両側冠動脈2例、左冠動脈3例、右冠動脈1例、単一冠動脈1例であり、負荷心筋シンチで2例が虚血所見を呈した。狭窄症例においてValsalva/大動脈弁輪径比(1.21±0.04, 1.34±0.11, p=0.044)、体表面積補正したValsalva-大動脈弁輪径差(3.08±0.80, 5.09±0.37mm/m², p=0.026)が小さく、また屈曲症例でも同様の傾向を示した。Shaher分類と遠隔期冠動脈狭窄の関係はなく、大動脈弁輪後方を冠動脈が旋回する症例に狭窄はなかった。

【結論】Jatene 術後遠隔期の症例において無症候性冠動脈屈曲を30%、狭窄を14%に認めた。Valsalva 径拡大は移植された両冠動脈間の距離拡大によって冠動脈屈曲を軽減している側面があり、Valsalva 径の小さい症例は造影CTによる定期的冠動脈評価が勧められる。

PR5-04 完全大血管転位症 (TGA) 大血管スイッチ術 (ASO) 後の遠隔期冠動脈病変の検討

Late coronary complication after arterial switch operation (ASO) for transposition of the great arteries (d-TGA).

島袋 篤哉、加藤 昭生、北野 正尚、佐藤 誠一

沖縄県立南部医療センター・こども医療センター 小児循環器内科

Atsuya Shimabukuro, Akio Kato, Masataka Kitano, Seiichi Sato

Okinawa Prefectural Nanbu Medical Center & Children Medical Center. Department of Pediatric Cardiology

【背景】完全大血管転位(TGA)に対する大血管転換術(ASO)後早期の冠動脈合併症は冠動脈形態や手術手技によるものが多いが、遠隔期における狭窄の機序は不明な点が多い。

【目的】遠隔期冠動脈狭窄の発生頻度、狭窄部位、機序について検討。

【対象と方法】当院ASO後患者で、術後評価の冠動脈造影を施行した40名(男30名、年齢1.5~39.8歳:中央値13.5歳、術後2.3~23.0年:中央値11.0年)。そのうち、有意な冠動脈狭窄を認めた症例について後方視的に検討した。

【結果】冠動脈狭窄を認めたのは9例(2例:完全閉塞、3例:高度狭窄、1例:中等度狭窄、3例:軽度狭窄)。冠動脈走行パターンは、Shaher1型8例、2b型1例。閉塞または狭窄部位は左主幹部(LMT)7例、左回旋枝2例であった。壁運動低下を認め、有症状の3例は全例LMT病変で外科的介入を要した。うち2例はLMTが拡大したValsalva洞の前方に位置し肺動脈に挟まれる形態であった。高度以上の狭窄をきたすも無症状の症例は側副血行路の形成を認めた。

【考察】狭窄機序の一つとして、大動脈基部拡大により冠動脈走行の変化が生じ、さらに前方の肺動脈がLMTを圧排する可能性がある。

【結語】術後早期に冠動脈狭窄がなくとも、遠隔期に臨床症状なく進行する可能性があり、特にValsalva洞の拡大した症例では定期的なフォローが必要である。

一般口演

01-1 左肺静脈閉塞のため右片肺フォンタン循環管理中の一例

A case of failing fontan circulation caused by left pulmonary vein atresia.

鈴木 一孝¹⁾、篠原 務¹⁾、小山 智史¹⁾名古屋市立大学病院 小児科¹⁾Kazutaka Suzuki¹⁾、Tsutomu Shinohara¹⁾、Satoshi Koyama¹⁾Nagoya City University Hospital Department of Pediatrics¹⁾

【緒言】フォンタン循環不全に至る原因は多様であり、患側肺静脈閉塞に伴う片肺フォンタン循環も、その一因と考えられる。【症例】出生後チアノーゼ認め、肺動脈閉鎖、右室低形成と診断。生後2週 左BTシャント手術、11か月 BDG手術、2歳4か月 TCPC手術施行。TCPC術後、左肺化膿症のため長期抗生剤投与を要した。退院後、低酸素血症なく心機能安定しており小児科外来経過観察。16歳時、ACHD 外来移行前のカテーテル検査実施。rt.Pap=(10)mmHg, rt.PAWP=(3)mmHg, PARI=1.3unit・m², lt.Pap=(12)mmHg, lt.PAWP=(20)mmHg、造影検査にて左下肺静脈閉塞と診断。また左肺動脈への体肺動脈側副血管(aorto pulmonary collateral artery: APCA)増生による右肺動脈への逆行性血流(Qp/Qs=1.14)認め、右片肺フォンタン循環と診断。肺血流シンチでは、右:左=93:7であった。APCAが流入する左下肺動脈の閉塞試験にて、肺動脈圧の有意な上昇なく上下大静脈造影では左上肺動脈への血流を認めた。APCAへのコイル塞栓を繰り返し、右肺動脈への負担を軽減する方針とした。【考察】良好なフォンタン循環を維持するため、左下肺静脈閉塞への介入は困難なもの、患側肺へのAPCAコイル塞栓術を行い健側肺の負担を軽減する必要があると考えられた。

01-2 フォンタン術後遠隔期における肺血管拡張薬の使用状況と意義

Clinical impact of pulmonary vasodilators for long-term after Fontan procedure

北川 篤史¹⁾、平田 陽一郎¹⁾、高梨 学¹⁾、本田 崇¹⁾、宮地 鑑²⁾、石倉 健司¹⁾北里大学医学部小児科学¹⁾、北里大学医学部心臓血管外科学²⁾Atsushi Kitagawa¹⁾、Yoichiro Hirata¹⁾、Manabu Takanashi¹⁾、Takashi Honda¹⁾、Kagami Miyaji²⁾、Kenji Ishikura¹⁾Department of Pediatrics, Kitasato University School of Medicine¹⁾、Department of Cardiovascular Surgery, Kitasato University School of Medicine²⁾

【背景】フォンタン手術前後に、肺血管拡張薬を導入する症例は近年増加傾向にある。しかし、長期的な肺血管拡張薬の使用状況、循環動態や予後に与える影響に関しては不明な点が多い。

【方法】北里大学病院で、フォンタン術後10年以上臨床経過が追跡可能であった症例(N=34)を対象とした。観察期間は2021年12月までとし、肺血管拡張薬使用歴、心臓カテーテル検査および合併症を後方視的に観察した。

【結果】対象症例の平均年齢は17.7±4.2歳、観察終了時点でのフォンタン術後経過年数は平均15.8±3.2年であった。フォンタン術前に肺血管拡張薬が導入されていたのは9例(26.5%)であった。フォンタン術後の観察期間内に肺血管拡張薬を中止できたのは3例であり、新たに肺血管拡張薬を導入したのは5例であった。観察終了時点で11例(32.4%)に肺血管拡張薬が投与されており、そのうち3例に蛋白漏出性胃腸症を認めた。観察終了時点で肺血管拡張薬を投与されている群(N=11)では投与されていない群(N=23)と比較して、フォンタン術前の中心静脈圧(11.6±1.7 vs. 8.5±1.8 mmHg, P<0.05)、主心室拡張末期圧(8.4±2.9 vs. 5.5±2.3 mmHg, P<0.05)が高く、動脈血酸素飽和度(78.8±6.2 vs. 83.8±5.2%, P<0.05)が有意に低値であった。

【結語】フォンタン術後に、循環動態の改善によって肺血管拡張薬が中止できる症例は一定数存在する。一方で、フォンタン術後の合併症に対して新たに肺血管拡張薬を導入する症例も少なくない。フォンタン術前の循環動態が、術後遠隔期の肺血管拡張薬の要否に関与する可能性が示唆された。

01-3 病理解剖所見を得ることができた成人 Failed Fontan の一例

A case of adult failed Fontan for pathological autopsy evaluation

家村 素史¹⁾、前田 靖人¹⁾、須田 憲治²⁾聖マリア病院 小児循環器内科¹⁾、久留米大学 小児科²⁾Motofumi Iemura¹⁾、Yasuto Maeda¹⁾、Kenji Suda²⁾St. Mary's Hospital Division of Pediatric Cardiology¹⁾、Kurume University dept of Pediatrics²⁾

Fontan 手術後遠隔期に心不全、不整脈、蛋白漏出性胃腸症、房室弁逆流などの続発症や合併症を起し、そのコントロールに難渋するいわゆる Failing Fontan となる症例が一定数存在する。今回、敗血症からコントロール不良となり救命できなかった成人 Failing Fontan を経験し、ご遺族の承諾を得て病理解剖での評価をすることができた。

症例は 21 歳 男性、原疾患は DORV、SA、SV (LV) で 2 歳時に TCPC を施行して外来経過観察中であった。その後、徐々にチアノーゼが顕性化し、13 歳時のカテーテル検査では無名静脈や下大静脈から心房へ還流する異常血管が多数発達し、静脈圧も 16-19mmHg と高値であった。そのためコイル塞栓により静脈圧を低下させる事を試みるも新たな血管が発達するため治療困難と判断し、心不全治療を中心とした保存的療法で経過観察を行っていた。経過観察中にはうっ血性肝障害による高アンモニア血症や心不全、不整脈による腎不全での一時的な透析導入、総胆管結石の合併など入院を繰り返す状態であった。20 歳時より全身倦怠感、浮腫、尿量低下の訴えが著明となり入院。静脈圧は 25mmHg と上昇しており、薬剤の反応も乏しく無尿となったため腹膜透析を開始したが、腹膜炎を併発、栄養状態の増悪とともに感染コントロール不良となり、21 歳時に死亡された。ご遺族の同意を得て病理解剖を行い、肺高血圧所見、食道静脈瘤、うっ血性肝硬変、人工血管の硬化、心筋の空胞変性などのうっ血性心不全所見、蛋白漏出性胃腸症 にもなうリンパ管拡張所見などを認めたが、左右の腎臓は組織学的には構造が維持されており、慢性的な変化を示唆する所見は認めなかった。病理所見では高度な肺炎を伴っており薬剤性または腹膜炎からの炎症の波及により死亡した可能性が示唆された。

01-4 成人年齢に到達した歌舞伎症候群を合併したフォンタン術後左心低形成症候群の 2 例

Two adult cases of Hypoplastic left heart syndrome after Fontan operation with Kabuki syndrome

桑原 直樹¹⁾、寺澤 厚志¹⁾、山本 哲也^{1,2)}、田中 秀門¹⁾、桑原 尚志¹⁾、吉田 尚司³⁾、淵上泰³⁾、阪下 達哉⁴⁾、吉真 孝^{2,3)}、岩田 祐輔^{2,3)}岐阜県総合医療センター 小児医療センター 小児循環器内科¹⁾、岐阜県総合医療センター 成人先天性心疾患診療科²⁾、岐阜県総合医療センター 小児医療センター 小児心臓外科³⁾、岐阜県総合医療センター 小児医療センター 小児科⁴⁾、岐阜県総合医療センター 循環器科⁵⁾Naoki Kuwabara¹⁾、Terazawa Atsushi¹⁾、Yamamoto Tetsuya^{1,2)}、Tanaka Hideto¹⁾、Kuwahara Takashi¹⁾、Yoshida Hisashi³⁾、Futigami Tai³⁾、Sakashita Tatsuya⁴⁾、Yoshizane Takashi^{2,5)}、Iwata Yusuke^{2,3)}Department of Pediatric Cardiology, Children's Medical Center, Gifu Prefectural General Medical Center dept¹⁾、Department of ACHD, Gifu Prefectural General Medical dept²⁾、Department of Pediatric Cardiac Surgery, Children's Medical Center, Gifu Prefectural General Medical Center dept³⁾、Department of Pediatrics, Children's Medical Center, Gifu Prefectural General Medical Center dept⁴⁾、Department of Cardiology, Gifu Prefectural General Medical Center dept⁵⁾

歌舞伎症候群 (KS) は特徴的顔貌・骨格系異常・精神運動発達遅延・易感染性等を呈し、左室閉塞性疾患などの先天性心疾患を合併することが知られている。今回我々は、左心低形成症候群 (HLHS) を合併しフォンタン術施行後、成人年齢まで到達した 2 例を経験したので報告する。【症例 1】17 歳男性。身長 127 cm。NYHAI 度。診断は HLHS (MS AA)。両側肺動脈絞扼術 (5d) 後、Norwood 手術 (4m)、両方向性グレン術 (10m) 後、3 歳で、TCPC 手術 (fenest 付) に到達。乳幼児期より主要臨床症状、特徴的顔貌、指尖部の隆起、精神発達遅滞を認め歌舞伎症候群と診断した (遺伝学的検査済)。15 歳で実施したカテーテル検査では、fenest は自然閉鎖し、SPO₂ は 96%。平均体静脈圧は 11mmHg、Qs3.6、RVEF48%、三尖弁逆流はわずかだった。在宅酸素療法および β -遮断剤、利尿剤、ARB、アスピリンを内服中。【症例 2】17 歳女性。身長 127cm。NYHAI 度。診断は HLHS (MA AA)。症例 1 と同様段階的手術を経て 6 歳で、TCPC 手術 (fenest 付) に到達。右腎低形成による腎機能低下、耐糖能異常、慢性的易感染性あり。15 歳で実施したカテーテル検査では、SPO₂ は 94%。平均体静脈圧は 10mmHg、Qs 3.4、RVEF 53%、三尖弁逆流はわずかだった。在宅酸素療法およびアスピリンを内服中。【結論】成人年齢に到達した HLHS を合併したフォンタン術後 KS の報告はなく、貴重な症例と考えられたので報告した。2 症例ともフォンタン循環としては安定しているが、合併疾患を含め引き続き慎重な経過観察が必要である。

経皮的肝生検によるフォンタン関連肝疾患の肝線維化評価：非侵襲的線維化予測に向けて

The assessment of liver fibrosis of Fontan-associated liver disease by percutaneous liver biopsy: For establishing a non-invasive fibrosis scoring system

田中 正剛¹⁾、東 夕喜¹⁾、日置 智惟¹⁾、青柳 知美¹⁾、高橋 基¹⁾、井本 効志¹⁾、黒川 美穂¹⁾、合谷 孟¹⁾、西崎 晶子²⁾、柿野 貴盛²⁾、永田 弾³⁾、山村 健一郎^{3,4)}、坂本 一郎²⁾、国府島 庸之¹⁾、筒井 裕之²⁾、小川 佳宏¹⁾

九州大学病院 肝臓・膵臓・胆道内科¹⁾、九州大学病院 循環器内科²⁾、九州大学病院 小児科³⁾、福岡市立こども病院 循環器集中治療科⁴⁾

MASATAKE TANAKA¹⁾、Yuki Azuma¹⁾、Tomonobu Hioki¹⁾、Tomomi Aoyagi¹⁾、Motoi Takahashi¹⁾、Koji Imoto¹⁾、Miho Kurokawa¹⁾、Takeshi Goya¹⁾、Akiko Nishizaki²⁾、Takamori Kakino²⁾、Hazumu Nagata³⁾、Kenichiro Yamamura^{3,4)}、Ichiro Sakamoto²⁾、Motoyuki Kohjima¹⁾、Hiroyuki Tsutsui²⁾、Yoshihiro Ogawa¹⁾

Kyushu University Hospital, Department of Hepatology and Pancreatology¹⁾、Kyushu University Hospital, Department of Cardiovascular Medicine²⁾、Kyushu University Hospital, Department of Pediatrics³⁾、Fukuoka Children's Hospital, Department of Cardiology and Intensive Care⁴⁾

単心室症などの先天性心疾患に対するフォンタン手術が開発され、生命予後は劇的に改善した一方で、フォンタン循環による慢性期合併症が増加傾向にある。フォンタン関連肝疾患 (Fontan-associated Liver Disease; FALD) は一般的なうっ血性肝障害より線維化を来しやすく、フォンタン術後約 18 年で 55% が肝硬変に至っていたと報告されている。FALD により肝線維化・肝硬変から肝細胞癌を発症する患者も増加傾向にあるが、心機能低下が治療選択を限定することが多く、一般的な肝細胞癌の 5 年生存率が約 50% であるのに対し、FALD 肝細胞癌の 1 年生存率は 50% と予後不良である。肝線維化と肝発癌率は正の相関を示すが、FALD では血清線維化マーカーや超音波肝硬度測定による非侵襲的線維化予測法が未だに確立しておらず、その解決が喫緊の課題である。

そこで我々病態制御内科肝臓グループでは、成人先天性心疾患グループと共同して FALD が疑われる症例を早期に肝臓内科に紹介してもらい、同意が得られた症例には心臓カテーテル検査目的の入院期間中に経皮的肝生検を行っている。肝線維化の程度により肝細胞癌のスクリーニング間隔を決定し、最終的には FALD の肝線維化を予測する非侵襲的手法の開発を目指している。現在まで経皮的肝生検を施行した 3 例について提示し、FALD による肝線維化につき文献的考察を加えて報告する。

Fontan 術後の門脈血行動態に関する研究

The study of portal-hepatic hemodynamics after Fontan completion.

杉谷 雄一郎¹⁾、宗内 淳¹⁾、田中 惇史¹⁾、古賀 大貴¹⁾、江崎 大起¹⁾、山田 洗夢¹⁾、渡邊 まみ江¹⁾、城尾 邦彦²⁾、落合 由恵²⁾

JCHO 九州病院 小児科¹⁾、JCHO 九州病院 心臓血管外科²⁾

Yuichirou Sugitani¹⁾、Jun Muneuchi¹⁾、Atsushi Tanaka¹⁾、Hirotaka Koga¹⁾、Hiroyuki Ezaki¹⁾、Hiromu Yamada¹⁾、Mamie Watanabe¹⁾、Kunihiko Joo²⁾、Yoshie Ochiai²⁾

Japan Community Healthcare Organization Kyushu Hospital, Pediatrics dept¹⁾、Japan Community Healthcare Organization Kyushu Hospital, Cardiovascular surgery dept²⁾

【目的】Fontan 関連肝臓病 (FALD) の病態解明のため日本小児循環器学会「Fontan 術後の門脈血行動態に関する研究 (課題 2020B-03)」実施にあたり Fontan 術後患者の門脈循環と肝線維化および肝腫瘍病変との関連を明らかにする単施設先行研究を行った。

【方法】Fontan 術後患者において磁気共鳴画像 (MRI) による phase contrast 法での心係数 (CI)、門脈血流 (PVF) および総肝血流 (HF) [(導管血流量) - (肝静脈合流前下大静脈血流量)] を測定した。また Gd-EOB-DTPA 造影により肝 8 垂区域の signal intensity (SI) から relative enhancement (RE) [(造影前 SI - 造影 20 分後 SI) / (造影前 ST)] を算出した。肝腫瘍性病変の有無も同定した。各血流指標と肝線維化・腫瘍病変の関連を検討した。

【結果】Fontan 術後患者 19 例 [年齢 23(16 - 29) 歳、Fontan 術後 21(13 - 24) 年] を対象とした。酸素飽和度 94(92 - 95)%、中心静脈圧 10(8 - 15)mmHg、CI 2.1(2.0 - 2.6) L/min/m²、PVF 0.28(0.20 - 0.33)L/min/m²、HF 0.30(0.10 - 0.41) L/min/m²、PVF/CI 比 12(10 - 15)%、HF/CI 比 5.9(-6.1 - 9.9)% および RE 0.70(0.61 - 0.75) だった。RE は PVF(R=0.51) と PVF/CI 比(R=0.56) との間に有意な正相関がみられたが、中心静脈圧 (R=-0.30)、CI (R=0.25)、HF (R = -0.20)、HF/CI 比 (R=-0.03) と相関はなかった。また過形成結節 9 例、肝細胞癌 1 例を同定し、肝腫瘍性病変の有無において中心静脈圧、CI、PVF、HF、PVF/CI 比、HF/CI 比および RE に有意差はなかった。

【結語】肝線維化に伴い PVF 低下がみられた。FALD の予後を左右する腫瘍性病変の発生と肝門脈血流との関連は得られなかったが、今後多施設共同研究での更なる検討を切望する。

術前高度うっ血性肝障害を呈した成人期再手術症例

Late revision surgery in adult cases manifested with congestive liver injury

河田 政明¹⁾、吉積 功¹⁾、鷓垣 伸也¹⁾、岡 徳彦¹⁾、久保田 香菜²⁾、甲谷 友幸²⁾、今井 靖²⁾、狩野 実希³⁾、森田 英幹⁴⁾

自治医科大学とちぎ子ども医療センター・成人先天性心疾患センター、さいたま赤十字病院 小児・先天性心臓血管外科¹⁾、循環器内科^{2,3)}、心臓血管外科⁴⁾

Masaaki Kawada¹⁾、Ko Yoshizumi¹⁾、Shinya Ugaki¹⁾、Norihiko Oka¹⁾、Kana Kubota²⁾、Tomoyuki Kabutoya²⁾、Yasushi Imai²⁾

J i c h i C h i l d r e n ' s Medical Center Tochigi, Jichi Adult Congenital Heart Center, Saitama Red Cross Hospital Pediatric and Congenital Cardiovascular Surgery/Cardiology/ Cardiovascular Surgery

高度うっ血性肝障害、肝硬変は手術適応や術後経過を著しく左右する。

成人期再手術を必要とした d-TGA、Jatene 手術 (1 歳時) 後、高度 PS 例 (36 歳男性) に対し PS 解除 (4 回目、Nunn 弁による再建)、ccTGA、conventional Rastelli 術 (11 歳時) 後、高度 TR 例 (51 歳女性) に対し三尖弁置換 (Epic31mm 弁、経左房天蓋部的) を経験した。いずれも術前高度うっ血肝、腹水貯留、血球減少があり (症例 1 では術前 7 回の腹水穿刺排液の既往)、画像上肝硬変への移行が疑われた。全身状態などから耐術能の評価、手術適応の有無に意見が分かれ、治療方針決定に困難が見られた。体外循環は常温・高流量・低静脈圧・血液希釈の回避に留意した。術後腹水・胸水貯留が遷延したが、PD カテーテル・胸腔ドレーンの術中留置、高濃度 Albumin の早期補充など proactive に対応できた 1 例目は術直後は 1000cc/ 日以上 of 腹水流出が見られたものの概ね順調に経過したが、これらの対応が reactive に行われた 2 例目では体心室右室の機能低下、三尖弁逆流に対する人工弁置換の影響もあり、胸水・腹水を含む全身浮腫の管理に難渋し、長期カテコラミン投与、静注薬併用が必要であった。

肝機能障害の評価や予後予測は循環動態とその変動を念頭に多面的・総合的評価が必要で、周術期管理も術後経過を俯瞰した proactive な対応が重要である。

当院での完全大血管転位に対する Jatene 手術の遠隔期予後と課題

Long term result of Jatene operation for Complete transposition of great arteries

小沼 武司¹⁾、小嶋 愛¹⁾、竹内 敬昌¹⁾、浅野 聡²⁾、伊藤 かおり²⁾、渋谷 悠馬²⁾、沼田 隆佑²⁾、大日方 春香²⁾、赤澤 陽平²⁾、武井 黄太²⁾、瀧間 浄宏²⁾

長野県立こども病院 心臓血管外科¹⁾、循環器小児科²⁾

Kojima Ai¹⁾、Takeuchi Takamasa¹⁾、Asano Satoshi²⁾、Itoh Kaori²⁾、Shibuya Yuuma²⁾、Numata Ryusuke²⁾、Obinata Haruka²⁾、Akazawa Youhei²⁾、Takei Kouta²⁾、Takigiku Kiyohiro²⁾

Nagano Children's Hospital Cardiovascular Surgery¹⁾、Nagano Children's Hospital Pediatric Cardiology²⁾

当院において Jatene 手術後 16 才以上に達した 23 症例について検討した。Jatene 手術は 1994 年から 2006 年までの間に 30 例施行しており、追跡可能であったのは 23 例であった。Jatene 手術は平均年齢 (日) 15±6 で施行し、平均体重 (kg) は 2.9±0.3、男女比 16 : 7 であった。診断は TGA 1 型 21 例、2 型 2 例で、2 例の大動脈縮窄を合併しており EAAA を同時施行した。体外循環時間 (分) は 215±49、心停止時間 (分) は 125±54 であった。

Jatene 手術後に再手術を要したのは 4 例で、PS 解除 1 例、PA aneurysm 1 例、大動脈弁閉鎖不全 (AR) severe 進行に対して David 手術を 2 例に、それぞれ 13 才、11 才に施行した。そのうち 1 例は 14 才時に人工弁置換を必要とした。

現在の平均年齢 (才) は 20±3.1。Jatene 手術後遠隔期の AR は none ~ trivial, 13 例, mild 5 例, moderate 2 例であり、30mm 以上の valsalva 洞拡大は 5 例で最大径は 48mm であり経過観察中である。就業 7 例、就学 16 例と全例就職もしくは就学。内服加療は 5 例 (21%) で、抗凝固療法 3 例、抗不整脈薬 1 例、抗心不全、冠拡張薬 3 例、78% は通院なしであった。

【考察】 Jatene 手術後成人期において就業、就学は 100% であり社会的活動は満足いくもので、成人期に達した予後は良好であった。また大動脈弁に対して 2 例 (8%) に手術介入を要し、7(30%) 例の AR mild ~ moderate, 5 例 (21%) の AAE を現在経過観察中で、大動脈拡大を伴う AR に関して今後も注意を要している。

02-3 成人に達した Jatene 手術後の患者における現状と問題点**Current situation and problems of adult patients after Jatene operation**

吉澤 康祐¹⁾、池田 義³⁾、前田 登史¹⁾、森 おと姫¹⁾、堀 祥昌¹⁾、下地 章夫¹⁾、福永 直人¹⁾、田村 暢成¹⁾、
飯田 尚樹²⁾、稲熊 洸太郎²⁾、豊田 直樹²⁾、石原 温子²⁾、坂崎 尚徳²⁾

兵庫県立尼崎総合医療センター 心臓血管外科¹⁾、小児循環器科²⁾、京都大学医学部付属病院 心臓血管外科³⁾

Kosuke Yoshizawa¹⁾、Tadashi Ikeda³⁾、Toshi Maeda¹⁾、Otohime Mori¹⁾、Masayoshi Hori¹⁾、Akio Shimoji¹⁾、
Naoto Fukunaga¹⁾、Nobushige Tamura¹⁾、Naoki Iida²⁾、Kotaro Inaguma²⁾、Naoki Toyoda²⁾、Haruko
Ishihara²⁾、Hisanori Sakazaki²⁾

Cardiovascular surgery¹⁾、Pediatric cardiology²⁾、Hyogo Prefectural Amagasaki General Medical Center,
Cardiovascular surgery¹⁾、Kyoto university

【背景】Jatene 手術 (ASO) の成績向上に伴い成人期に達する dTGA 術後患者は増加しているが、その遠隔期の問題点は明らかになっていないことも多い。

【目的】当院の成人期に達した ASO 後患者の現状を検討し、課題を明らかにすること。

【方法】18 歳以上の dTGA、ASO 後の患者 34 例を後方視的に検討した。

【結果】年齢は中央値 26.5(18-39) 歳、男 22: 女 12 であった。I 型:22 例、II 型:12 例、Shaher 分類 I:29, 2:2, 3A:2, 3B:1 であった。ASO 後の観察期間は 26(14-38) 年。姑息術は 15 例 (44%) に行われていた (PAB+BT シャント:9, PAB:5, BT シャント:1)。ASO は 1984-2004 年に 4.8 ヶ月 (8 日-4 歳) 時で施行。ASO 後はカテーテルによる再介入 8 例 (PTPA:7, AT アブレーション:1)、手術による再介入 17 例 (PA 形成:12, PTA による AP window:1, AVP:1, AVR:1, Bentall 手術:1, 不整脈:1) であった。冠動脈関連合併症はなく、造影検査による LVEF 62.8(57-66.2)%, LVEDP 12(8-14)mmHg であった。大動脈弁再介入を除く現在の AR は mild:7, moderate:5(PAB 後:4)。フォロー科はすべて小児循環器科で、現在の日常生活は就職:9(26%)、出産:3(9%)、内服:2(ともに利尿剤+β ブロッカー)で、心不全症状を有する症例はなかった (全例 NYHA class I)。

【結語】ASO 後遠隔期の再介入率は高く、肺動脈、大動脈弁に対する介入が多かった。しかし、適切なタイミングでの再介入により現在の QOL は良好であった。今後は AR に対する慎重なフォローアップが必要である。

02-4 心室中隔欠損閉鎖術後の遺残短絡により発症した Valsalva 洞動脈瘤破裂**Rupture of right coronary sinus of Valsalva aneurysm due to residual shunt after ventricular septal defect closure**

金子 政弘、岡 徳彦、友保 貴博、井上 崇道

自治医科大学 とちぎ子ども医療センター 小児・先天性心臓血管外科

Masahiro Kaneko, Norihiko Oka, Takahiro Tomoyasu, Takamichi Inoue

Jichi Children's Medical Center Tochigi Pediatric and Congenital Cardiovascular Surgery

【症例】33 歳男性。2 歳時に心室中隔欠損症 (VSD) に対して当院でパッチ閉鎖術を施行された。術後早期より遺残短絡を指摘されていた。外来フォローされていたが、26 歳時より外来を自己中断していた。33 歳時に NYHA III 度の心不全症状出現し、病因精査が施行された。経食道エコーにより右 Valsalva 洞に pouch 形成を認め、同部位から右室への短絡血流を認めた。造影 CT でも右冠尖が右室側へ大きく突出しており、右 Valsalva 洞動脈瘤破裂の確定診断となった。

【手術所見】大動脈弁右冠尖が逸脱しており右室側へ大きく落ち込んでおり、その一部には大きな欠損孔を認めた。弁尖の欠損孔を ePTFE パッチで閉鎖した。右室切開より心内を観察したところ、パッチで閉鎖できていなかった残存 VSD より右冠尖が大きく右室側へ突出していた。突出している弁尖を押し戻すように、残存 VSD に ePTFE パッチを縫着して閉鎖した。人工心肺離脱後の経食道エコーおよび術後経胸壁心エコーでは Valsalva 洞から右室への短絡血流、および遺残短絡は消失しており、造影 CT 上でも右冠尖逸脱は改善されていた。術後経過は良好で術後 19 日目に独歩退院し、現在自覚症状は NYHA I 度まで改善している。

【結語】VSD 閉鎖術後の遺残短絡は Valsalva 洞動脈瘤破裂をきたすことがあり、慎重な経過観察が必要である。

02-5 心室中隔欠損自然閉鎖後の三尖弁逆流に対して三尖弁置換術を要した2例**Two cases of tricuspid valve regurgitation requiring tricuspid valve replacement after spontaneous closure of ventricular septal defect**

加賀 重亜喜、本田 義博、萩原 裕大、中村 千恵、四方 大地、武居 祐紀、白岩 聡、榊原 賢士、中島 博之
山梨大学医学部附属病院 心臓血管外科

Yoshihiro Honda, Yudai Hagihara, Chie Nakamura, Dichi Shikata, Yuki Takesue, Satoru Shiraiwa, Kenji Sakakibara, Hiroyuki Nakajima

University of Yamanashi Hospital Cardiovascular dept

【はじめに】心室中隔欠損症 (VSD) は、約半数近くで自然閉鎖する。欠損孔が4mm以下で、部位では筋性部が最も高率に、次に膜性部に自然閉鎖が期待できる。閉鎖には、欠損孔周囲または三尖弁周囲から進展する線維組織が関与している。自然閉鎖すると乳児期の手術の必要性はなくなる。しかし、自然閉鎖したVSDでも不整脈、右室流出路狭窄、僧帽弁閉鎖不全、三尖弁閉鎖不全などに注意すべきとの報告も散見される。今回、心室中隔欠損自然閉鎖後に発症した三尖弁閉鎖不全症 (TR) に対して三尖弁置換術 (TVR) を要した症例を経験したので報告する。

【症例1】78歳男性。心房細動を契機に心不全を発症した。膜様部中隔瘤 (MSA) を認め、これと三尖弁中隔尖が癒着し、弁尖の可動性を制限していた。肝うっ血を伴う高度のTRに対してTVRを施行した。三尖弁中隔尖は、MSAを含め石灰化が高度で三尖弁形成術 (TVP) は困難と判断した。

【症例2】20歳女性。生直後に心雑音を聴取され、VSDと診断された。倦怠感を主訴に前医を受診した。右心系の著名な拡大を伴う高度のTRを認めた。MSAの形成は軽度であったが、中隔尖弁尖との癒着がありシャント血流は認めなかった。術中所見は、前尖及び後尖にもperforationなど破壊、変性を高度に認めた。感染性心内膜炎の既往などが示唆された。TVPは断念し、TVRを行った。

【結語】VSDはMSAないしは周囲組織の発達や癒着により自然閉鎖し、手術を回避できる症例がある反面、遠隔期に閉鎖過程が三尖弁閉鎖不全などのマイナス面に働くこともある。TRに対しては形成術が第一選択と考えるが、弁尖の性状により人工弁置換術を選択せざるを得ない場合もあることを念頭に置く必要がある。

03-1 Fontan術後症例におけるCMR心筋native T1値に関する検討**The usefulness of myocardial native T1 relaxation times by cardiac magnetic resonance in Fontan patients over 15 years old**

田尾 克生¹⁾、石川 友一¹⁾、倉岡 彩子¹⁾、寺師 英子¹⁾、鈴木 彩代¹⁾、福岡 將治¹⁾、連 翔太¹⁾、山田 佑也¹⁾、岩屋 悠生¹⁾、鹿島 田渉¹⁾、池田 英史¹⁾、白水 優光²⁾、村岡 衛²⁾、小谷 匡史²⁾、山村 健一郎²⁾、佐川 浩一¹⁾、山田 太郎¹⁾、鈴木 花子²⁾

福岡市立こども病院 循環器科¹⁾、循環器集中治療科²⁾

Katsuo Tao¹⁾、Yuichi Ishikawa¹⁾、Ayako Kuraoka¹⁾、Eiko Terashi¹⁾、Sayo Suzuki¹⁾、Shouji Fukuoka¹⁾、Syouta Muraji¹⁾、Yuuya Yamada¹⁾、Yuki Iwaya¹⁾、Wataru Kashimada¹⁾、Eishi Ikeda¹⁾、Hiromitsu Shirouzu²⁾、Mamoru Muraoka²⁾、Kenichirou Yamamura²⁾、Kouichi Sagawa¹⁾

Fukuoka Children's Hospital Department of cardiology¹⁾、Department of cardiovascular intensive care²⁾

【背景】CMRの心筋native T1緩和時間(myoT1)は、心筋性状を定量的に評価できる新しい画像診断法である。しかしFontan術後患者におけるmyoT1の様子はよく知られていない

【目的】Fontan術後myoT1の挙動を、両心室症例との比較・血行動態との関連を通じて探索し、臨床的有用性を検討する。

【方法】2021年1月から2022年8月に当院でCMRと心カテを施行した15歳以上の連続58例を対象とした。両心室群(B群17例)、Fontan群(FL群(主心室LV)13例およびFR群(同RV)28例)の3群に分け、myoT1を比較しmyoT1と相関する指標を探索した。

【結果】myoT1はFR群で他2群より高値、B群とFL群で差を認めなかった(p=0.008)。myoT1はBSA(R=-0.40)、群(0.43)、性(-0.38)、IVC flow(-0.36)、Liver T1(0.37)、LVCO (-0.42)、peak HR(-0.43)と相関し、重回帰分析では $980.57 \times \text{IVC flow} + 0.022 \times \text{Liver T1}$ と表現された。F群(FL+FR)のみでは $923.5 + 66.7 \times \text{群}$ と示された。

【結論】myoT1はFR群で高値を示し、IVC flow、LiverT1との関連からFontan循環への適応度を反映している可能性がある。

03-2 成人期 Fontan 術後症例において Plasma Volume Status は中心静脈圧と予後を推定する Calculated Plasma Volume Status Reflects Elevated Central Venous Pressure and Worse Prognosis in Adult Fontan Patients

中島 充貴、杜 徳尚、川田 哲史、高谷 陽一、中川 晃志、三好 亨、西井 伸洋、赤木 禎治、伊藤 浩

岡山大学病院 循環器内科

Mitsutaka Nakashima, Norihisa Toh, Satoshi Kawada, Yoichi Takaya, Koji Nakagawa, Toru Miyoshi, Nobuhiro Nishii, Teiji Akagi, Hiroshi Ito

Okayama University Hospital Cardiovascular Medicine dept

【背景】Fontan 術後症例における中心静脈圧 (CVP) の上昇は予後不良因子とされるが、CVP の非侵襲的な推定は容易ではない。Plasma volume status (PVS) はヘマトクリットと体重を用いて非侵襲的に循環血漿量の状態を評価でき、心不全症例の予後と関連すると報告される。本研究では、Fontan 術後症例における PVS が CVP および予後予測に有用か検討した。

【方法】当院で右心カテーテル検査を行った成人期 Fontan 術後症例を対象とした。Fontan 循環に高度狭窄がある症例は除外した。カテーテル検査時のヘマトクリットと体重を用いて PVS を算出した。PVS と CVP および死亡・心不全入院との関係を検討した。

【結果】計 56 例が対象となった (女性 44 %、年齢中央値 24.5 歳)。CVP は中央値 11 (9 - 13) mmHg、PVS は中央値 -10.4 (-15.6 - -3.2) % であった。中央値 2.5 年の観察期間で死亡 3 例、心不全入院 5 例を認めた。PVS は高 CVP (CVP \geq 15 mmHg) 群において低 CVP (< 15 mmHg) 群と比較して有意に高値であった (-0.9 \pm 3.2 % vs -12.4 \pm 11.1 %, p= 0.01)。ROC 解析を用いて高 CVP に対する PVS の至適カットオフを求めたところ -2.9% であり (AUC 0.82, p< 0.01)、PVS > -2.9% の症例は PVS \leq -2.9% の症例と比較して有意に死亡・心不全入院が多かった (30.8% vs 2.3%, p= 0.01)。PVS > -2.9% は有意に peakVO₂ (r= -0.31, p= 0.04) および Δ VO₂/ Δ WR (r= -0.31, p= 0.04) と相関を認めた。

【結論】成人期 Fontan 術後症例において PVS は CVP 高値および予後不要と関連していた。

03-3 PA with IVS 成人例におけるフォンタン術後と 2 心室修復術後の遠隔期成績の比較

Comparison of long-term results after Fontan vs. biventricular repair in adults with PA with IVS

田中 敏克¹⁾、三木 康暢¹⁾、城戸 佐知子¹⁾、松久 弘典²⁾、大嶋 義博²⁾

兵庫県立こども病院 循環器内科¹⁾、兵庫県立こども病院 心臓血管外科²⁾

Toshikatsu Tanaka¹⁾、Yasunobu Miki¹⁾、Sachiko Kido¹⁾、Hironori Matsuhisa²⁾、Yoshihiro Oshima²⁾

Kobe Children's Hospital Department of Cardiology¹⁾、Kobe Children's Hospital Department of Cardiovascular Surgery²⁾

【背景】PA with IVS はスペクトラムの広い疾患で、治療方針も右室・三尖弁の大きさや形態に左右され画一化されていない。2 心室修復の方がフォンタンよりも長期予後が良いと考え、可能な限り 2 心室修復を目指すことを基本としてきたが、本疾患の長期予後に関する報告は少ない。【対象と方法】15 歳以上で心カテを施行し、最近まで当院で外来フォローしている PA with IVS 20 症例のうち、1.5V repair の 2 例を除いた 18 例を対象とし、フォンタン手術群 (1V) と 2 心室修復術群 (2V) に分け、最終心カテ時の CVP, CI, Rp, 最終外来受診時の SpO₂, HANP, BNP, NYHA, 利尿剤内服の有無について比較した。2V から 1.5V へ conversion した症例は conversion 直前のデータを、1.5V から 1V へ conversion した症例は conversion 後のデータを採用した。【結果】1V 群 vs 2V 群で、心カテ施行時年齢 (26 vs 18)、外来受診時年齢 (32 vs 25) に差はなかった。Rp と SpO₂ が 1V 群で有意に低く (0.8 vs 1.3), (95 vs 100)、CVP, CI, NYHA, HANP, BNP, 利尿剤内服の有無については 2 群間で差はなかった。また、2V から 1.5V へ、1.5V から 1V へ conversion した症例がそれぞれ 2 例あった。【結語】PA with IVS 成人症例においては、少なくとも 30 歳前後までの年齢においては 1V と 2V では血行動態や臨床症状に差はなかった。今後、1.5V も含めた長期の予後に関する研究が必要である。

12年間ステロイド内服治療を行った Fontan 術後蛋白漏出性胃腸症例の離脱後 4 年間の経過

A case report of the 4-year clinical course after withdrawal from corticosteroids administered for 12 years in patient with protein-losing enteropathy following Fontan operation.

上野 倫彦¹⁾、南雲 淳¹⁾、長谷山 圭司¹⁾、白石 真大^{2, 3)}

手稲溪仁会病院小児循環器科¹⁾、日鋼記念病院小児科²⁾、北海道大学病院小児科³⁾

Michihiko Ueno, Kiyoshi Nagumo¹⁾、Keiji Haseyama¹⁾、Masahiro Shiraishi^{2, 3)}

Teine Keijinkai Hospital, Pediatric Cardiology dept.¹⁾、Nikko Memorial Hospital, Pediatric dept.²⁾、Hokkaido University Hospital, Pediatric dept.³⁾

【背景】Fontan 術 (F 術) 後蛋白漏出性胃腸症 (PLE) は、予後不良因子でありしばしば管理に難渋する。以前発症 12 年後にステロイドから離脱しえた PLE 症例を報告した (日児誌 2019; 123: 474) が、今回その後 4 年間の経過について振り返り評価した。

【症例】22 歳女性。僧帽弁狭窄、心室中隔欠損、左室低形成。3 歳時に F 術を施行され 6 歳時に感冒を契機に PLE を発症、prednisolone (PSL) 内服で寛解するも減量に伴い再燃を繰り返した。13 歳より在宅酸素、sildenafil、spironolactone 大量療法を開始、enalapril 増量、15 歳より bisoprolol を導入し慎重に PSL を漸減、18 歳時に中止できた。

高卒後は事務職に就労し血中総蛋白 (TP; g/dL) は 6 台で経過、20 歳時のカテーテル検査では心係数 3.3 L/min/m²、中心静脈圧 11 mmHg と良好であった。21 歳時転職 (飲食店) し一人暮らしを始めたが、まもなく TP の低下と浮腫を認め安静と利尿剤投与で改善した。その後も多忙になると倦怠感の増強や TP 低下がみられ、一度 2 週間程入院し heparin 持続静注を行った。以後随時休養をとりながら就労し蛋白製剤の補充はせず外来管理をしているが、TP は 4 台前半で経過している。

【考察】本例は難治性 PLE に対し多剤を併用することでステロイドから離脱でき、2 年間ほど落ち着いていたが、その後生活スタイルの変化もあり徐々に病状の再燃、進行がみられている。今後 heparin 皮下注療法など検討中ではあるが、予断を許さず慎重な経過観察が必要と考えている。

フォンタン術後の蛋白漏出性胃腸症 (PLE) のリスク因子

Risk Factors for Protein Losing Enteropathy after Fontan operation

上田 秀明、細川 大地、菅谷 憲太、築野 一馬、池川 健、若宮 卓也、小野 晋、金 基成、柳 貞光

神奈川県立こども医療センター循環器内科

Daichi Hosokawa, Kenta Sugaya, Kazuma Tsuno, Takeshi Ikegawa, Takuya Wakamiya, Shin Ono, Ki-Sung Kim, Sadamitsu Yanagi

Kanagawa Children's Medical Center, Department of Cardiology

【背景】フォンタン術後の蛋白漏出性胃腸症 PLE は、いまだ治療抵抗性で、発症の予測は困難である。フォンタン循環症例における PLE 発症のリスク因子を検討した。【対象と方法】当院で経過観察中のフォンタン術後に PLE を来した 15 例 (男 10、女 5) を PLE 群、合併症を有さないフォンタン術後 153 例 (男 90、女 63) を非 PLE 群とし、二群間で各種パラメーターの比較検討を行った。また PLE 発症のリスク因子の検討を行った。フォンタン術施行時年齢が、10 歳を超える場合は対象外とし、フォンタン手術施行してから 15 年を超える心臓カテーテル検査結果は採用しなかった。年齢は PLE 群で 17±5.9 歳、非 PLE 群で 15±2.5 歳 (p=0.23)、フォンタン手術施行時年齢は PLE 群、非 PLE 群でそれぞれ 2.6±1.5 歳、1.9±1.2 歳 (p=0.13) であった。PLE 群 2 例 (13%) で 10 歳、17 歳時に死亡。【結果】PLE 群、非 PLE 群の 2 群間で、有意差を認めたのは、体血管抵抗 Rs でそれぞれ 17±4.4、21±6.1 単位・m² (p=0.0037)、動脈血酸素飽和度 SaO₂ 91±3.7、93±2.1% (p=0.0337) と PLE 群でより低値を示した。一方で平均肺動脈圧 mPAP 14±2.9、11±7.9mmHg (p=0.0110) と PLE 群でより高値を示した。平均大動脈圧 mAo、臓器灌流圧 perfusion pressure (mAo-CVP 圧差) は PLE 群で 75±16、61±15mmHg、非 PLE 群で 82±12 (p=0.1332)、69±19mmHg (p=0.0667) と有意差を認めなかったものの、より低値を示す傾向を示した。肺血流量 Qp、体血流量 Qp、肺血管抵抗 Rp、脳性ナトリウム利尿ペプチド BNP 値は、2 群間で有意差を認めなかった。多変量解析 (COX 比例ハザードモデル) で Rs (p=0.0194)、SaO₂ (p=0.0321) は有意なリスク因子であったが、mPAP は有意ではなかった。【結果】経過中、体血管抵抗、SaO₂ が低くなり、臓器灌流圧が低下傾向を示す場合には、PLE 発症の可能性を念頭に注意深い観察が必要になるとと思われる。

Abdominal Lymphatic Pathway in Fontan Circulation using Non-invasive Magnetic Resonance Lymphangiography

Yumi Shiina MD PhD^{1,2)}、Kei Inai MD PhD¹⁾、Michinobu Nagao MD PhD²⁾

Department of Pediatric Cardiology and Adult Congenital Cardiology, Tokyo Women's Medical University, Tokyo, Japan¹⁾、Cardiovascular center, St.Luke's International Hospital, Tokyo, Japan²⁾、Department of Diagnostic imaging & Nuclear Medicine, Tokyo Women's Medical University, Tokyo, Japan³⁾

Purpose: Lymphatic congestion is known to play an important role in the development of late Fontan complications. This study aimed to 1) develop a gadolinium ethoxybenzyl diethylenetriamine pentaacetic acid (Gd-EOB-DTPA) contrast three-dimensional heavily T2-weighted MR technique that can detect abnormal lymphatic pathway in the abdomen while simultaneously evaluating hepatocellular carcinoma (HCC) and to 2) propose a new classification of abnormal abdominal lymphatic pathway by using a non-invasive method in adults with Fontan circulation.

Methods: Twenty-seven adults with Fontan circulation who underwent Gd-EOB-DTPA abdominal MR imaging were prospectively enrolled in this study. We proposed MR lymphangiography that suppresses the vascular signal on heavily T2-weighted imaging after EOB contrast. The patients were classified as follows: grade 1 with almost no lymphatic pathway, grade 2 with a lymphatic pathway mainly around the bile duct and liver surface, and grade 3 with a lymphatic pathway mainly around the vertebral body and inferior vena cava.

Results: The grade 3 group showed the lowest oxygen saturation level, highest central venous pressure, highest incidence of massive ascites, HCC, and focal nodular hyperplasia. This group also tended to have patients with the oldest age and highest cardiac index; however, the difference was not statistically significant. As for the blood test, the grade 3 group showed the lowest platelet count and serum albumin level and the highest fibrosis-4 index.

Conclusions: A novel technique, Gd-EOB-DTPA MR lymphangiography, can detect abnormal abdominal lymphatic pathways in Fontan circulation, which can reflect the severity of failing Fontan.

04-1 ACHD 外来でみる大動脈縮窄症

Characteristics of Coarctation of the Aorta in Adult

郡山 恵子、小板橋 俊美、加古川 美保、藤田 鉄平、前川 恵美、阿古 潤哉

北里大学医学部循環器内科学

Keiko Ryo-Koriyama, Toshimi Koitabashi, Miho Kakogawa, Teppei Fujita, Emi Maekawa, Hidehira Fukaya, Junya Ako

Department of Cardiovascular Medicine, Kitasato University School of Medicine

大動脈縮窄症 (CoA) は約半数に二尖弁を合併する他、脳動脈瘤の合併例もあり、遠隔期の大動脈瘤や大動脈解離の発生とともに注意を要する。さらに、CoA に対する治療介入歴や治療の完成度に関わらず、成人期には高血圧症の発症率が高く、それに伴う心血管疾患の発症のリスクとされ、成人期にはより慎重な全身管理が必要となる。

今回、2017 年から 2022 年の間に当院の ACHD 診療部門へ受診した大動脈縮窄症および大動脈縮窄複合の 9 人について臨床像について調べた。7 人が乳児期に外科的治療をうけ、全例有意な残存狭窄はないが、1 人に高血圧を認めた。カテーテルによる拡張術後は 1 例で、上下肢に約 20mmHg の圧較差を認め、高血圧を呈していた。成人診断例の 1 人は高血圧をきっかけに当院を受診し、超音波検査、血圧脈波検査から大動脈疾患を疑われ、CT にて CoA を診断された。外科的治療を経て、直近の血圧は正常範囲であった。

CoA は総じて乳幼児期に診断されるが、成人期に診断される例もある。また、合併症の多くは成人期になって臨床的に問題となる。大動脈の評価に造影 CT、MRI やカテーテル検査が行われるが、これらは初期診療や日常的な検査としては選択されない。特に、若い世代には被ばくに関してより配慮が必要となる。非侵襲的な血圧脈波検査による評価は成人期診断、遠隔期評価ともに有用で、本疾患の成人期の診療に有益なツールとなっている。

04-2 本邦大動脈解離家系に見出された血管型ミオシン (Myh11) 遺伝子変異：変異導入マウスの解析から見てきた病態生理

The three Japanese pedigrees of familial aortic dissection/aneurysm with the Myh11 deletion mutation: case reports and the analyses of the gene-engineered mice

今井 靖¹⁾、根岸 経太^{1,2)}、甲谷 友幸^{1,3)}、久保田 香菜^{1,3)}、苅尾 七臣¹⁾、岡 徳彦^{3,4)}、関 満^{3,5)}、永井 良三⁶⁾、

自治医科大学 循環器内科学部門¹⁾、臨床薬理学部門²⁾、成人先天性心疾患センター³⁾、小児先天性心臓血管外科⁵⁾、小児科学⁶⁾

Jichi Medical University Cardiovascular Medicine¹⁾、Clinical Pharmacology²⁾、ACHD Center³⁾、Pediatric and Congenital Cardiovascular Surgery⁴⁾、Pediatrics⁵⁾、President⁶⁾

胸部大動脈解離・大動脈瘤の一部は遺伝性であり、原因遺伝子としては症候性のもとしてマルファン症候群・類縁疾患の原因遺伝子である FBN1、TGFBRI/2、TGF β リガンドおよびそのシグナル伝達を担う smad 分子、血管型エーラス・ダンロス症候群としての COL3A1 が知られるが、非症候性については ACTA2、MYH11、MYLK 等が知られている。症候性大動脈瘤・解離は勿論であるが、他臓器表現型を伴わない家族性大動脈瘤・解離 (FTAAD) においてはそのリスクを予見することは容易ではなく、リスク保因者の検出に遺伝学的検査が特に有用と考えられる。

以前、本学会 (第 18 回) において 6 人の同胞中 3 人が大動脈解離を発症、その一人の娘は 40 歳台で妊娠中に大動脈解離により死亡、その時の第 3 子 (孫) には動脈管開存症が認められ遺伝子解析にて MYH11 遺伝子変異 c.3766_3768delAAG, p.K1256del を同定、症例報告を行った (家系 1)。本変異は本邦の別 FTAAD 家系 (家系 2) にも認められ、さらに現在では FTAAD に対する遺伝学的検査が保険診療となっているがその中で当院へ救急搬送・大動脈基部置換となった 40 歳台の急性大動脈解離 (Stanford A) 症例 (家系 3) (前述の 2 家系とは独立) にも同一変異を認めており、本欠失変異の病因性は遺伝学的に明確化したものと思われる。

同遺伝子変異を Crisper-Cas9 法にて遺伝子変異を導入したノックインマウスを作成、病態解析を実施したところアンジオテンシン II 負荷によりヘテロ変異有する個体では容易に大動脈解離・大動脈内血腫形成を生じ、ホモ変異体は加えて高頻度に死亡した。さらにホモ体ではほぼ全例で動脈管開存を認め、膀胱拡大など他臓器の平滑筋機能低下を示唆する所見と併せて動脈管を含めた血管収縮不全が存在すると考えられた血管機能解析ではホモ・ヘテロ体において血管収縮能の低下を認めるとともに、病理学的評価において細胞接着分子の発現低下を伴う細胞間接着の脆弱化を認め、これらが病態形成を少なくとも部分的に説明しうると考えられた。

これらの検討結果は先天性心疾患に関連する大動脈病変の形成および動脈管開存の病態生理を考える上で示唆に富むと考えられ報告する。

成人先天性心疾患患者におけるインフルエンザウイルス感染後の心血管イベントリスク

Risk of Cardiovascular Events after Influenza Infection in ACHD Patients across Canada -A Population Based Study

小平 真幸^{1,2)}、Mohammad Sazzad Hasan¹⁾、Yoni Grossman¹⁾、Carlos Guerrero¹⁾、Liming Guo¹⁾、Aihua Liu¹⁾、Judith Therrien¹⁾、Ariane Marelli¹⁾

マギル大学病院 成人先天性心疾患診療部門¹⁾、慶應義塾大学病院循環器内科²⁾

Masaki Kodaira^{1,2)}、Mohammad Sazzad Hasan¹⁾、Yoni Grossman¹⁾、Carlos Guerrero¹⁾、Liming Guo¹⁾、Aihua Liu¹⁾、Judith Therrien¹⁾、Ariane Marelli¹⁾

McGill Adult Unit for Congenital Heart Disease Excellence, Montreal, Québec, Canada¹⁾、Department of Cardiology, Keio University Hospital²⁾

Background- Cardiovascular complications due to viral infection have been reported to pose a greater threat in vulnerable cardiac patients such as congenital heart disease (CHD). There is a paucity of data on the incidence of influenza and its impact on cardiac outcomes among adult congenital heart disease (ACHD) patients.

Methods- Our data source was the Canadian Congenital Heart Disease (CanCHD) database, a pan-Canadian database of patients with CHD. Using International Classification of Diseases (ICD) 9/10 codes, we identified influenza virus associated hospitalizations between 2010 and 2017 among patients with CHD who were from 40 to 65 years old. Each influenza infection case was matched with an uninfected control patient who was hospitalized for limb fracture with the same age and sex. Our primary endpoint was cardiac complications, consisting of heart failure, acute myocardial infarction, atrial arrhythmia, ventricular arrhythmia, heart block, myocarditis, and pericarditis.

Results- We identified 303 influenza virus associated incident hospitalizations and 1,178 limb fracture. 255 influenza cases with influenza virus hospitalizations were matched to 255 controls with limb bone fracture. Kaplan-Meier curves showed patients with influenza virus hospitalization had significantly higher incidence of cardiovascular events compared to the matched control group ($p < 0.0001$). Time-dependent hazard function modeling via spline demonstrated this difference to be significant within the first 9 months, however, no longer onward. Cox regression model demonstrated influenza virus hospitalization associated with higher risk of subsequent cardiovascular events (HR: 2.415; 95% CI: 1.571 – 3.712; $p < 0.0001$).

Conclusions- In this pan-Canadian ACHD cohort study, influenza virus hospitalization was associated with higher risk of cardiovascular complications during the 9 months follow-up period, which was pronounced in the first year after influenza hospitalization. These data will be important in to planning optimal surveillance strategies to mitigate adverse outcomes for the current COVID-19 virus affected CHD.

Chronic kidney disease and metabolic syndrome in ACHD with poor prognosis

Shin Yi Jang

Sungkyunkwan Univ Samsung Medical Center

04-5 Follow-up of children with congenital heart disease in Mongolia

E. Narantsatsral, T. Bolormaa, B. Undral, J. BatUndrah

NCMCH, Ulaanbaatar, Mongolia

The Cardiology outpatient department of the National Center for Maternal and Child Health (NCMCH) is the largest and only department in Mongolia for follow-up of children with congenital heart disease (CHD). A total of 3,040 children with heart problems are observed here, 1,542 of whom have CHD and 1,498 have undergone heart surgery. In addition, 704 (45.5%) children with CHD required surgery, of which 239 had complex defects.

Considering the 1498 children who had heart surgery by age group, there are 169 children aged 0-1, 353 aged 1-2, 364 aged 3-5, 380 aged 6-11, 206 aged 12-17, and 26 aged over 18. Also, 211 /14%/ of these children had surgery due to complex defects. According to those children who had heart surgery, they have symptoms such as heart pain, arrhythmias, heart failure, myocardial dysfunction, enlargement of cavities, valvular insufficiency and stenosis, so constant follow-up is necessary after surgery.

We refer these follow-up patients to the adult clinic as they reach adulthood. Twenty-six children have been transferred, and 206 children will be transferred soon. Follow-up of children with heart defects who are assigned to an adult hospital and have undergone surgery for anomalies is problematic. Because adult cardiologists have fewer experience of CHD, it is not uncommon for some adolescents to informally have follow-ups by pediatric cardiologists.

Cardiac follow-up of adults with CHD who have heart surgery in Mongolia is still a significant problem.

04-6 アトピー性皮膚炎が誘因と考えられた感染性心内膜炎の ACHD2 症例**two ACHD cases of infectious endocarditis considered to be triggered by atopic dermatitis**

大西 達也、奥 貴幸、福留 啓祐、宮城 雄一、寺田 一也

国立病院機構四国こどもとおとなの医療センター小児循環器内科

Tatsuya Onishi, Takayuki Oku, Keisuke Fukudome, Yuichi Miyagi, Kazuya Terada

Shikoku Medical Center for Children and Adults, department of pediatric cardiology

【緒言】感染性心内膜炎（IE）は、術後遠隔期に注意すべき問題の一つである。アトピー性皮膚炎（AD）が誘因と考えられた ACHD の IE2 症例を経験した。

【症例】症例 1 は 26 歳男性で、TGA に対し Jatene と PA パッチ拡大術後。入院前日から発熱が出現し、近医で高 CRP 血症を認めたため当院へ紹介された。血液培養からは MSSA が検出され、AD 病変部でも同菌が検出された。経食道心エコーで肺動脈パッチの尾側端に疣贅と思われる mass を認め IE と診断した。CEZ、GM、REF にて加療し、感染の再燃はなく計 61 日で退院した。症例 2 は 19 歳男性で、肺動脈弁欠損に対し PVR 術後である。発熱を認め近医で加療を受けるも改善せず、総合病院を受診したところ高 CRP 血症を認めたため当院へ紹介入院となった。血液培養および AD 病変部位から MSSA が検出され、経胸壁心エコーでも人工弁に疣贅を認めたため IE と診断した。ABPC/SBT + GM + REF で加療し感染兆候は軽快したが、経過中に空洞形成を認め右心系疣贅の飛散による多発性肺化膿症を呈していた。計 73 日で後遺症なく退院した。以後の IE 予防のため、皮膚科にてスキンケアを実施し経過を見ている。

【考察】AD では抗菌ペプチド機能が破綻することで皮膚での黄色ブドウ球菌の検出率が高く、皮膚炎の増悪で菌侵入が容易となるため、皮膚の清潔保持が重要である。また、AD による IE の罹患歴があれば今後は皮膚炎の程度により予防内服が推奨されるため、皮膚科とも密な共診体制を構築しておく必要がある。

04-7 成人血管輪の 2 症例

Vascular Rings in Adults

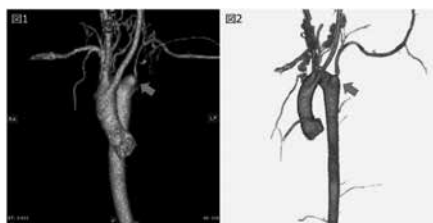木島 康文¹⁾、椎名 由美¹⁾、杉淵 景子²⁾、水野 篤¹⁾、増田 慶太¹⁾、小宮山 伸之¹⁾、丹羽 公一郎¹⁾

聖路加国際病院 循環器内科¹⁾、聖路加国際病院 成人先天性心疾患外来²⁾

Yasufumi Kijima¹⁾、Yumi Shiina¹⁾、Keiko Sugibuchi²⁾、Atsushi Mizuno¹⁾、Keita Masuda¹⁾、Nobuyuki Komiyama¹⁾、Koichiro Niwa¹⁾

St. Luke's International Hospital, Department of Cardiology¹⁾、St. Luke's International Hospital, Adult Congenital Heart Disease Clinic²⁾

【背景】血管輪は発生の過程で生じる先天的な病態であるが、成人症例に遭遇することもある。幼少期は気管や食道の圧迫による症状緩和を目的として手術適応が検討されるのに対して、成人期では Kommerell 憩室の拡大に伴う解離や破裂予防も目的として手術適応が検討される。【症例 1】16 歳、女性。健診で右大動脈弓を指摘された。心エコー上先天性心疾患の合併はないが、血圧の左右差を認めた。造影 CT で左鎖骨下動脈起始異常と Kommerell 憩室を認め(図 1 矢印)、食道造影で通過障害を示唆する所見を認めた。【症例 2】20 歳、男性。3 歳時に先天性肺動脈弁狭窄に対して肺動脈弁交連切開・漏斗部筋束切除、肺動脈形成を施行されている。呼吸器疾患に関連して施行された胸部 CT で肺動脈の拡大を指摘された。軽度の血圧左右差があり、造影 CT で左鎖骨下動脈起始異常と Kommerell 憩室を認めた(図 2 矢印)。食道造影では通過障害を示唆する所見が認められた。【結語】成人の右側大動脈弓および左鎖骨下動脈起始異常型の血管輪 2 症例を経験した。2 症例とも将来的に手術施行時期の検討を要するものと考えられる。



04-8 成人先天性心疾患における電子カルテデータによる癌病名頻度の報告

Frequency of cancer in adult congenital heart disease.

水野 篤、丹羽 公一郎、野出 孝一

聖路加国際病院 循環器内科¹⁾、佐賀大学附属病院 循環器内科²⁾

Atsushi Mizuno¹⁾、Koichiro Niwa、Koichi Node

Department of Cardiovascular Medicine, St.Luke's International Hospital¹⁾、Department of Cardiovascular Medicine, Saga University²⁾

【背景】成人先天性心疾患における悪性腫瘍の併発に関しては議論がなされているものの、実際のデータが不足している。中澤らの報告では直接癌発生要因となるフォンタン術後肝癌例を覗いたとしても、先天性心疾患患者自体のがん発生頻度は同年代一般頻度より高いとされている。

【方法】IQVIA データに含まれる、12 施設において 2012 年 1 月 1 日から 2021 年 12 月 31 日までに成人先天性疾患の病名 (ICD-10 コードで Q200-269) が診療録に入力された成人先天性疾患症例 (15 歳以上) を対象に、癌の病名の有無を確認した。がんの病名も同様に ICD-10 コードで分類した。

【結果】全 8298 先天性心疾患患者のうち 1091 患者 (13.1%) に癌の診断名を認めた。消化管が 495 患者、呼吸器が 195 患者、男性 203、尿路 166 患者、リンパ系 92 で診断名を認めた。

【結論】電子カルテによる診断病名での検索は過剰に評価される可能性があることはあると考えられるが、成人先天性心疾患においても少なからず数において癌の診断病名を認める。成人期まで生存可能な先天性心疾患患者が増えてきたことにより、さらに癌などの併発について全国的なデータが待たれる。

Keynote Lecture 肺高血圧に関する新しい情報

石井 卓

東京医科歯科大学 小児科

05-1 心臓外の病態のために顕著な低酸素血症、生命的危急状態に陥った心室中隔欠損・Eisenmenger 症候群の2例

Two cases of ventricular septal defect and Eisenmenger syndrome with severe hypoxemia leading to lethal status due to extracardiac pathology

本間 友佳子、早瀬 康信

徳島大学大学院 医歯薬学研究部 小児科

Yukako Homma, Yasunobu Hayabuchi

Department of Pediatrics Graduate School of Medical Science Tokushima University

症例1は34歳女性。肺動脈性肺高血圧に対する内服加療中で血小板減少性紫斑病 (ITP) を合併している。通常時の SpO₂ は90%であった。ITPのために子宮筋腫による過多月経が増悪し、不正出血が持続することを繰り返した。貧血の進行によって低酸素血症・全身倦怠感が顕著となるため、入院加療を繰り返し、赤血球輸血、酸素投与、 γ -gIb 投与などを要した。入院頻度も多く、低酸素血症も強いため、本人、産婦人科と協議して子宮全摘を行った。その後は、低酸素発作を来すことはなく、全身状態も安定している。

症例2は25歳女性。心室中隔欠損症と末梢性肺静脈狭窄症を伴った肺高血圧症に対して、内服加療中で、安静時 SpO₂ は85%である。COVID-19 ワクチン接種翌日から発熱し、接種2日後に自宅で SpO₂ 40% まで低下したために家族が救急要請し、当院へ搬送された。補液・酸素投与などで加療し、解熱とともに SpO₂ 低下も改善した。COVID-19 ワクチン接種の副反応による発熱に伴って体血管抵抗が低下したために RL shunt が増加し、重度の低酸素血症を来したと考えられた。現在は肺移植登録を済ませて待機中である。

2症例とも心疾患自体の進行や増悪ではなく、突発的な心臓外の病態のために重度の低酸素血症を来し、危急の状態となった。心臓外病変による急変は予期せず起こることがあり、状況に応じた迅速かつ適切な治療が求められるものと考えられた。

05-2 Treat and Repair が可能となった高度拘束性換気障害を有する肺高血圧合併心房中隔欠損症の1例

A Case of Successful "Treat and Repair" in Patient with Pulmonary Hypertension Associated with Atrial Septal Defect and Severe Restrictive Respiratory Failure

藤田 鉄平¹⁾、加古川 美保¹⁾、飯倉 早映子¹⁾、前川 恵美¹⁾、郡山 恵子¹⁾、深谷 英平¹⁾、小坂橋 俊美¹⁾、宮地 鑑²⁾、阿古 潤哉¹⁾北里大学医学部循環器内科学¹⁾、北里大学医学部心臓血管外科²⁾Teppei Fujita¹⁾、Kakogawa Miho¹⁾、Saeko Iikura, Emi Maekawa¹⁾、Keiko Ryo-Koriyama¹⁾、Hidehira Fukaya¹⁾、Toshimi Koitabashi¹⁾、Kagami Miyazi²⁾、Junya Ako¹⁾Department of Cardiovascular Medicine, Kitasato University School of Medicine¹⁾、Department of Cardiovascular Surgery, Kitasato University School of Medicine²⁾

症例は57歳、女性。小児期に心房中隔欠損症 (ASD) を指摘され、修復不可能と診断された。57歳時に心不全を発症し、チアノーゼと共に、心臓カテーテル検査で平均肺動脈圧 (mPA) 50 mmHg、肺血管抵抗値 (PVR) 13.5 単位と肺高血圧症を認めた。エンドセリン受容体拮抗剤とホスホジエステラーゼ5阻害剤を開始し、mPA 37 mmHg、PVR 3.8 単位まで改善した。ASD 閉鎖は可能と判断したが、欠損孔は38 mm と大きく、カテーテル閉鎖術は適応外であった。開胸手術が考えられるも、肺結核既往による肺障害と70 mmの主肺動脈瘤による胸郭腔の占拠により、高度拘束性換気障害 (1回換気量 1L) を呈しており、Body Mass Index は13 kg/m² と低く、呼吸筋力も低下しており、手術リスクは高いと考えられた。しかし半年の経過で、心不全症状と身体活動度は著しく改善し、呼吸筋力も改善傾向を示したため、術前より呼吸リハビリを行い、手術の方針とした。8mmのFenestrationを残した心房中隔欠損パッチ閉鎖術に加え、胸郭腔の容量拡大のために肺動脈縫縮術を行った。術後1ヶ月の長期挿管管理を要しながらも、mPA 00mmHgまで改善し、退院となった。肺高血圧合併シャント疾患に対する Treat and Repair は未だリスクを伴う治療法であり、治療初期に適応から外れてしまう症例が存在する。しかし薬剤による長期間の肺高血圧管理の中で手術耐容能を得られることがある。繰り返し患者評価を行い、手術適応のある患者を見落とさないことが重要である。

05-3 心室中隔欠損に伴う肺高血圧症に対する Treat-and-Repair による治療戦略**Treat-and-Repair strategy for ventricular septal defect with pulmonary arterial hypertension**

梅井 正彦¹⁾、相馬 桂¹⁾、平田 康隆²⁾、後藤 耕策¹⁾、常盤 洋之¹⁾、齊藤 暁人¹⁾、小島 敏弥¹⁾、笠原 真悟³⁾、赤木 禎治⁴⁾、小室 一成¹⁾、八尾 厚史⁵⁾

東京大学医学部附属病院 循環器内科¹⁾、東京大学医学部附属病院 心臓外科²⁾、岡山大学 心臓血管外科³⁾、岡山大学 循環器内科⁴⁾、東京大学 保健・健康推進本部⁵⁾

Masahiko Umei¹⁾、Katsura Soma¹⁾、Yasutaka Hirata²⁾、Kohsaku Goto¹⁾、Hiroyuki Tokiwa¹⁾、Akihito Saito¹⁾、Toshiya Kojima¹⁾、Shingo Kasahara³⁾、Teiji Akagi⁴⁾、Issei Komuro¹⁾、Atsushi Yao⁵⁾

Department of Cardiovascular Medicine, The University of Tokyo Hospital¹⁾、Department of Cardiac Surgery, The University of Tokyo Hospital²⁾、Department of Cardiovascular Surgery, Okayama University³⁾、Department of Cardiovascular Medicine, Okayama University⁴⁾、Division for Health Service Promotion, The University of Tokyo⁵⁾

【背景】心室中隔欠損 (VSD) に伴うシャント性肺動脈性肺高血圧症 (PAH) は心房中隔欠損 (ASD) と異なり、進行が速く早期に Eisenmenger 化を来たし予後不良となることが多い。特に PAH 治療薬による肺血管抵抗値 (PVR) 低下が得られても、肺動脈圧変化に乏しく薬剤効果の維持・判定が難しいことから欠損孔閉鎖のタイミングの見極めが難しい。今回 VSD-PAH/Eisenmenger と診断された症例に対して Treat-and-Repair を行え得た経過の異なる 3 症例を紹介しながら、VSD-PAH に対する治療戦略・問題点を考察する。

【症例 1】VSD、卵円孔開存合併の 20 代女性。平均肺動脈圧 (mPAP) 43 mmHG, PVR 7.6Wood units (WU) の PAH に対して薬剤反応良好であり VSD 閉鎖を施行した。

【症例 2】VSD、動脈管開存 (PDA) 合併の 40 代後半女性。mPAP 66 mmHG, PVR 7.4 WU の PAH あり。心拍出量の低下があり完全修復では心室容量負荷による心不全が危惧されたため、肺動脈絞扼術 (PAB)・PDA 結紮を先行し、2 期的に VSD 閉鎖および PAB 解除を施行した。

【症例 3】VSD-Eisenmenger と診断された 60 代男性。前医で mPAP 54 mmHG, PVR 6.9 WU, Qp/Qs 1.0 から Eisenmenger と診断されるも PAH 治療薬により Qp/Qs の上昇認め可逆性ありと判断。PVR・mPAP 高値のため ASD conversion (VSD 閉鎖) を先行し、2 期的に ASD 閉鎖を施行した。

【結語】治療の難渋が予想される VSD における PAH においても、症例ごとに適切な検査・治療を行うことで安全にシャント閉鎖が可能となりうる。

05-4 Over systemic の重症肺高血圧症に合併する病態 “PH-pSAM” の提唱**Proposal of "PH-pSAM", a condition associated with over systemic severe pulmonary hypertension**

湯浅 絵理佳¹⁾、神野 太郎¹⁾、丸山 篤志¹⁾、住友 直文¹⁾、小柳 喬幸¹⁾、古道 一樹¹⁾、福島 裕之²⁾、山岸 敬幸¹⁾
慶應義塾大学医学部小児科¹⁾、東京歯科大学市川総合病院小児科²⁾

Erika Yuasa¹⁾、Taro Kono¹⁾、Atsushi Maruyama¹⁾、Naofumi Sumitomo¹⁾、Takayuki Oyanagi¹⁾、Kazuki Kodo¹⁾、Hiroyuki Fukushima²⁾、Hiroyuki Yamagishi¹⁾、

Keio University School of Medicine, the Department of Pediatrics¹⁾、Tokyo Dental College Ichikawa General Hospital, the Department of Pediatrics²⁾

【緒言】Over systemic の肺動脈性高血圧症 (PAH) の重症病型として、右室左室連関により“発作的に”左室流出路狭窄 (LVOTS)・収縮期僧帽弁前方運動 (SAM)・重症僧帽弁逆流 (MR) を反復した症例を経験した。体血圧低下を契機に左室が高圧右室に強く圧排されて生じる新たな病態として“PH-pSAM (pulmonary hypertension related paroxysmal systolic anterior movement)”を提唱する。

【症例】25 歳女性。新生児遷延性肺高血圧症・心房中隔欠損症と診断され、6 歳時に平均肺動脈圧 134 mmHg の重症肺高血圧と判明した。高度側弯で肺移植は適応外だった。epoprostenol 薬液交換時に強い動悸が生じ、緊急入院した。心エコー図で新規に severe MR を認め、左心不全として強心・降圧・水分制限の初期治療を行ったところ病状が更に悪化した。繰り返し実施した心エコー図で SAM が原因と判断し、phenylephrine を静注すると、症状も SAM・MR も瞬時に消失した。末梢血管収縮薬の持続投与で左室後負荷を高め、水分負荷とβ遮断薬で左室の虚脱・過収縮防止を図り状態は安定したが、肺高血圧の治療強化で右室の減圧を試みると、副作用である体血圧低下により発作が頻発した。スワングアンツカテーテルを留置し、肺体血圧のバランスをモニタリングしながら epoprostenol の減量に踏み切った結果、昇圧薬持続静注の離脱に成功した。【考察】重症 PAH の循環破綻の原因となる新たな病態として、PH-pSAM を報告する。肺体血圧のバランスを維持する管理が肝要で、肺高血圧の治療強化により悪化する場合がある。

先天性心疾患を伴う肺高血圧症レジストリ JACPHR

Japan Congenital Heart Disease Associated with Pulmonary Hypertension Registry

土井 庄三郎¹⁾、石井 卓²⁾、山岸 敬幸³⁾、内田 敬子⁴⁾、細川 奨²⁾、石崎 怜奈³⁾、石田 秀和⁵⁾、高月 晋一⁶⁾
 福島 裕之⁷⁾、稲井 慶⁸⁾、小垣 滋豊⁹⁾

災害医療センター 小児科¹⁾、東京医科歯科大学 小児科²⁾、慶應義塾大学 小児科³⁾、同 保健センター⁴⁾、大阪大学 小児科⁵⁾、東邦大学医療センター大森病院 小児科⁶⁾、東京歯科大学市川総合病院 小児科⁷⁾、東京女子医科大学 循環器小児科⁸⁾、大阪急性期総合医療センター 小児科⁹⁾

Shozaburo Doi¹⁾、Tak Ishii²⁾、Hiroyuki Yamagishi³⁾、Keiko Uchida⁴⁾、Susumu Hosokawa²⁾、Reina Ishizaki³⁾、Hidekazu Ishida⁵⁾、Shinichi Takatsuki⁶⁾、Hiroyuki Fukushima⁷⁾、Kei Inai⁸⁾、Shigetoyo Kogaki⁹⁾

Disaster Medical Center, Dept of Pediatrics¹⁾、Tokyo Medical and Dental University, Dept of Pediatrics²⁾、Keio University, Dept of Pediatrics³⁾、Keio University, Health Center⁴⁾、Osaka University, Dept of Pediatrics⁵⁾、Toho University Omori Hospital, Dept of Pediatrics⁶⁾、Tokyo Dental Collage Ichikawa General Hospital, Dept of Pediatrics⁷⁾、Tokyo Women's Medical University, Dept of Pediatrics⁸⁾、Osaka General Medical Center, Dept of Pediatrics⁹⁾

【背景】先天性心疾患を伴う肺高血圧症（CHD-PH）の臨床分類は多岐にわたり、肺の発育による影響を受け、幅広い年齢層に分布するため多彩な臨床像を呈する。

【目的】基礎疾患や治療歴の詳細を含む小児～成人のシームレスな all Japan の多施設登録レジストリを構築し、real world data から予後予測因子、適切な管理・治療法を確立すること。

【方法】対象は初期登録前後6か月以内の侵襲的治療未施行例で、心臓カテーテル検査により mPAP>20mmHg (Fontan 循環は TPG>6mmHg/PVRI ≥ 3WU・m2) を認める症例とした。JAPHRI 群への登録症例も対象とし、基礎心疾患の詳細、併存疾患や薬物/外科治療の既往も含め JAPHRI と共通のプラットフォーム上で登録し、過去の診断時データとともにイベント発生時または年1回のフォローアップデータも入力する。

【結果】AMED 難治性疾患実用化事業研究の2年目で、現在参加59施設、登録33施設、99症例である。年齢は診断時20歳未満が89%、登録時20歳未満は70%と成人例も多く、臨床分類1群が2/3、Fontan 循環が20%を占めていた。診断時と登録時を比較できた60例で登録時 mPAP は診断時に比し有意に低下し、Fontan 症例では TPG, PVRI ともに登録時は低下していた。循環器内科の先生方にも ACHD 症例の JACPHR 登録をお願いしたい。

成人期大動脈縮窄に対する初回・再手術の長期成績

Repair of primary and complicated coarctation of the aorta: Its long-term results.

前田 登史¹⁾、森おと姫¹⁾、吉澤 康祐¹⁾、堀 祥昌¹⁾、下地 章夫¹⁾、福永 直人¹⁾、田村 暢成¹⁾、飯田 尚樹²⁾、
 稲熊 洸太郎²⁾、豊田 直樹²⁾、石原 温子²⁾、坂崎 尚徳²⁾

兵庫県立尼崎総合医療センター 心臓血管外科¹⁾、兵庫県立尼崎総合医療センター 小児循環器内科²⁾

Toshi Maeda, Otohime Mori¹⁾、Kosuke Yoshizawa¹⁾、Yoshimasa Hori¹⁾、Akio Shimoji¹⁾、Naoto Fukunaga¹⁾、
 Nobushige Tamura¹⁾、Naoki Iida²⁾、Kotaro Inaguma²⁾、Naoki Toyota²⁾、Haruko Ishihara²⁾、Hisanori Sakazaki²⁾

Hyogo Prefectural Amagasaki General Medical Center Cardiovascular Surgery¹⁾、Hyogo Prefectural Amagasaki General Medical Center Pediatric Cardiology²⁾

【背景と目的】大動脈縮窄（CoA）は、一般的に小児期修復術が行われるが、成人期に初回手術や再手術を要する症例がある。当院での成人期 CoA に対する初回・再手術について長期成績を検討した。

【対象と方法】2005年から2012年に行った18歳以上のCoAに対する手術7例を対象とした。年齢は22～38（中央値34）歳、初回手術3例。再手術例の初回手術時年齢は3～14歳で、全例左開胸（正中切開併用1例）であった。初回手術術式と再手術理由は、SCF 法術後の大動脈瘤2例、パッチ拡大術後の大動脈瘤1例、上行下行大動脈バイパス+人工血管置換術後の吻合部仮性瘤1例。

【手術】初回手術例では左開胸（2例）を基本とし、合併心疾患がある場合は正中切開（1例；VSD, MR）とした。再手術例では、弓部大動脈にも介入する場合は、癒着も考慮し正中切開（3例）、下行大動脈のみの場合は左開胸（1例）を選択した。大動脈病変に対して全例で人工血管置換を施行した。

【結果】手術死亡、遠隔死亡なし。術後合併症として乳び胸1例、嗝声6例を認め、嗝声1例で外科的治療を要したが、他は内科的治療で軽快した。術後10～15（中央値12）年が経過し、初回手術のMR合併例で、MVP後の溶血のため再手術を要したが、大動脈関連の再介入はない。2例で降圧薬内服中。

【結語】成人期 CoA では、過去手術や合併病変に応じた術式の検討が必要である。長期成績は良好だが、降圧治療を要する症例があり、継続的な観察が必要である。

O6-2 成人先天性心疾患に対する MICS 手術

MICS procedure for reoperation of Adult Congenital Heart Disease

打田 俊司¹⁾、坂本 裕司¹⁾、手島 真弓¹⁾、黒部 裕嗣¹⁾、赤澤 祐介²⁾、河本 敦³⁾、千阪 俊行³⁾、高田 秀実³⁾、
檜垣 高史³⁾、泉谷 裕則¹⁾

愛媛大学大学院医学系研究科 心臓血管呼吸器外科¹⁾、循環器内科²⁾、小児科³⁾

Shunji Uchita¹⁾、Hiroshi Sakamoto¹⁾、Mayumi Teshima¹⁾、Hirotosugu Kurobe¹⁾、Yusuke Akazawa²⁾、
Atsushi Kawamoto³⁾、Toshiyuki Chisaka³⁾、Hidemi Takata³⁾、Takashi Higaki³⁾、Hironori Izutani¹⁾

Ehime University Graduate School of Medicine, Department of Cardiovascular and Thoracic Surgery¹⁾、
Department of Cardiology²⁾、Department of Pediatrics³⁾

【背景】先天性心疾患外科治療の発展とともに遠隔期に修復部位の再手術を要する症例が増えている。罹病期間が長く、他の臓器合併症が再手術時のリスクを高める。我々はリスク軽減が得られる再開心術症例に MICS を導入している。再手術症例における MICS 適応の利点と今後の展望を検討する。

【症例】2020 年 12 月から導入した MICS 開心術 4 例のうちの再手術 3 例を提示する。

① 36 歳 男性 心室中隔欠損修復術後 35 年。 severe TR, 心房粗動に対し三尖弁形成術、isthmus block 施行。

・長期間弁逆流による弁尖の退縮の懸念

② 31 歳 女性 心臓逆位、多脾症候群、完全型房室中隔欠損修復術後 27 年。心不全、severe TR に対し TVR。

・心臓逆位、下大静脈欠損、奇静脈結合、Child B 肝硬変への術式の工夫

③ 35 歳 男性 Williams 症候群、大動脈弁上狭窄解除術後、大動脈形成術後 28 年。心房細動、severe MR に対し MVP, 左側 Maze, LA 縫縮、LAA 閉鎖。上行大動脈の高度癒着による大動脈遮断リスク。

・心拍動下の左心系手術

【結語】ACHD は後天性心疾患と異なる形態的・解剖的な特性、再手術時の癒着剥離による出血と手術時間延長、うっ血性肝硬変に起因する凝固機能不全、止血困難などが手術リスクとなる。症例によって MICS や MICS・カテーテル治療併用の適応拡大でリスクを軽減した ACHD 再手術症例が期待される。

O6-3 TCPC conversion 後のペースメーカー挿入回避のための術式の工夫

Surgical techniques for avoiding pacemaker implantation after TCPC conversion

黒子 洋介¹⁾、井上 善紀¹⁾、岸 良匡¹⁾、鈴木 浩之¹⁾、枝木 大治¹⁾、小松 弘明¹⁾、横田 豊¹⁾、辻 龍典¹⁾、
迫田 直也¹⁾、村岡 玄哉¹⁾、小林 純子¹⁾、川畑 拓也¹⁾、廣田 真規¹⁾、小谷 恭弘¹⁾、杜 徳尚²⁾、笠原 真悟¹⁾

岡山大学病院 心臓血管外科¹⁾、岡山大学病院 循環器内科²⁾

Yosuke Kuroko¹⁾、Yoshinori INOUE¹⁾、Yoshimasa KISHI¹⁾、Hiroyuki SUZUKI¹⁾、Daiji EDAKI¹⁾、Hiroaki KOMATSU¹⁾、
Yutaka YOKOTA¹⁾、Tatsunori TSUJI¹⁾、Naoya SAKODA¹⁾、Gen-Ya MURAOKA¹⁾、Junko KOBAYASHI¹⁾、Takuya KAWABATA¹⁾、
Masanori HIROTA¹⁾、Yasuhiro KOTANI¹⁾、Norihisa TOH²⁾、Shingo KASAHARA¹⁾

Okayama University Hospital Department of Cardiovascular surgery¹⁾、Okayama University Hospital Department of Cardiology²⁾

【背景】TCPC conversion の術後に徐脈となり、ペースメーカー植え込みが必要となる症例が時々みられる。その原因は、長期にわたる心房筋のストレスや、術前の不整脈の状態、周術期の不整脈の治療など多岐にわたると考えられる。原因の一つとして手術中の操作による可能性も否定できない。我々は術後の洞不全症候群を起こさないようにするため、TCPC conversion を行う際には洞結節近くの心房操作を極力行わない様にする工夫を行っている。

【手術】TCPC conversion では心房と肺動脈の吻合部分はずして人工血管を肺動脈に吻合するが、我々は心房切開を肺動脈との接合部の前面を縦に切開する最小限の処置にとどめ、人工血管を内挿するように肺動脈へ吻合するように工夫している。余剰の心房壁は人工血管を包み込むように縫合し人工血管へ縫い付けておく。IVC 側は心房より離断し人工血管と端々吻合を行い、心房切開部分は縫合閉鎖する。手術ビデオを供覧する。

【結果】2019 年より合計 6 人に上記方法による TCPC conversion を行った。APC-Fontan からの conversion となる 2 人は術前より徐脈性不整脈を認めており、手術と同時にペースメーカー挿入を行ったが、他の 4 人は現在に至るまでペースメーカー植え込みを回避できている。

【結語】手術操作が原因となる徐脈性不整脈を予防するため、TCPC conversion の術式を工夫している。まだ症例数が少なく観察期間も短いですが、ペースメーカー回避の一助となれば幸いと考えている。

O6-4 心房細動を合併した心房中隔欠損に対する外科的治療

Surgical Treatment of Atrial Septal Defect with Atrial Fibrillation

小出 昌秋¹⁾、國井 佳文¹⁾、立石 実¹⁾、前田 拓也¹⁾、守内 大樹¹⁾、曾根久美子¹⁾、塚田 友太¹⁾、中嶋 八隅²⁾、杉山 央²⁾、宮崎 文²⁾、井上 奈緒²⁾、杉浦 亮³⁾、逸見 隆太³⁾、齋藤 秀輝³⁾

聖隷浜松病院 心臓血管外科¹⁾、聖隷浜松病院 小児循環器科²⁾、聖隷浜松病院 循環器科³⁾

Masaaki Koide¹⁾、Yoshifumi Kunii¹⁾、Minori Tateishi¹⁾、Takuya Maeda¹⁾、Hiroki Moriuchi¹⁾、Kumiko Sone¹⁾、Yuta Tsukada¹⁾、Yasumi Nakashima²⁾、Hisashi Sugiyama²⁾、Aya Miyazaki²⁾、Nao Inoue²⁾、Ryo Sugiura³⁾、Ryuuta Henmi³⁾、Hideki Saito³⁾

Seirei Hamamatsu General Hospital Department of Cardiovascular Surgery¹⁾、Seirei Hamamatsu General Hospital Department of Pediatric Cardiology²⁾、Seirei Hamamatsu General Hospital Department of Cardiology³⁾

【背景】成人期の心房中隔欠損(ASD)には心房細動(AF)を合併することが少なくない。ASDに発症したAFをどう治療するかについては、明らかなコンセンサスはない。ASDカテーテル閉鎖+カテーテルアブレーション(RFCA)も一つの選択ではあるが、慢性心房細動に対するRFCAは治癒率に問題がある。一方メイズ手術や外科的肺静脈隔離術(PVI)は、一度の治療で比較的治癒率が高いことが報告されている。【目的】当院における外科的ASD閉鎖+心房細動手術の成績を検討する。【対象と方法】2003年以降当院で行ったメイズ/PVI 434例中ACHDに対する手術は55例、そのうちのASD閉鎖術とともに行った21例を対象とした。年齢は65±12歳、男性10女性11。術前慢性AF8例、発作性AF13例であった。ASD単独手術は7例、弁膜症手術併施14例、Full Maze16例、PVI 5例。診療録から後方視的に術後経過を抽出した。平均観察期間51±42ヶ月【結果】手術死亡なし。遠隔死亡1例(突然死)。脳梗塞発症なし。経過観察中術後AF再発は3例にみられたがいずれも慢性AFで僧帽弁手術を併施した症例であった。AF再発回避率は2年100%、3年84%、5年84%であった。【考察】AFを合併したASDの外科的治療成績は良好であった。ASD+AFに対しては外科的メイズ/PVIが有効である。

O6-5 成人期に心内修復術を施行した右室二腔症

Surgical repair for double-chambered right ventricle in adulthood

城尾 邦彦¹⁾、落合 由恵¹⁾、島田 尚慈¹⁾、中田 悠介¹⁾、元松 祐馬¹⁾、杉谷 雄一郎²⁾、渡邊 まみ江²⁾、宗内 淳²⁾、徳永滋彦¹⁾

JCHO九州病院 心臓血管外科¹⁾、小児循環器科²⁾

Kunihiko Joo¹⁾、Yoshie Ochiai¹⁾、Shoji Shimada¹⁾、Yusuke Nakata¹⁾、Yuma Motomatsu¹⁾、Yuichiro Sugitani²⁾、Mamie Watanabe²⁾、Jun Muneuchi²⁾、Shigehiko Tokunaga¹⁾

JCHO Kyushu Hospital Department of Cardiovascular Surgery¹⁾、Department of Pediatric Cardiology²⁾

【目的】当院で成人期に心内修復術を行った右室二腔症(DCRV)の臨床経過を提示する。

【症例】6症例(女性5例)に対してDCRV修復術を行った。手術時年齢は中央値40歳(21-59)、心臓カテーテル検査による右室内圧較差69 mmHg(42-134)、右室/左室収縮期圧比0.76(0.57-1.01)であった。全症例で乳児期に心室中隔欠損症の診断あり(2例は自然閉鎖)、大動脈右冠尖逸脱を2例認めた。手術は小児心臓外科医が執刀し、心室中隔欠損孔は0.6 mm Dacron patchにて閉鎖。右房アプローチによる右室内異常筋肉切除を行い、主肺動脈および右室切開(5例)による筋切除を追加した。人工心肺時間111分(88-124)、大動脈遮断時間72分(49-90)。右室内圧較差は11 mmHg(2-33)へ改善し、右室圧は速やかに正常化(26 mmHg(19-38))した。術後主要合併症なし、手術死亡なし、遠隔死亡1例(術後9年、嚥下性肺炎)を認めた。直近の心エコー検査(中央値10.1年)における右室内圧較差は6.6 mmHg(2.3-10)で再発症例は認めなかった(観察期間中央値11.8年(0.1-14.7))。

【考察】小児期に手術適応がないと判断された成人期右室二腔症に対する外科治療6例を経験した。いずれも心室中隔欠損症や大動脈弁逸脱の併存があり、周術期評価や治療に際しては小児循環器科および小児心臓外科医の介入が望ましい。

06-6 Unroofed coronary sinus 高齢成人症例の手術経験**Surgery for elderly adult cases with unroofed coronary sinus**

近田 正英、宮入 剛、西巻 博、縄田 寛、谷川 和好、千葉 清、駒ヶ嶺 正英、向後 美沙、北 翔太、杵淵 聡志、富田 真央、中村 竜士

聖マリアンナ医科大学 心臓血管外科

Masahide Chikada, Takeshi Miyairi, Hiroshi Nishimakim, Kan Nawata, Kazuyoshi Tanigawa, Kiyoshi Chiba, Masahide Komagamine, Misa Kougo, Shota Kita, Satoshi Kinebuchi, Masahiro Tomita, Ryuji Nakamura

St. Marianna University, School of Medicine, Department of Cardiovascular Surgery

【目的】Unroofed coronary sinus (URCS) は、非常にまれな疾患であり、心臓超音波検査での診断が難しく、成人で発見される症例が増加している。今回、我々は最近3年間で3例の高齢成人症例を経験したので報告する。

【症例】73-75歳の男性1例と女性2例であった。3例とも発作性心房細動で受診し、精査の結果URCSと診断された。男性例は、冠動脈疾患を合併していた。PLSVCは女性の1例のみ合併していた。

【結果】全例、人工心肺心停止下に右房から経中隔で左房をあけ、CSからネラトンを挿入してURCSの全貌を観察した。PLSVCを合併した症例はURCSを直接縫合閉鎖したが、1週間後再離開し再手術となり、自己心膜パッチで再閉鎖した。他の2例は、URCSを自己心膜パッチで閉鎖した。TAPを3例とも施行し、狭心症の症例は2枝バイパスを施行した。2例で左房クリップを施行した。PLSVCを合併し再手術を施行した症例が、術後1年でChronic Af with blockでリードスペースメカの植え込みを受けた。もう一例の女性症例が術後1年後、MRが進行して中等度になり、経皮的僧帽弁クリップ術が施行された。

【結語】URCSの高齢成人手術症例を3例経験した。術後はスッキリ回復する印象は乏しかった。今後、どこまで手術治療を行うかさなる検討が必要と思われた。

07-1 Fallot 四徴症修復術後成人患者における右室拡張能障害と左室拡張能障害との関連**Relationship between right and left ventricular diastolic dysfunction assessed by 2-dimensional speckle-tracking echocardiography in adults with repaired tetralogy of Fallot**

三宅 誠¹⁾、坂本 二郎¹⁾、阿部 梨栄²⁾、松谷 勇人²⁾、近藤 博和¹⁾、岩倉 篤³⁾、新井 善雄³⁾、土井 拓^{4,5)}、田村 俊寛¹⁾

天理よろづ相談所病院循環器内科¹⁾、天理よろづ相談所病院臨床検査部²⁾、天理よろづ相談所病院心臓血管外科³⁾、天理よろづ相談所病院小児循環器科⁴⁾、天理よろづ相談所病院先天性心疾患センター⁵⁾

Makoto Miyake¹⁾、Jiro Sakamoto¹⁾、Rie Abe²⁾、Hayato Matsutani²⁾、Hirokazu Kondo¹⁾、Atsushi Iwakura³⁾、Yoshio Arai³⁾、Hiraku Doi^{4,5)}、Toshihiro Tamura¹⁾

Department of Cardiology, Tenri Hospital¹⁾、Department of Clinical Laboratory, Tenri Hospital²⁾、Department of Cardiovascular Surgery, Tenri Hospital³⁾、Department of Pediatric Cardiology, Tenri Hospital⁴⁾、Congenital Heart Disease Center, Tenri Hospital⁵⁾

【背景】Fallot四徴症修復術後(rTOF)の成人患者において、2次元スペクトルトラッキング心エコー法(2D-STE)を用いて右室と左室拡張能障害について評価した報告は少ない。

【方法】rTOF成人患者69名(平均年齢34歳、男性61%)の心エコー図を後ろ向きに調査した。従来の心エコーに加え、2D-STEで右室および左室の長軸方向ストレイン(GLS)と早期拡張期ストレインレート(SRe)を評価した。年齢と性別をマッチさせた30人の健常者を対照群とした。

【結果】rTOF患者では右室および左室GLSは対照群と比較して有意に低下していた(右室 $-18.4\pm 3.3\%$ vs. $-23.5\pm 4.2\%$, $p<0.001$; 左室 $-16.0\pm 3.8\%$ vs. $-20.0\pm 3.0\%$, $p<0.001$)。右室および左室SReもrTOF患者では対照群と比較して有意に低下していた(右室: 1.22 ± 0.34 sec⁻¹ vs. 1.47 ± 0.41 sec⁻¹, $p=0.003$; 左室: 1.29 ± 0.42 sec⁻¹ vs. 1.63 ± 0.42 sec⁻¹, $p<0.001$)。rTOF患者では右室と左室GLS間の相関と同様に($r=0.45$, $p<0.001$)、右室と左室SReにも相関が認められた($r=0.43$, $p<0.001$)。

【結語】rTOF成人患者においては、右室と左室の収縮能障害の間に相関が認められるのと同様に、右室と左室の拡張能障害にも相関が認められる。

修復術後ファロー四徴症・類縁疾患の遠隔期肺動脈弁置換術における右室拡張障害の意義

Impact of right ventricular restrictive physiology on outcomes in tetralogy of Fallot after pulmonary valve replacement

中島 充貴、杜 徳尚、小谷 恭弘、川田 哲史、高谷 陽一、中川 晃志、西井 伸洋、中村 一文、森田 宏、赤木 禎治、笠原 真悟、伊藤 浩

岡山大学病院 循環器内科

Mitsutaka Nakashima, Norihisa Toh, Kotani Yasuhiro, Satoshi Kawada, Yoichi Takaya, Koji Nakagawa, Nobuhiro Nishii, Kazufumi Nakamura, Hiroshi Morita, Teiji Akagi, Shingo Kasahara, Hiroshi Ito

Okayama University Hospital Cardiovascular Medicine dept

【背景】ファロー四徴症（TOF）では修復術後に右室拡張障害を認めることがあり、心エコーでは右室流出路での拡張後期前方駆出血流（EDFF）として評価される。術後遠隔期の肺動脈逆流（PR）に対する肺動脈弁置換術（PVR）は右室容量負荷を軽減するが、PVR前の右室拡張障害が術後の経過に与える影響は明らかでない。

【方法】心内修復術後のTOFおよびその類縁疾患で、遠隔期にPRに対してPVRを行った症例を対象とした。EDFFは右室流出路でのパルスドプラ法で計測し、P波直後で30cm/s以上の前方駆出血流と定義した。右室サイズはMRIで評価した。

【結果】計42例のうち女性は19例、初回修復術の年齢は中央値3歳（2-7）、PVRの年齢は中央値33歳（IQR 22-51）、PVR後の観察期間は中央値40ヶ月（30-49）であり、期間中に死亡・心不全入院は認めなかった。PVR前に14例にEDFFを認め、EDFF(+)群とEDFF(-)群では、PVR前の年齢、右室拡張末期容積係数、右室駆出率、BNP、peak VO₂に有意差を認めなかった。EDFF(+)群はPVR後のBNP低下率は小さく（2.5±32% vs 34±31%、P<0.01）、術後も利尿薬を必要とする症例が多かった（71% vs 32%、P=0.02）。多重ロジスティック回帰分析で、術前のEDFFは術後の利尿薬使用の独立した規定因子であった（OR 9.1; 95%CI 1.4-57.6、P=0.02）。

【結語】TOFとその類縁疾患でPRに対するPVRが必要な症例では、心エコーで評価された右室拡張障害の存在はPVR術後の心不全症状の改善と関連している。

40歳以降にPVRを受けたrTOF患者は術後に右室ストレインが悪化する

rTOF patients undergoing PVR after age 40 have worse RV strain postoperatively

沼田 るり子¹⁾、石津 智子¹⁾、川松 直人¹⁾、佐藤 希美¹⁾、山本 昌良¹⁾、町野 智子¹⁾、松原 宗明²⁾、五十嵐 都¹⁾、家田 真樹¹⁾

筑波大学 医学医療系 循環器内科¹⁾、筑波大学 医学医療系 心臓血管外科²⁾

Ruriko Numata¹⁾、Tomoko Ishizu¹⁾、Naoto Kawamatsu¹⁾、Kimi Sato¹⁾、Masayoshi Yamamoto¹⁾、Tomoko Machino¹⁾、Muneaki Matsubara²⁾、Miyako Igarashi¹⁾、Masaki Ieda¹⁾

University of Tsukuba, Faculty of Medicine, Department of Cardiology¹⁾、University of Tsukuba, Faculty of Medicine, Department of Cardiovascular Surgery²⁾

【目的】心内修復術後ファロー四徴の患者における外科的肺動脈弁置換術（PVR）の術後に、右室サイズの改善に比し右室の機能的な改善が乏しい症例を経験することがある。術後の右室機能に關与する要因を後方視的に検討した。

【対象・方法】筑波大学付属病院で2013年から2020年にPVRを受けた11人の患者（うち男性7人）を対象とした。経胸壁心臓超音波検査は術前から術後5年までの結果を収集した。

【結果】PVR施行年齢は平均31.2歳（13-54歳）であった。PVR施行時の年齢が40歳以上（4人）、40歳以下（7人）で分けると、40歳以上の群ではRV focused 4-chamber viewで測定した右室拡張末期面積（RVEDA）が術前（43.8±8.2cm²）と比較して術後のいずれの時点でも有意に低下したが、右室Free wall strainは術前（-14.7±2.8%）と比較すると経年的に悪化した。40歳以下の群ではRVEDAは術前（32.7±8.3cm²）より術後に小さくなる傾向はあるが有意差はなく、右室Free wall strainは術後に一過性に低下するが術後1年では術前（-12.5±5.2%）のレベルに改善し以降も横ばいであった。

【結論】40歳以上でPVRを受けた群では術後に右室サイズが改善しても右室Strainが低下した。

Stroke work index からみた右室流出路再建術後の遠隔期予後

Prediction of prognosis after right ventricular outflow tract reconstruction based on modified right ventricular stroke work index

本田 崇¹⁾、高梨 学¹⁾、北川 篤史¹⁾、木村 純人¹⁾、平田 陽一郎¹⁾、鹿田 文昭²⁾、宮地 鑑²⁾、石倉 健司¹⁾

北里大学医学部 小児科学¹⁾、心臓血管外科学²⁾

Takashi Honda¹⁾、Manabu Takanashi¹⁾、Atsushi Kitagawa¹⁾、Sumito Kimura¹⁾、Yoichiro Hirata¹⁾、Fumiaki Shikata²⁾、Kagami Miyaji²⁾、Kenji Ishikura¹⁾

Kitasato University School of Medicine, Departments of Pediatrics¹⁾、and Cardiovascular Surgery²⁾

【背景】 Right ventricular stroke work index (RVSWI) は右心不全患者において収縮及び拡張機能低下を反映するが、右心機能の保たれている患者では圧負荷と容量負荷を統合して評価できる指標であると考えられる。本研究では、右室流出路再建術後患者において、術後早期の RVSWI が再手術時期の予測に有用であるかを検討した。

【方法】 ファロー四徴症 35 例、両大血管右室起始症 34 例の計 69 例を対象とした。従来の RVSWI の計算式の平均肺動脈圧の項に右室収縮期圧を代入した modified RVSWI (mRVSWI) を、術後 1 年の心臓カテーテル検査結果をもとに計算し、再手術時期に与えた影響を評価した。

【結果】 mRVSWI の高値群 (H 群, mRVSWI>18) 21 例、中等度群 (M 群, 14-18) 21 例、低値群 (L 群, <14) 27 例に分けた。3 群間の再手術回避率に有意な差があり (p<0.0001)、M 群と比較し H 群は再手術回避率が低く (p<0.05)、L 群は高かった (p<0.05)。H、M、L 群の 10 年及び 15 年再手術回避率は、57、90、100% 及び 32、54、100% であった。

【結語】 mRVSWI は P-V ループで囲まれる面積、つまり右室仕事率を反映し、右室流出路の狭窄及び逆流に伴う心負荷を統合的に定量評価できる、右室流出路再建術後患者の新たな予後予測因子となる可能性がある。

後下方 rim 欠損を伴う心房中隔欠損における外科的閉鎖後遺残短絡の形態的、臨床的特徴

Anatomical and clinical features of postoperative residual ASD complicated by postero-inferior rim deficiency

長岡 孝太¹⁾、山岡 大志郎¹⁾、加藤 真理子¹⁾、石井 瑤子¹⁾、清水 武¹⁾、大山 伸雄¹⁾、喜瀬 広亮¹⁾、藤井 隆成¹⁾、堀川 優衣¹⁾、佐野 俊和¹⁾、堀尾 直裕¹⁾、宮原 義典¹⁾、富田 英¹⁾、佐野 俊二¹⁾、望月 泰秀²⁾、新家俊郎²⁾

昭和大学病院 小児循環器・成人先天性疾患センター¹⁾、昭和大学医学部内科学講座循環器内科学部門²⁾

Kota Nagaoka¹⁾、Daishiro Yamaoka¹⁾、Mariko Kato¹⁾、Yoko Ishii¹⁾、Takeshi Shimizu¹⁾、Nobuo Oyama¹⁾、Hiroaki Kise¹⁾、Takanari Fujii¹⁾、Yui Horikawa¹⁾、Toshikazu Sano¹⁾、Naohiro Horio¹⁾、Yoshinori Miyahara¹⁾、Hideshi Tomita¹⁾、Shunji Sano¹⁾、Yasuhide Mochiduki²⁾、Toshiro Shinke²⁾

Pediatric Heart Disease and Adult Congenital Heart Disease Center, Showa University Hospital¹⁾、Division of Cardiology, Showa University School of Medicine²⁾

【背景】 後下方 rim 欠損を伴う心房中隔欠損 (ASD) では外科的閉鎖後に静脈洞型 ASD に類似した特徴的形態を呈する遺残短絡を認めることがある。

【症例】 症例 1) 65 歳女性。51 歳時に胸骨正中切開で外科的閉鎖。65 歳時に発作性心房細動を契機に施行された経食道心エコー (TEE) で右左短絡を伴う遺残短絡を認めた。症例 2) 77 歳男性。幼少期に胸骨正中切開で外科的閉鎖。77 歳時に脳梗塞を発症。TEE で右左短絡を伴う遺残短絡を認めたが患者の希望で抗凝固療法のみで経過観察中。症例 3) 63 歳男性。8 歳時に胸骨正中切開で外科的閉鎖。28 歳で一過性脳虚血発作、52 歳と 61 歳で脳梗塞を発症し、TEE で右左短絡を伴う遺残短絡を認めた。1 例目は再手術に先行し患者の希望でハイリスクであることを説明のうえ経皮的閉鎖術を施行したが閉鎖栓脱落を生じた。3 例とも遺残短絡の形態は下位静脈洞型 ASD に類似し、3DCT で頭尾側方向のトンネル状の特徴的形態が確認された。すべて初回手術の際に ASD 下縁の認識および閉鎖が不十分であったと推察された。

【結語】 後下方 rim 欠損を伴う ASD 遺残短絡は手術手技に関連した特徴的形態を有し、経胸壁心エコーでは確認しにくく形態の把握には TEE や 3DCT が有用である。容量負荷だけでなく右左短絡による全身塞栓症を生じることがあり臨床的に重要である。

O8-1 修正大血管転位症における若年期の左房機能低下

Left atrial dysfunction in young adults with congenitally corrected transposition of the great arteries

福光 梓¹⁾、宗内 淳²⁾、杉谷雄 一郎²⁾、渡辺 まみ江²⁾、宗 麻衣¹⁾、小川 明希¹⁾、奥田 知世¹⁾、
村田 眞知子¹⁾、秋光 起久子¹⁾、田中 隆一¹⁾

地域医療機能推進機構九州病院 中央検査室¹⁾、地域医療機能推進機構九州病院 小児科²⁾

Azusa Fukumitsu¹⁾、Jun Muneuchi²⁾、Yuichiro Sugitani²⁾、Mamie Watanabe²⁾、Mai So¹⁾、Aki Ogawa¹⁾、
Tomoyo Okuda¹⁾、Machiko Murata¹⁾、Kikuko Akimitsu¹⁾、Ryuichi Tanaka¹⁾

Division of Clinical Laboratory, Kyushu Hospital, Japan Community Healthcare Organization¹⁾、Department
of Pediatrics, Kyushu Hospital, Japan Community Healthcare Organization²⁾

【目的】修正大血管転位症患者 (ccTGA) の体心室右室機能は若年期から低下し予後を決定する。ccTGA 患者において、心不全の予後指標とされる左房機能について知られていないため経年的に評価した。

【対象と方法】孤立性 ccTGA 群 9 例と年齢を一致させた正常群 34 例、前負荷群 (中等度以上僧帽弁逆流) 26 例、後負荷群 (経大動脈弁流速 > 2.5 m/s) 15 例を対象に、10 歳代と 20 歳代の 2 点において、心エコー図検査から左房機能指標 (max LAVI、min LAVI、LAEF)、体心室右室面積変化率 (RVFAC)、三尖弁逆流 (TR) を後方視的に評価した。追跡期間内に外科的治療やデバイス治療の介入、出産経験がないことを条件とした。

【結果】初回評価 (14[12-18] 歳) では、ccTGA 群、正常群、前負荷群、後負荷群の左房機能指標は、max LAVI (ml/m²): 25.4 vs 19.6 vs 23.5 vs 22.4 (P=0.076)、min LAVI (ml/m²): 10.7 vs 7.4 vs 9.4 vs 8.5 (P=0.006)、LAEF (%) : 57 vs 64 vs 59 vs 61 (P=0.126) であった。ccTGA 群の RVFAC : 37 (35-38) %、中等度以上 TR : 4 例であった。10 年後評価 (24[22-27] 歳) では、max LAVI (ml/m²): 34.8 vs 21.7 vs 25.0 vs 23.3 (P = 0.007)、min LAVI (ml/m²): 17.1 vs 8.2 vs 9.5 vs 8.1 (P<0.001)、LAEF (%) : 51 vs 62 vs 59 vs 60 (P=0.001) であった。その時点での ccTGA 群の RVFAC : 35 (32-38) %、中等度以上 TR : 3 例であった。ccTGA 群は、追跡 2 点間で有意に LAVI は拡大し (P = 0.008、P=0.004)、LAEF は低下したが (P = 0.009)、RVFAC や TR に変化はなかった。

【考察】ccTGA において、心エコー図検査による体心室右室機能評価はその形態から限界があることもあるが、左房機能評価は簡便であり ccTGA における新たな病状評価の指標となる可能性が示唆された。

O8-2 小児期末治療修正大血管転位の成人期における臨床経過に関する検討

Clinical course of unrepaired congenitally corrected transposition of the great arteries

竹平 健¹⁾、上田 知実^{1,2)}、井上 史也¹⁾、長原 慧¹⁾、藤田 早紀¹⁾、石井 宏樹¹⁾、松村 雄¹⁾、小林 匠¹⁾、
齋藤 美香¹⁾、吉敷 香菜子¹⁾、濱道 裕二¹⁾、矢崎 諭^{1,2)}、嘉川 忠博^{1,2)}

榊原記念病院小児循環器科¹⁾、同成人先天性心疾患センター²⁾

Ken Takehira¹⁾、Tomomi Uyeda^{1,2)}、Fumiya Inoue¹⁾、Satoshi Nagahara¹⁾、Saki Fujita¹⁾、Hiroki Ishi¹⁾、Yu
Matsumura¹⁾、Takumi Kobayashi¹⁾、Mika Saito¹⁾、Kanako Kishiki¹⁾、Yuji Hamamichi¹⁾、Satoshi Yazaki^{1,2)}、
Tadahiro Yoshikawa^{1,2)}

Department of pediatric cardiology, Sakakibara Heart Institute¹⁾、Adult Congenital Heart disease center²⁾

【背景】修正大血管転位 (cTGA) の未治療例については体心室右室の機能不全と三尖弁閉鎖不全の進行、不整脈等の問題が指摘されている。

【対象と方法】当院観察中の小児期に手術介入せず成人期に達した cTGA 26 例 (SLL : IDD=23 : 3, 男 : 女 =15 : 11, 年齢 18-70 歳) について診療録から後方視的に検討した。

【結果】診断時期は生後 9 例、乳幼児期 6 例、小学校検診 5 例、中学検診 2 例、高校検診 1 例、18 歳以降診断 5 例であった。合併奇形は VSD 10 例 (小短絡を含む) ASD 3 例、PS 8 例を認めた。このうち 4 例で感染性心内膜炎を発症した。三尖弁閉鎖不全 (TR) の増悪による三尖弁置換術の適応となったのは 9 例で 22-61 歳時に施行されていた。不整脈については房室ブロックに対するペースメーカー植込み 5 例 (15-40 歳時)、心房性不整脈合併 8 例、心室性不整脈 4 例 (11-40 歳時) を認めた。心不全症状を呈した症例は 8 例 (24-60 歳時) であった。抗心不全薬は 18 例に投与されており 30 代以降では血管拡張薬に加えベータ遮断薬投与が目立った。

【考察】肺動脈狭窄合併例では弁置換に至った症例を認めず、左室負荷の三尖弁への影響が示唆された。不整脈は TR 進行、心不全出現に比して早期に認められる傾向にあった。VSD と PS を合併し TR が比較的軽度の未治療症例が存在しており至適治療介入の時期について検討が必要である。

08-3 完全大血管転位に対する心房スイッチ手術術後の遠隔期問題点**Long-term outcome of atrial switch operation for transposition of the great arteries**

白石 修一、渡邊 マヤ、杉本 愛、高橋 利典、羽山 響、高橋 昌、土田 正則

新潟大学大学院医歯学総合研究科 呼吸循環外科学分野

Shuichi Shiraiishi, Maya Watanabe, Ai Sugimoto, Toshinori Takahashi, Kyo Hayama, Masashi Takahashi, Masanori, Tsuchida

Niigata University Graduate School of Medical and Dental Sciences, Division of Thoracic and Cardiovascular Surgery

【目的】完全大血管転位（TGA）に対する心房スイッチ手術（Senning/Mustard）術後症例の遠隔期問題点を検討する。

【対象】1975年以降にTGAに対する心房スイッチ手術施行例のうち、20年以上の経過観察が可能であった6例。観察期間25-45年。男性4例、女性2例。心房スイッチ手術の内訳はMustard 1例、Senning 5例であり、手術時年齢2カ月-17カ月。

【結果】遠隔死亡1例（Senning術後25年に突然死）。最近のNYHA分類はI度1例、II度4例。妊娠・出産経験例及び無投薬例なし。最近のBNP 25.8-86.2pg/ml、CTR 47.1-60.0%。洞調律2例、心房細動1例、ペースメーカー調律2例（1例はCRT-P）。洞調律の1例は洞機能不全症候群のためペースメーカー植え込み術施行。全例が心房性不整脈の既往あり。最近のUCGでは3度以上の三尖弁逆流（TR）を認めた症例は2例あり手術介入を検討中。2例は既に機械弁置換術をSenning術後23年、Mustard術後34年に行い、後者は同時に僧帽弁置換術・バップル交換も同時に施行、術後に心不全による長期入院を要したが退院後は良好な経過を得ている。

【まとめ】心房スイッチ術後患者は遠隔期に高率に心房性不整脈を合併し、突然死のリスクも上昇する。中等度以上のTRも高頻度に出現し、右心室機能が温存された状態での手術が望ましい。

08-4 解剖学的左室内に粗大な血栓を形成した完全大血管転位症 Mustard 術後の一例**Large morphological left ventricular thrombus in repaired complete transposition of the great arteries following Mustard procedure**児玉 浩幸¹⁾、梶山 渉太¹⁾、後藤 義崇¹⁾、芹川 威¹⁾、有田 武史¹⁾、益田 宗孝²⁾福岡和白病院 循環器内科¹⁾、福岡和白病院 心臓血管外科²⁾Hiroyuki Kodama¹⁾、Shota Kajiyama¹⁾、Yoshitaka Goto¹⁾、Takeshi Serikawa¹⁾、Takeshi Arita¹⁾、Munetaka Masuda²⁾Fukuoka Wajiro Hospital Cardiology Dept¹⁾、Fukuoka Wajiro Hospital Cardiovascular Surgery Dept²⁾

40代男性。他院で新生児期に完全大血管転位症I型と診断され、生後4か月時に心房位血流転換術（Mustard手術）を受けた。6歳時に心房内バップルリーク、9歳時には下大静脈閉塞および上大静脈高度狭窄を指摘され、9歳時にre-Mustard手術を受けた。その後は外来受診を継続していたが、20代半ばを最後に受診中断した。

40代での健診で右脚ブロックを指摘され、当科を受診した。無症候ではあるものの、受診時の経胸壁心エコーでは解剖学的右室の高度収縮能低下、拡大を認めた。一方で解剖学的左室機能は保たれ、心腔に明らかな異常構造物は指摘されなかった。その後、数か月間経過後より、労作時呼吸困難が遷延し、徐々に臥位困難となったため、緊急受診した。来院時、うっ血性心不全および心房頻拍を認め、入院治療の方針とした。経胸壁心エコーでは初診時に比し、顕著な解剖学的左室の壁運動低下を認め、心尖部付近で複数の類円形腫瘤を認めた。血栓や心臓腫瘍を疑い、精査を並行しつつ、抗凝固療法を施行したところ、2か月後には腫瘤の消失を認め、MRI検査結果なども含め、血栓と判断した。

完全大血管転位症に限らず、肺心室内の血栓形成は極めて稀であり、考察を加えて報告する。

08-5 未修復の高齢修正大血管転位症に対する集学的治療の経験

Management and outcomes in Elderly Patient with Unrepaired Congenitally Collected Transposition of the Great Arteries: A Case Report

洲上 泰¹⁾、岩田 祐輔¹⁾、吉田 尚司¹⁾、桑原 直樹²⁾、山本 哲也²⁾、寺澤 厚志²⁾、田中 秀門²⁾、桑原 尚志²⁾

岐阜県総合医療センター 小児心臓外科¹⁾、小児循環器内科²⁾

Tai Fuchigami¹⁾、Yusuke Iwata¹⁾、Hisashi Yoshida¹⁾、Naoki Kuwabara²⁾、Tetsuya Yamamoto²⁾、Atsushi Terazawa²⁾、Hideto Tanaka²⁾、Takashi Kuwahara²⁾

Gifu Prefectural General Medical Center, Department of Pediatric Cardiac Surgery¹⁾、Department of Pediatric Cardiac Surgery and Pediatric cardiology²⁾

【背景】過去の報告によると、心内奇形合併の修正大血管転位症(cTGA)は壮年期までに多くが心不全を呈し、診断後の10年生存率は64%と不良であった。

【症例】64歳、女性。学生時代よりNYHA2程度であった。19歳時にcTGA、心室中隔欠損、肺動脈狭窄(PS)と診断され、手術適応なしと診断されていた。29歳時に出産、47歳までフルタイムで勤務。徐々に労作時の息切れ悪化し、52歳時にはNYHA3-4程度となり当院紹介。PS進行によるチアノーゼ増強が症状の原因と診断し、52歳、53歳、56歳、61歳の計4回の経皮的肺動脈弁形成術(PTPV)施行し、SpO₂とADLの改善、その後の維持を行った。63歳時に失神のエピソード、完全房室ブロックと心室細動あり、除細動にて改善したが、徐脈によるQT延長あり。ペースメーカー植込み(PMI)の適応であったが、心内短絡のある血行動態で、解剖学的右室機能の低下もあるため、経静脈リードは不適と考え、64歳時に開胸下にDDD PMI施行した。心室リードは心臓後面にガーゼを入れて心臓を脱転し、右室心尖部は脂肪に覆われていたため、bipolar leadを左室心尖部の前面と背側に縫着した。DDD pacingにてSpO₂の上昇(84%→93%)を認め、outputが上昇したと考えられた。術後11日目に軽快退院。現在、術後4年半経過しているが、NYHA2-3程度、不整脈出現なく外来通院中。術前と術後4年半現在で、BNP 359.50→68.10pg/ml、HANP 252.3→80.3pg/mlと改善している。

【結語】外科的修復がされていないcTGA患者であっても、内科的/外科的管理を適切に行うことにより、予後を改善できる可能性が示唆された。

09-1 経皮的心房中隔欠損閉鎖術後の心房中隔穿刺の工夫

Optimal trans-septal puncture after percutaneous atrial septal defect closure

金澤 英明、関 雄太、勝俣 良紀、木村 雄弘、高月 誠司、福田 恵一

慶應義塾大学医学部 循環器内科

Hideaki Kanazawa, Yuta Seki, Yoshinori Katsumata, Takehiro Kimura, Seiji Takatsuki, Keiichi Fukuda

Keio University School of Medicine, Department of Cardiology

症例は60歳男性。2007年より発作性心房細動に対して近医でリズムコントロールされていた。2012年心房中隔欠損症(ASD)に対して当院にて経皮的ASD閉鎖術を施行(Amplatzer Septal Occluder 26mm)。2019年ごろよりベプリジル内服下でも心房細動の発作が出現するようになり、他院でカテーテルアブレーション施行。Native septumからの心房中隔穿刺を試みるも成功せず、左房へのアプローチを断念し、SVC isolationとCTIのみ施行して終了。その後、不整脈発作の頻度が増えたため、2nd session目的で当院に紹介受診となった。術前に施行した造影CTの3D構築画像では、留置されたデバイスの左房/右房ディスクの直径は40/36mmであり、心房中隔のほぼ全面を覆っていたため、Native septumからの穿刺は困難と判断した。過去に報告されているように、閉鎖栓デバイスの中央付近を穿刺することも検討したが、アブレーションカテーテル挿入時の心房中隔へのストレスを考慮し、今回は閉鎖栓下方(6時方向)にある左房-右房ディスク間のスペースから穿刺し、肺静脈隔離を施行した。ASD閉鎖栓留置後の心房中隔穿刺に関する報告は散見されるものの、その至適なストラテジーは確立されていない。本発表では、経皮的ASD閉鎖術後の心房中隔穿刺に工夫を要した症例につき、文献的考察を含め報告する。

09-2 ESUS 精査にて指摘された肺動静脈瘻に対してコイル塞栓術を実施した症例

虫明和徳、小野幸代、小坂田皓平、大家理伸、福康志、門田一繁

倉敷中央病院 循環器内科

Kazunori Mushiake, Satiyo Ono, Kouhei Osakada, Ohya masanobu, Yasushi Fuku, Kazushige Kadota
Kurashiki Central Hospital Cardiology dept

ESUS とは、通常の精査にて明らかな原因が指摘できない塞栓性脳梗塞で、近年提唱された新たな疾患概念であり、脳卒中の 25% を占めるといわれている。ESUS には卵円孔開存や肺動静脈瘻等のシャント性病変を原因とした奇異性塞栓があげられる。今回 ESUS 精査にて指摘された肺動静脈瘻に対してコイル塞栓を行った症例を経験した為報告する。

症例は 84 歳女性。右脳梗塞を発症した。原因詮索目的で実施した経食道心エコーでマイクロバブル陽性で、RIPV よりバブルの流入を認めた。造影 CT を行うと、右肺に simple type の肺動静脈瘻を認めた為、治療介入の方針となった。肺動脈からのアプローチにて造影を実施すると流入動脈径は 2.6mm であった為、コイルを 2 本使用して閉鎖が得られた。

2 症例目は 65 歳女性。左脳梗塞を発症し入院した。原因詮索目的に実施した経食道心エコーではマイクロバブル陽性で LIPV よりバブルの流入を認めた。造影 CT では左下肺野に 8mm の肺動静脈瘻を認め治療介入の方針となった。1 度目の手技では流入血管の spasm の影響でデバイス留置が困難で撤退、その後 CT で再開通所見があり再度実施の方針となった。造影実施すると流入動脈は 1.5mm 相当でありコイル塞栓を選択、複数のコイルを使用し閉鎖が得られ終了した。

2 症例ともに脳卒中精査下で指摘された PAVF であり、当院では ESUS 診療は脳卒中科との連携を行い実施している。当院での取り組みも含めて報告を行う。

09-3 Gore Cardioform ASD Occluder を用いた経皮的心房中隔欠損閉鎖術の初期成績**Initial experience of transcatheter atrial septal defect closure using Gore Cardioform ASD closure**

古田 めぐみ、赤木 禎治、三木 崇史、西原 大裕、中山 理絵、高谷 陽一、中川 晃志、伊藤 浩

岡山大学病院 循環器内科

Megumi Furuta, Teiji Akagi, Takashi Miki, Takahiro Nishihara, Rie Nakayama, Yoichi Takaya, Koji Nakagawa, Hiroshi Ito

Department of Cardiovascular Medicine, Okayama University

【背景と方法】:心房中隔欠損症 (ASD) に対する経カテーテル閉鎖術にはこれまで 2 種類の金属メッシュデバイスが使用されてきたが、心びらん穿孔 (erosion) という特有の合併症リスクがある。GORE® CARDIOFORM ASD Occluder (GCA) は形状記憶合金ワイヤーと PTFE 膜で構成された柔軟な閉鎖栓で、erosion 発生リスクが極めて少ないとされている。当院で実施した GCA による ASD 閉鎖術の初期成績について検討した。

【結果】 2021 年 9 月から 2022 年 7 月までに GCA を使用した ASD 閉鎖術 28 例を検討した (男性 10 例、平均年齢 53±19 歳)。経食道心エコーによる ASD 最大径の中央値は 15mm (12-17) であり、Aortic rim 欠損は 23 例 (82%) であった。GCA 留置は 27 例 (96%) で実施された。留置不成功であった症例は閉鎖栓を至適位置で展開ができず他の閉鎖栓に変更した。術後の一過性 AF を 1 例に認めた。心エコー図による残存短絡評価では 1 か月で 83%、6 か月で 91% の症例で完全閉鎖していた。胸部レントゲン像の解析でデバイスのワイヤー破断が術後 1 か月で 13%、術後 6 か月で 42% に認められたが、破断に伴う合併症はなかった。

【結語】 GCA は留置後 6 か月で約半数にワイヤー破断を認める一方、従来デバイスと比較し高い完全閉鎖率を有する可能性がある。

当院のブレインハートチームの現状と、経食道心エコーにおける PFO 検出の偽陽性症例の検討について

A review of the Brain Heart Team in our hospital and false positive cases of PFO detection in transesophageal echocardiography

齋藤 秀輝¹⁾、杉山 央²⁾、井上 奈緒²⁾、立石 実³⁾、逸見 隆太¹⁾、宮崎 文²⁾、中島 八隅²⁾、杉浦 亮¹⁾、小出 昌秋³⁾、岡 俊明¹⁾

聖隷浜松病院 循環器科¹⁾、同 小児循環器科²⁾、同 心臓血管外科³⁾

Saito Hideki¹⁾、Sugiyama Hisashi²⁾、Inoue Nao²⁾、Tateishi Minori³⁾、Henmi Ryuta¹⁾、Miyazaki Aya²⁾、Nakashima Yasumi²⁾、Sugiura Ryo¹⁾、Koide masaaki³⁾、Oka Toshiaki¹⁾

Seirei Hamamatsu General Hospital, Department of Cardiology¹⁾、Department of Pediatric Cardiology²⁾、Department of Cardiovascular Surgery³⁾

経皮的卵円孔閉鎖術の普及に伴い、これまで潜在性脳梗塞に分類されていた脳梗塞症例の一部に対して二次予防介入を行うことが可能となった。当院でも 2020 年から脳卒中科、小児循環器科、循環器科と連携してブレインハートチームを結成し、毎月カンファレンスを行い、これまで計 13 例の潜在性脳梗塞に対して卵円孔閉鎖術を行なってきた。当院では、経食道心エコーや経胸壁心エコーでのバブル負荷試験、植え込み型心電計といった潜在性脳梗塞に対する精査を先行して脳卒中科で積極的に行い、カンファレンスで協議するという特色を持つ。

実際に閉鎖術を施行した 13 例の平均年齢は 45.2 歳、男性 9 人・女性 4 人、術中に心房細動を発症した症例は 2 例でいずれも術中の電氣的除細動で停止している。これまでの計 15 例の事前検査陽性で卵円孔開存の疑いで閉鎖予定症例のうち、2 例の偽陽性（開存していない）症例を経験した。そのうち 1 例は最終的に左室緻密化障害が指摘され、内服加療を継続している。

潜在性脳梗塞の原因として卵円孔開存が重要であるが、卵円孔開存以外の稀な病態が原因のものであることもあり、ブレインハートチームによる総合的な検討が重要であると考えた。

高齢先天性肺動脈弁狭窄症に対するバルーン拡張術

Percutaneous transluminal pulmonary valvuloplasty of pulmonary valve stenosis in an elderly patient.

齊藤 暁人¹⁾、相馬 桂¹⁾、後藤 耕策¹⁾、常盤 洋之¹⁾、篠原 宏樹¹⁾、梅井 正彦¹⁾、白神 一博²⁾、犬塚 亮²⁾、安東 治郎¹⁾、平田 康隆³⁾、八尾 厚史⁴⁾、小室 一成¹⁾、

東京大学医学部附属病院 循環器内科¹⁾、東京大学医学部附属病院 小児科²⁾、東京大学医学部附属病院 心臓外科³⁾、東京大学 保健・健康推進本部⁴⁾

Akihito Saito¹⁾、Katsura Soma¹⁾、Kosaku Goto¹⁾、Hiroyuki Tokiwa¹⁾、Hiroki Shinohara¹⁾、Masahiko Umei¹⁾、Kazuhiro Shiraga²⁾、Ryo Inuzuka²⁾、Jiro Ando¹⁾、Yasutaka Hirata³⁾、Atsushi Yao⁴⁾、Issei Komuro⁴⁾

Department of Cardiovascular Medicine, The University of Tokyo Hospital.¹⁾、Department of Pediatrics, The University of Tokyo Hospital.²⁾、Department of Cardiac Surgery, The University of Tokyo.³⁾、Division for Health Service Promotion, The University of Tokyo.⁴⁾

高度肺動脈弁狭窄に対する治療の一つとしてバルーン拡張術が推奨されているが、高齢者の肺動脈弁狭窄に対する治療戦略は明確でない。症例は 79 歳男性、慢性骨髄性白血病の化学療法前の精査で高度肺動脈弁狭窄と心房中隔欠損を指摘された。肺動脈右室圧較差は 65mm Hg、右室圧左室圧比は 0.85 であり、Qp/Qs 1.1 であったが右房圧上昇による右左シャントもあり SpO₂ は 92-94% に低下していた。治療介入を検討していたが、発作性心房粗細動を契機に心不全入院した。薬物加療により洞調律に復帰したものの、心不全が改善しきらず SpO₂ 80% 台に低下していたため肺動脈弁バルーン拡張術を施行した。肺動脈弁は石灰化を伴い弁輪径は 21-22mm と計測した。Tyshak®12×25mm を 2 本用いてダブルバルーン法で拡張したが、スリップしてしまうため Tyshak®21×40mm を単独で拡張した。拡張時に SpO₂ は一過性に 78% まで低下したが自覚症状や血圧低下は認めなかった。拡張後の肺動脈右室圧較差は 41mm Hg、右室左室圧比は 0.57 に低下し Qp/Qs の上昇も認められた。術後、SpO₂ は 93-95% まで上昇し、心不全の改善を認め退院。有意な肺動脈弁逆流を生ずることなく、バルーン拡張術半年後の右心カテーテルでも圧較差の上昇はなく経過している。高齢者の石灰化を伴う肺動脈弁狭窄に対して弁輪径と同程度のシングルバルーンにより、合併症なく有効な拡張を得た症例を経験したので文献的考察を交えて報告する。

経皮的心房中隔欠損閉鎖術が心機能に及ぼす効果に関する心臓 MRI をもちいた解析

Assessment of cardiac adaptation after transcatheter atrial septum defect closure by cardiac magnetic resonance quantification

常盤 洋之¹⁾、齊藤 暁人¹⁾、稲葉 俊郎²⁾、後藤 耕策¹⁾、梅井 正彦¹⁾、相馬 桂¹⁾、上原 雅恵¹⁾、小室 一成¹⁾、八尾 厚史³⁾

東京大学医学部附属病院 循環器内科¹⁾、軽井沢病院 総合診療科²⁾、東京大学 保健・健康推進本部³⁾

Hiroyuki Tokiwa¹⁾、Akihito Saito¹⁾、Toshiro Inaba²⁾、Kohsaku Goto¹⁾、Masahiko Umei¹⁾、Katsura Soma¹⁾、Masae Uehara¹⁾、Issei Komuro¹⁾、Atsushi Yao³⁾

Department of Cardiovascular Medicine, The University of Tokyo Hospital¹⁾、Department of General Medicine, Karuizawa Municipal Hospital²⁾、Division for Health Service Promotion, The University of Tokyo³⁾

【背景】心房中隔欠損症 (ASD) 閉鎖の目的の一つに血行動態の是正による心機能の改善がある。このたび心臓 MRI を用いて、ASD 閉鎖による心機能の変化を左室機能に着目して検討した。

【方法・結果】経皮的 ASD 閉鎖前後で心臓 MRI を撮影した洞調律患者 (肺高血圧合併例を除く) 連続 29 症例 (平均 46 歳、女性 22 人) を対象とした。MRI は閉鎖前 106±166 日と後 441±162 日に施行した。左室拡張末期容積係数 (LVEDVI) が正常平均値 -1SD (標準偏差) 未満を LVEDVI 低下とし、症例を閉鎖前 LVEDVI 正常群 (n=14)、低下群 (n=15) に分類した。正常群と比較して、低下群では ASD 孔径が有意に大きかった (14.9±3.9 vs 20.1±7.3 mm)。一回心拍出量係数は低い (38.5±4.1 vs 33.5±3.7 ml/m²) 一方で心拍数が高く (64±9 vs 72±9 bpm)、左室拍出量係数 (CI) は同等であった (2.5±0.4 vs 2.4±0.4 L/min/m²)。閉鎖前 LVEDVI 低下群はさらに ASD 閉鎖後に LVEDVI が正常化した群 (n=10) と非正常化群 (n=5) にわけられ、前者に対し後者は閉鎖時の年齢が有意に高かった (43±13 vs 68±10 歳)。LVEDVI 正常化群では閉鎖後に心拍数の低下を認めた (72±10 ⇒ 64±7 bpm) 一方で非正常化群では有意な変化を認めなかった (70±2 ⇒ 73±10 bpm)。

【結論】LVEDVI 低下症例では代償的に安静時心拍数が増加しており ASD 閉鎖により LVEDVI の正常化と心拍数の低下が期待できるが、高齢患者ではその効果が減弱する可能性が示唆された。

MitraClip が奏功した、重度三尖弁閉鎖不全を伴う DILV PA 姑息的シャント術後の 1 例

A case report of effective MitraClip procedure to the severe tricuspid regurgitation with DILV+PA.

土井 拓¹⁾、宮崎 文²⁾、松本 崇³⁾

天理よろづ相談所病院 先天性心疾患センター / 小児科¹⁾、聖隷浜松病院 小児循環器・成人先天性心疾患科²⁾、湘南鎌倉総合病院 循環器科³⁾

Hiraku Doi¹⁾、Aya Miyazaki¹⁾、Takashi Matsumoto²⁾

Seirei Hamamatsu General Hospital, Dept. of Pediatric Cardiology¹⁾、Shonan Kamakura General Hospital, Dept. of Cardiology²⁾

症例は肺動脈閉鎖を伴う左室型単心室の 45 歳男性。現在肺血流はステント留置した AP シャントと、同じくステント留置した動脈管、無数に発生した側副血行路で維持されている。以前より重度の三尖弁閉鎖不全 (TR) を合併していたが公務員 (事務職) として社会参加していた。43 歳時に VF とされる意識消失発作あり入院。以降徐々に心不全が顕在化し休職した。TR の制御が症状の改善に必要と判断したが TVR は困難が予想され、適応外であるが MitraClip につき検討した。技術的に治療可能と判断され、倫理委員会の承認の元、湘南鎌倉総合病院にて施術。術後 TR は良好に制御され、BNP 他の臨床データも改善し、職場復帰も果たした。

Transcatheter Tricuspid Valve Replacement in Adult Congenital Heart Disease

Lucy Youngmin Eun, MD, PhD

Pediatric Cardiology, Yonsei University Severance Health System, Seoul, Korea
Korean Society of ACHD Working Group, Korea

In congenital heart disease, tricuspid valve abnormalities comprise a wide spectrum, with the most common being Ebstein anomaly and tricuspid valve dysplasia. In addition, tricuspid valve dysfunction may also be secondary to other types of congenital heart disease, including functional tricuspid regurgitation seen in right heart volume overload conditions, such as atrial septal defect and repaired tetralogy of Fallot with severe pulmonary valve regurgitation, etc. Congenitally corrected transposition and Mustard and Senning procedures maintain the right ventricle as the systemic ventricle, and the tricuspid valve is subject to unique hemodynamic stress not typically seen in normal hemodynamic circulation.

So far, surgical treatment of tricuspid valve disease remains the mainstay of therapy; primary catheter-based interventions are not common yet.

However, once a tricuspid valve has been replaced with a bioprosthesis, the patient may be a candidate for tricuspid valve-in-valve catheter-based replacement. Transcatheter tricuspid valve-in-valve replacement procedure would be a promising suggestion for compassionate use with a significant clinical condition improvement of the tricuspid valve dysfunction in ACHD patients.

先天性心疾患患者の心大血管血流評価における 4D flow MRI の至適条件の検討

Optimal conditions for 4D flow MRI in the evaluation of large vessel blood flow in patients with congenital heart disease

岡 秀治、柴垣 有希、今西 梨菜、島田 空知、中右 弘一、高橋 悟

旭川医科大学小児科

Hideharu Oka, Yuki Shibagaki, Rina Imanishi, Sorachi Shimada, Kouichi Nakau, Satoru Takahashi

Department of Pediatrics, Asahikawa Medical University

【背景】4D flow MRIは血流の可視化、定量評価を可能にする。撮影条件の違いによって画質が変わるため、検査結果に影響がでてしまう。そのため、実臨床で使用するには適切な条件の設定が必要である。

【目的】先天性心疾患患者の大血管撮影での4D flow MRIの適切な設定条件を検討する。

【方法】2020年から心臓MRI検査を施行した10歳以上の30名(画像44枚)を対象にした。4D flow MRIの設定はスライス幅を主に変更し、初期条件(10名、画像11枚): $3.5 \times 2.1 \times 7.3$ mm、中期条件(13名、画像21枚): $3.6 \times 3.6 \times 3.6$ mm、後期条件(7名、画像12枚): $2.5 \times 2.5 \times 2.5$ mmの3つに分類した。VENCは100-150cm/s。大動脈または肺動脈の血流を評価し、従来の血流イメージング法(2D PC法)と比較した。

【結果・考察】血流量は全条件で4D flow MRIが2D PC法よりも有意差をもって少なかったが、後期条件の方が流量の差は小さかった(4D flow MRI vs 2D PC, 初期条件; 49.7 vs 90.1mL, $p=0.003$, 中期条件; 68.1 vs 81.3mL, $p<0.001$, 後期条件; 55.0 vs 63.5mL, $p=0.01$)。最高血流速度は中期条件でのみ有意差を認めた(4D flow MRI vs 2D PC, 140.7 vs 129.4cm/s, $p=0.029$)。逆流率は全条件で有意差を認めなかった。スライスが厚い場合や血流速度が設定VENCを上回る場合、測定できない血流が増えることで、4D flow MRIでは血流を過小評価していた。しかし、4D flow MRIでは血流の可視化による測定部位の適切な選択と測定のやり直しが可能であり、血流評価のスタンダードになると考える。

【結論】4D flow MRIで大血管血流を評価する場合、2.5mm以下のスライスで測定し、VENCは適宜変更する必要がある。

Harmony 経カテーテル肺動脈弁システム適応評価目的の造影心臓 CT を用いた右室容積評価の検討

Right ventricular volumetry using ECG-gated CT angiogram data for device fit screening of the Harmony transcatheter pulmonary valve implantation (Fit analysis data)

加藤 真理子、大山 伸雄、山岡 大志郎、石井 瑤子、長岡 孝太、堀川 優衣、佐野 俊和、堀尾 直裕、清水 武、喜瀬 広亮、藤井 隆成、宮原 義典、富田 英、佐野 俊二

昭和大学病院 小児循環器・成人先天性心疾患センター

Mariko Kato, Nobuo Oyama, Daishiro Yamaoka, Yoko Ishii, Kota Nagaoka, Yui Horikawa, Toshikazu Sano, Naohiro Horio, Takeshi Shimizu, Hiroaki Kise, Takanari Fujii, Yoshinori Miyahara, Hideshi Tomita, Shunji Sano

Pediatric Heart Disease and Adult Congenital Heart Disease Center, Showa University, Tokyo Hospital

【背景】 Harmony 経カテーテル肺動脈弁システム（メドトロニック社）の適応評価には造影心臓 CT 画像解析（フィットアナリシス、以下 Fit）が用いられ、右室流出路-肺動脈形態評価を主目的とし、左心系の評価も行う一般的な心臓 CT より早いタイミングで撮像される。心臓 CT による右室容積評価は、造影剤注入の影響を受け CMR より過大になるとされるが、Fit のデータを用いて右室容積評価を行った報告はない。

【方法】 Fit と同時期に施行した CMR の右室容積データと比較した。Fit は Siemens SOMATOM Force を使い、ボーストラッキング法で撮影、右室-主肺動脈のコントラスト濃度のピークを狙い左心房で 25HU のトリガーとした。RVEDVi、RVESVi には Fit では Simpson 積分法 (Fit-S) と、ZIO station 2(ザイオソフト) による 3D volume 解析法 (Fit-3D) を用いた。CMR では前者 (CMR-S) を用いた。

【結果】 Fit を施行した 7 例 (16-57 歳) 中 6 例で CMR を施行した。診断は TOF 4 例、PA/VSD 2 例、PS 1 例で、全例で重度の肺動脈弁逆流を認めた。RVEDVi では Fit-S で平均 15.7 ± 4.9 ml (9.2%)、Fit-3D で 20.2 ± 11.0 ml (11.9%)、RVESVi は Fit-S で 30.2 ± 20.7 ml (36.7%)、Fit-3D で 28.1 ± 19.9 ml (34.1%)、それぞれ CMR-S より大きく計測された。Fit のみ施行した ICD 植え込み後の 1 例では、アーチファクトのため目測での補完を要したが、トレースは可能であった。

【結語】 Fit では両計測法とも、CMR と比べて RVEDVi で約 10%、RVESVi で約 35% 大きく計測された。RVEDVi は一般的な心臓 CT とほぼ同程度だが、RVESVi はより大きく計測される可能性があるため注意が必要である。デバイス植え込み例への応用も可能である。

奇異性脳塞栓症を起こした卵円孔開存は心臓 CT でどう見えるのか？

Morphological Features on Cardiac CT of Patent Foramen Ovale Causing Cryptogenic Stroke

三木 崇史、中川 晃志、辻 真弘、中島 充貴、西原 大裕、中山 理絵、高谷 陽一、三好 亨、赤木 禎治、伊藤 浩

岡山大学大学院医歯薬学総合研究科 循環器内科学

Takashi Miki, Koji Nakagawa, Masahiro Tsuji, Mitsutaka Nakashima, Takahiro Nishihara, Rie Nakayama, Yoichi Takaya, Toru Miyoshi, Teiji Akagi, Hiroshi Ito

Department of Cardiovascular Medicine, Okayama University Graduate School of Medicine, Pharmaceutical Sciences Medicine, Dentistry

【背景】 経カテーテル卵円孔開存 (PFO) 閉鎖術が本邦でも認可され、脳梗塞患者における PFO 診断の重要性が増している。PFO 診断のゴールドスタンダードは経食道心エコー図検査 (TEE) だが、侵襲を伴う検査であり十分な検査を行えない患者も存在する。CS を引き起こした PFO が心臓 CT で形態的にどのように見えるのかを検討した報告は過去にない。

【方法】 PFO を介した CS と診断され当院で PFO 閉鎖術を施行した患者で、冠動脈評価などの目的で心臓 CT を術前に施行した患者を対象とした。PFO を示唆する心臓 CT での所見は 1) 心房中隔のフラップ構造、2) フラップに連続する造影剤円柱、3) 左房から右房に向けての造影剤ジェット、とした。1) と 2) もしくは 1) と 3) を満たす場合に CT 上での PFO ありと判定した。それを、CS 既往のない PFO を有している患者の心臓 CT 所見と比較した。

【結果】 計 91 人の患者を解析した (平均 61 歳、男性 60%)。CT で PFO を診断できたのは、CS 患者で 86.4%、CS 既往なしの患者で 66.0% だった ($p=0.023$)。CT 上の PFO 所見ではフラップと造影剤ジェットが CS 患者群で有意に高頻度にみられた (95.5% vs. 72.3% ; $p=0.003$ 、 68.2% vs. 42.6% ; $p=0.014$)。

【結語】 CT 上の PFO 所見は CS 患者において CS 既往のない患者よりも高頻度に観察された。

4D-flow MRI による成人ファロー四徴症術後患者における肺動脈の血流動態解析

Hemodynamic analysis of pulmonary arteries in postoperative adult tetralogy of Fallot by 4D-flow MRI

稲毛 章郎^{1,2)}、吉敷 香菜子²⁾、水野 直和³⁾、齋藤 美香²⁾、松村 雄²⁾、小林 匠²⁾、浜道 裕二²⁾、上田 知実²⁾、矢崎 諭²⁾、嘉川 忠博²⁾

日本赤十字社医療センター 小児科¹⁾、榊原記念病院 小児循環器科²⁾、榊原記念病院 放射線科³⁾

Akio Inage¹⁾、Kanako Kishiki²⁾、Naokazu Mizuno³⁾、Mika Saito²⁾、Yu Matsumura²⁾、Takumi Kobayashi²⁾、Yuji Hamamichi²⁾、Tomomi Ueda²⁾、Satoshi Yazaki²⁾、Tadahiro Yoshikawa²⁾

Department of Cardiovascular Medicine, The University of Tokyo Hospital.¹⁾、Sakakibara Heart Institute Pediatric Cardiology Dept²⁾、Sakakibara Heart Institute Radiology Dept³⁾

【目的】4D-flow MRI を用いて、成人期ファロー四徴症 (TOF) 術後の肺動脈における血流動態を評価した。

【方法】榊原記念病院にて心臓 MRI を施行した成人 20 例を対象とし、主肺動脈 (MPA) の energy loss (EL) と血流内粒子のスピンの回転方向を表す値である helicity を測定した。EL は一心拍中の最大値 (peak EL) と合算値を求め、合算値は体表面積 (EL/BSA) および cardiac index (EL/BSA/CI) で除し標準化した。Helicity は時計回転を正、反時計回転を負とベクトル量で定義し合算値を算出した。4D-flow 解析は、Cardio Flow Design 社製 iTFlow1.9 にて行った。

【結果】平均年齢は 28.2 歳、右室流出路再建術式は肺動脈弁温存 (n-TAP) 10 例、transannular patch (TAP) 10 例で、平均術後期間は 22.4 年であった。EL の合算値は収縮期で有意に高値であったが、8 例 (40%) で拡張期に peak EL を認めた。Helicity の合算平均値は正になり、12 例 (60%) で時計回転優位であった。術式間の比較では、n-TAP 群に比し TAP 群の EL が高値となったが有意差はなかった。N-TAP 群の 6 例 (60%)、TAP 群の 5 例 (50%) で時計回転優位の helicity を認めたが、両群間の helicity に有意差はなかった。全心周期および収縮期 EL/BSA と MPA の average through-plane velocity ($r=0.51$, 0.56)

と area ($r=-0.5$, -0.62) との間に相関を認めた。Peak EL と時計回転 helicity ($r=0.72$) および反時計回転 helicity ($r=-0.76$) との間に強い相関を認めた。また、拡張期 EL/BSA と拡張期時計回転 helicity ($r=0.53$) および拡張期反時計回転 helicity ($r=-0.54$) との間に相関を認め、拡張期 EL/BSA/CI と MPA の regurgitant fraction ($r=0.47$) との間に相関を認めた。【結論】今回の検討では、術式間で EL と helicity に有意な差異は認めなかったが、TOF 術後では MPA 内の helicity は時計回転優位であった。全心周期にわたり EL が helicity に関わっており、特に peak EL が大きく影響していることが示唆された。今後症例を重ねて、EL の少ない術式についての考察を深めていきたい。

心臓 MRI 検査における右室容積測定で、乳頭筋への配慮は必要か

Is consideration of papillary muscles volume measurement unnecessary in right ventricular volumetry on cardiac MRI?

柴垣 有希、岡 秀治、今西 梨菜、島田 空知、中右 弘一、高橋 悟

旭川医科大学小児科

Yuki Shibagaki, Hideharu Oka, Rina Imanishi, Sorachi Shimada, Kouichi Nakau, Satoru Takahashi

Department of Pediatrics, Asahikawa Medical University

【背景】ファロー四徴 (TOF) 類縁疾患術後の右室容積は再介入を検討する重要な因子である。その中には乳頭筋肥大を認める例がいるが、容積測定の際に乳頭筋を含めるか否かについて一定の見解はない。

【目的】TOF 類縁疾患術後患者の右室容積測定で、乳頭筋への配慮は必要か。

【方法】2012 年から心臓 MRI 検査を施行した 15 歳以上の TOF 類縁疾患術後 22 名 (monocusp 16 名、Rastelli 5 名、弁温存 1 名) を対象にした。対照群は健常者 19 名。右室容積 (RVEDVI、RVESVI) と収縮能 (RVEF)、乳頭筋重量を測定した。疾患群は、容量負荷 (PR \geq II 度) 12 名、容量 + 圧負荷 (RVP/LVP \geq 0.6 または PS \geq 40mmHg) 10 名。測定値と心電図との関連も検討した。

【結果・考察】疾患群は対照群と比較し、右室容積が有意に高値であった ($p<0.01$)。疾患群では右室容積は乳頭筋除去で有意に低下し、RVEF は有意に軽度上昇した (乳頭筋除去なし vs あり, 容量負荷群, RVEDVI; 163.4 vs 145.6mL/m², $p=0.002$, RVESVI; 97.5 vs 84.7mL/m², $p=0.002$, RVEF; 41.2 vs 42.7%, $p=0.012$ 。容量 + 圧負荷群, RVEDVI; 121 vs 103.2mL/m², $p=0.005$, RVESVI; 64.6 vs 52.3mL/m², $p=0.005$, RVEF; 47 vs 49.7%, $p=0.013$)。再介入基準の項目である RVEDVI>150mL/m²、RVESVI>80mL/m² を満たす症例で、乳頭筋除去により基準値を外れるのは各々 2/8 名、2/9 名おり、いずれも容量 + 圧負荷群であった。容量 + 圧負荷群では乳頭筋重量と QRS 幅は良好な相関関係を示し、乳頭筋重量は不整脈イベントに関わる可能性が示唆された ($R=0.80$, $p=0.003$)。

【結論】再介入の基準を考える場合、乳頭筋重量は右室容積に影響する。また、圧負荷がある症例では右室拡大が目立たずとも乳頭筋肥大が著明なことがあり、心電図所見等にも注意が必要である。

心臓 MRI を活用した成人先天性心疾患診療部門の開設にむけて

Preliminary establishment of an adult congenital heart disease treatment department using cardiac MRI

片山 雄三¹⁾、田中 啓輔¹⁾、磯部 将¹⁾、藤井 毅郎¹⁾、川村 悠太²⁾、清水 由律香²⁾、川合 玲子²⁾、高月 晋一²⁾、松裏 裕行²⁾、和田 遼³⁾、岡 洋佑³⁾、小原 浩³⁾、佐地 真育³⁾、池田 隆徳³⁾

東邦大学医療センター大森病院心臓血管外科¹⁾、小児循環器科²⁾、循環器内科³⁾

Yuzo Katayama¹⁾、Keisuke Tanaka¹⁾、Sho Isobe¹⁾、Takeshiro Fujii¹⁾、Yuta Kawamura²⁾、Yurika Shimizu²⁾、Reiko Kawai²⁾、Shinichi Takatsuki²⁾、Hiroyuki Matsuura²⁾、Ryo Wada³⁾、Yosuke Oka³⁾、Hiroshi Ohara³⁾、Maiku Saji³⁾、Takanori Ikeda³⁾

Toho University Omori Medical Center, Department of Cardiovascular Surgery¹⁾、Department of Pediatric Cardiology²⁾、Department of Cardiology³⁾

先天性心疾患に対する手術成績の向上に伴い、わが国にはすでに 50 万人以上の成人先天性心疾患 (ACHD) 患者が存在し、今後も年間約 9000 人ずつ増加すると推測される。ACHD 患者が適切な治療を受けるためには、成人期医療体制への移行が必須であるが、本邦における診療体制は未だ十分とは言えない。医療体制の移行に関わる小児循環器科医・循環器内科医・心臓外科医間での情報・評価の共有が不十分なことがその要因であり、特に大学病院では医局や講座による縦割り型診療体制が維持され、ACHD 診療部門の開設には困難を伴う。共有不足を効率的に解決するため、可視化に優れた 4D flow 解析を含めた心臓 MRI の活用を導入し、充実した ACHD 診療部門の開設への足掛かりとした。

令和 3 年 2 月～令和 4 年 1 月に、成人先天性心疾患 12 例に心臓 MRI データを用いて、Cardio Flow Design 社による 4D flow MRI を用いた血流解析を施行した。術前後で比較した血行動態評価 5 例・10 解析 (CoA2 例、TCPC conversion1 例、TOF1 例、TOF 術後 PVR1 例)、術後血行動態評価 2 例 (Konno/AVR 遠隔期 1 例、PAPVR1 例) を行った。4D flow 解析を含めた心臓 MRI 解析は可視化に優れるため、先天性心疾患診療の経験が比較的少ない循環器内科医との情報共有ツールとして有用であった。特に低圧系の血行動態評価や手術デザインやマテリアルに関する評価は、他のモダリティと比べ可視化に優れていた。心臓 MRI の活用は、診療科を跨いだ ACHD 診療部門の開設に大きな足掛かりとなり得る。

リプロダクティブ・ヘルス・ライツの擁護につながった移行期支援に関する一考察

A Study of Transitional Support that Led to the Advocacy of Reproductive Health Rights

笹川 みちる¹⁾、黒崎 健一²⁾、吉松 淳³⁾

国立循環器病研究センター 看護部¹⁾、国立循環器病研究センター 小児循環器内科²⁾、同 産婦人科³⁾

Michiru Sasagawa¹⁾、Kenichi Kurosaki²⁾、Jun Yoshimathu³⁾

National Cerebral and Cardiovascular Center, Nursing Dept.¹⁾、National Cerebral and Cardiovascular Center, Department of Pediatric Cardiology²⁾、National Cerebral and Cardiovascular Center, Department of obstetrics and gynecology³⁾

【緒言】先天性心疾患患者への妊娠出産に関する教育は重要である。今回、移行期支援での介入がリプロダクティブ・ヘルス・ライツの擁護につながった事例を経験したため、本人、当該施設所属長の同意を得て、報告する。

【事例】23 歳女性、両大血管右室起始、心内修復術後。大動脈弁逆流中等度であったが無投薬で外来経過観察中。17 歳より移行期支援として面談開始。

【介入の実際】当初は病名も曖昧であったため、医師からの病状説明を調整し、症状自覚時の対応や今後の妊娠出産で予想されることなどを面談で段階的に説明した。20 歳に眩暈自覚から ACE 阻害薬の外来導入が検討されたが、面談で交際男性との同棲がわかり、入院精査となった。結果、明らかなデータ増悪はなく、「結婚を考えており、妊娠時は出産したい」との思いを尊重し導入は見送られた。産科医からの説明後に本人は「今まで聞いていたことがつながってよかった」と話した。22 歳時に同棲解消を契機に本人が希望され投薬開始。「これからの自分のためにそのほうが良いと思った」と語り、その後新たな交際者とも妊娠はせず、内服コンプライアンス良好である。

【考察】適切な場面での教育と本人の意向を踏まえた治療方針の決定は、患者の女性としてのリプロダクティブ・ヘルス・ライツの擁護につながり、疾患管理に対する意思決定能力も高まったと考える。今後、事例を重ね、多職種介入のシステム構築を検討していく。

O12-2 小児期発症の高安動脈炎の妊娠経過について

Parameters change of Takayasu arteritis during gestational period.

馬場 志郎¹⁾、馬場 志郎¹⁾、赤木 健太郎¹⁾、福村 史哲¹⁾、久米 英太郎¹⁾、松田 浩一¹⁾、平田 拓也¹⁾、
万代昌紀²⁾、滝田 順子¹⁾

京都大学医学部附属病院 小児科¹⁾、同 産婦人科²⁾

Shiro Baba, Kentaro Akagi¹⁾、Fumiaki Fukumura¹⁾、Eitaro Kume¹⁾、Koichi Matsuda¹⁾、Takuya Hirata¹⁾、
Masaki Mandai²⁾、Junko Takita¹⁾

Kyoto University Hospital Department of Pediatrics¹⁾、Kyoto University Hospital Department of
Obstetrics and Gynecology²⁾

【緒言】高安動脈炎は合併する動脈狭窄や高血圧により長期的に心負担がかかる。今回、小児期発症高安動脈炎患者の2回の妊娠出産を経験したので、妊娠中・出産後の心負担の経過について報告する。

【症例】26歳、女性。小児期より高安動脈炎と診断され、腹部大動脈の重度区域性狭窄、上腸間膜動脈の狭窄、左腎動脈狭窄を指摘されていたが、腹部側副血管の発達により無治療経過観察されていた。24歳時に自然妊娠。妊娠27週にBNP 41.3pg/mLと上昇認め、29週で左室駆出率 53.5%と低下を認めたため、妊娠38週4日無痛分娩で出産となった。出産直前の心胸郭比 54.5%と増大していたために出産後から産後3ヶ月まで利尿剤内服を行った。26歳時に再度自然妊娠成立。左室駆出率は軽度低下するも60%前後と保たれていたが、37週時点でBNP 46.2pg/mLと上昇、左側胸水を認めたため、妊娠38週4日無痛分娩で出産となった。出産後、胸水は改善傾向であったために利尿剤内服せずに経過観察した。いずれの経過においても高血圧は認めず、また心機能は出産後数ヶ月から半年で軽快した。

【考察】高安動脈炎は基本的には通常の妊娠出産が可能といわれている。しかし、小児期発症例では長期の心負担の影響から、症状がなくても検査データの悪化を認める場合があり、妊娠出産において計画的コントロールが必要と考える。

O12-3 生体肺移植後女性患者の妊娠・出産の経験

A successful perinatal management of post lung transplant pregnancy

小柳 喬幸¹⁾、丸山 篤志¹⁾、神野 太郎¹⁾、湯浅 絵理佳¹⁾、住友 直文¹⁾、古道 一樹¹⁾、福島 裕之^{1,2)}、
山岸 敬幸¹⁾

應義塾大学病院小児科¹⁾、東京歯科大学市川総合病院小児科²⁾

Takayuki Oyanagi¹⁾、Atsushi Maruyama¹⁾、Taro Kono¹⁾、Erika Yuasa¹⁾、Naofumi Sumitomo¹⁾、
Kazuki Kodo¹⁾、Hiroyuki Fukushima^{1,2)}、Hiroyuki Yamagishi¹⁾

Keio University School of Medicine, department of pediatrics¹⁾、Tokyo dental college Ichikawa general
hospital, department of pediatrics²⁾

【背景】肺移植後患者では一部の免疫抑制剤による催奇形性や拒絶反応の増悪、腎機能障害への懸念から妊娠は勧められず、本邦での周産期管理及び出産の報告はない。

【症例】39歳女性。特発性肺動脈性肺高血圧症に対し18歳時に両側生体肺移植が行われ、軽度の薬剤性腎症が認められたが経過は良好だった。結婚後に育児希望が強くなり、リスクを了承の上で、催奇形性を考慮してミコフェノール酸モフェチルをアザチオプリンに変更し人工授精にて妊娠した。妊娠28週時に下肢の広範な深部静脈血栓症に肺塞栓症を併発して右心負荷をきたしたため、ヘパリンで治療され、下大静脈フィルターが挿入された。切迫早産のため妊娠30週時に帝王切開で1340gの男児を出産した。児には巨大甲状腺腫があり気道狭窄をきたしたが人工呼吸管理で回復した。経過中循環血流量増加に伴うタクロリムス血中濃度低下のため増量を要したが幸い拒絶反応を認めなかった。母児ともに重篤な後遺症なく退院した。

【考察】肺移植後女性の妊娠では、ステロイド内服と凝固能亢進による血栓症や、免疫抑制剤の血中濃度低下による拒絶反応に注意を要する。感染予防のために使用していたヨード含嗽剤により胎児に甲状腺腫が発症したと考えられ工夫が必要である。

重症肺動脈弁狭窄症を合併したファロー四徴症の初妊婦が、正常産での分娩を成しえた一例**A case in which a first-time pregnant woman with tetralogy of Fallot complicated with severe pulmonary artery stenosis was able to deliver a full-term baby**加古川美保¹⁾、藤田 鉄平¹⁾、池田 祐毅¹⁾、郡山 恵子¹⁾、小坂橋 俊美¹⁾、大西 庸子²⁾、穴井 美穂³⁾、阿古 潤哉¹⁾
北里大学病院 循環器内科¹⁾、北里大学病院 産科²⁾、北里大学病院 麻酔科³⁾

19歳未婚女性。心内修復術後のFallot四徴症であり、5歳時にYamagishi弁による肺動脈弁形成術が施行された。12歳より経年的に肺動脈弁狭窄(PS)が進行し、肺動脈弁置換術を検討される中、自然妊娠が判明した。妊娠25週で妊娠管理目的に当院に紹介となったが、22q11.2欠失症候群に伴う精神発達障害があり、心疾患の病識欠如と共に、出産後の育児のイメージも抱けていなかった。入院時のカテーテル検査では、肺動脈弁位に60mmHgの圧較差があるも、右房圧2mmHg、心係数2.4L/min²であった。各専門領域との多職種カンファレンスを開き、心不全は代償されているものの、重症PSであることから母体優先を考え、34週での帝王切開を計画した。しかし、妊娠週数が進むにつれ、育児に対する前向きな考えが見受けられるようになり、妊娠週数を伸ばすことで、母親としての精神的成熟が期待された。多職種カンファレンスを繰り返しながら、最終的に正常産である37週での分娩を計画した。心エコー図検査で右心負荷所見の増悪が見られたものの、37週まで到達でき、無痛分娩を行った。分娩停止のために帝王切開に移行するも、無事出産ができ、母子共に健康に退院した。

先天性心疾患妊婦には、心疾患の問題のみならず、精神的な成熟障害の問題がしばしば存在する。重症心疾患を有する場合、母体リスクの軽減のために早期の妊娠終了が考慮されるが、その一方で、母親としての精神的成長を促すための妊娠期間の確保も重要と考える。

妊娠前に血行動態評価を行い計画的に妊娠出産に至ったAlagille症候群の一例**A case of Alagille syndrome with peripheral pulmonary artery stenosis successfully delivered by careful assessment of the cardiovascular system**水谷 花菜¹⁾、荻原 義人¹⁾、大橋 啓之²⁾、榎本 尚助³⁾、真川 祥一³⁾、真木 晋太郎³⁾、二井 理文³⁾、田中 博明³⁾、
淀谷 典子²⁾、澤田 博文²⁾、三谷 義英²⁾、平山 雅浩²⁾、池田 智明³⁾、土肥 薫¹⁾三重大学医学部附属病院 循環器内科¹⁾、三重大学医学部附属病院 小児科²⁾、三重大学医学部附属病院 産婦人科³⁾Hana Mizutani¹⁾、Yoshito Ogihara¹⁾、Hiroyuki Ohashi²⁾、Naosuke Enomoto³⁾、Shoichi Makgawa³⁾、
Shintaro Maki³⁾、Masafumi Nii³⁾、Hiroaki Tanaka³⁾、Noriko Yodoya²⁾、Hirofumi Sawada²⁾、
Yoshihide Mitani²⁾、Masahiro Hirayama²⁾、Tomoaki Ikeda³⁾、Kaoru Dohi¹⁾Department of Cardiology Mie University Hospital¹⁾、Department of Pediatrics Mie University Hospital²⁾、
Department of Obstetrics and Gynecology Mie University Hospital³⁾

28歳女性。出生時よりAlagille症候群と診断され、1歳時に心室中隔欠損症に対して修復術が施行された。18歳まで小児科で経過観察されていたが、その後退院自己中断。21歳時健診を契機に当科精査入院となった。心肺運動負荷検査ではpeak VO₂ 15.8 ml/min/kg (%predict 53%)、peak HR 139 bpmと運動耐容能の低下を認めたが心エコー上、右室機能は保たれていた。両心カテーテル検査では体血圧135/65/88 mmHg、肺動脈圧67/12/30 mmHg、右室圧75/9 mmHgで右室圧/体血圧<0.7より、中等度のPSと判断した。さらに運動負荷カテーテル検査(50W)では、肺動脈圧113/22/58 mmHgまで上昇するも、心拍出量も4.1→12.6 L/minと増加を認め、心機能の予備能が確認された。以上より妊娠は可能と判断した。28歳時に自然妊娠され、妊娠中は心エコー上、三尖弁逆流速度3.8→4.2m/sと増加を認めるも、右心不全の発症なく経過された。妊娠36週に前期破水され、緊急帝王切開術により娩出に至った。その後母子ともに症状なく経過している。成人先天性心疾患患者においては妊娠前の運動負荷試験等での評価を行うことで妊娠・出産におけるリスク層別化ができるとされているがその報告は未だ多くはない。今回、妊娠前に血行動態評価を行い、計画的に妊娠・出産を行ったPSを合併するAlagille症候群の一例を経験したため報告する。

012-6 CHD を有する思春期・青年期女性のプレコンセプションケアの知識に関する尺度の作成

Development of a scale for knowledge of preconception care for adolescent women with congenital heart disease.

小出 沙由紀¹⁾、薬師神 裕子^{1,2)}、檜垣 高史³⁾

愛媛大学大学院医学系研究科看護学専攻¹⁾、基盤看護学講座 小児発達看護学²⁾、地域小児・周産期学講座³⁾

Koide Sayuki¹⁾、Yakushijin Yuko^{1,2)}、Higaki Takashi³⁾

Ehime University Graduate School of Medicine, Faculty of Nursing master's course¹⁾、Ehime University Graduate School of Medicine, Faculty of Nursing²⁾、Ehime University Graduate School of Medicine, Community Pediatrics and Perinatal care Medicine³⁾

【目的】CHD 女性のプレコンセプションケア (PCC) の知識を測定する尺度を作成する。

【方法】CHD に携わる専門家に、2回のデルファイ法を用いて、研究者が作成した調査票の原案の各項目の重要度を5件法で調査した。中央値4以上、IQR 1以下、IQR% (一致率) 80%以上の3つをコンセンサスの基準とし、これら全てを満たす項目をCHD女性のPCCの知識として重要な項目であると同定した。

【結果】尺度は、16～33歳までのCHDを有する妊娠前の女性に使用することを想定し、ガイドラインや先行文献から65項目の調査票原案を作成した。1回目はCHDの専門家32名に調査を行い、61項目に同定された。2回目は1回目の対象者の答え、中央値と一致率を示し、再調査を行った。27名から回答が得られ、46項目に厳選された。その後、必須性を確認する目的で、重要度の優先順位を専門家7名に確認した。「妊娠・出産のリスクについて、パートナーに理解してもらう必要がある」「心疾患をもって妊娠・出産することを、パートナーと相談する必要がある」「育児はパートナーや家族の協力が必要である」の3項目が「絶対に重要である」という回答となった。

【考察】

尺度を使用する対象者の年齢や重症度が幅広く、尺度を用いた一元化されたPCCは困難である。多忙な臨床の場で、短時間で個別性のあるPCCを促進するためには、CHD女性のPCCの現状を知る機会として、本尺度を活用できるよう尺度を洗練させていく必要がある。

補助循環管理を必要としたファロー四徴症術後残存心房中隔欠損症に経皮的閉鎖をし得た 1 例

A case of percutaneous closure with PCPS of a residual ASD after surgery for tetralogy of Fallot with hemodynamic failure

森永 晃史¹⁾、渡邊 真¹⁾、井川 彰久¹⁾、塩見 紘樹¹⁾、尾野 亘¹⁾、井出 雄二郎²⁾、馬場 志郎³⁾

京都大学医学部附属病院 循環器内科¹⁾、京都大学医学部附属病院 心臓血管外科²⁾、京都大学医学部附属病院 小児科³⁾

Akifumi Morinaga¹⁾、Shin Watanabe¹⁾、Akihisa Igawa¹⁾、Hiroki Shiomi¹⁾、Wataru Ono¹⁾、Yujirou Ide²⁾、Shirou Baba³⁾

Kyoto University Hospital Cardiovascular Medicine dept¹⁾、Kyoto University Hospital Cardiovascular Surgery dept²⁾、Kyoto University Hospital Pediatrics dept³⁾

59 歳男性。7 歳時にファロー四徴症の心内修復術を施行、50 歳時に心房細動に対するカテーテルアブレーション中に心房中隔欠損残存を指摘されたが経過観察されていた。58 歳時より心不全増悪を繰り返していた。1 か月前から心不全に対し前医で入院していたが人工呼吸器では管理できない呼吸循環動態状態の悪化により転院搬送となった。CT で肺野に異常陰影を認めず、持続性心房細動、胸部と心房中隔欠損を介した両方向性シャント、右室収縮能低下、重症肺動脈弁閉鎖不全症を認めた。PCPS + IABP を導入し強心薬や NO 吸入療法を併用で一時的に呼吸循環動態が改善するも安定せず。第 15 病日に PCPS 下に経皮的心房中隔欠損閉鎖術を施行した。施行後急速に呼吸循環動態が改善し退院となった。本症例について文献的考察を交えて報告する。

先天性心疾患術後の成人重症心不全症例に対して補助人工心臓植込みを行った 4 例の検討

Four cases of Ventricular Assist Device implantation for adult congenital heart disease patients with end-stage heart failure

花岡 優一、新川 武史、古田 晃久、市原 有起、飯塚 慶、齋藤 聡、新浪 博士

東京女子医科大学病院 心臓血管外科

Yuichi Hanaoka, Takeshi Shinkawa, Akihisa Furuta, Yuki Ichihara, Kei Iizuka, Satoshi Saito, Hiroshi Niinami

Tokyo Women's Medical University / Department of Cardiovascular Surgery

【目的】先天性心疾患の長期予後が改善し約 95% の患者が成人に到達する中で重症心不全となる患者も散見される。成人期に心移植に向けた補助人工心臓手術を受ける患者は増加傾向だが本邦における手術成績は不明である。

【方法】当院で 2012 年から 2022 年までに 4 例の成人先天性心疾患患者に対して補助人工心臓装着術を行った。原疾患、患者背景、術後経過を後方視的に検討した。

【結果】症例 1:22 歳男性。L 型両大血管右室起始に対し 7 歳時に Double Switch 術を施行し 22 歳時に EVARHEART 植込みを行った。術後 3 年にデバイスによる胃穿孔から敗血症で死亡した。症例 2:39 歳女性。修正大血管転位症に対し 10 歳時に機能的修復手術を施行、39 歳時に HVAD 植込みを行った。術後脳出血を来したが後遺症なく退院し移植待機中。症例 3:36 歳女性。完全大血管転位症に対し 1 歳時に Blalock-Taussig shunt、4 歳時に Rastelli 手術を施行し 36 歳時に HVAD 植込みを行った。術後呼吸器合併症を来したが軽快退院し移植待機中。症例 4:42 歳男性。不完全房室中隔欠損症に対し 4 歳時に心内修復術、9 歳時に僧帽弁置換術を施行、42 歳時に HeartMate3 植込み・僧帽弁再置換術・三尖弁置換術を行った。術後は肝不全による水分貯留を認めたが軽快退院し移植待機中。

【結語】原疾患から根治術、補助人工心臓手術の時期は症例により異なるが、各症例で様々な合併症を抱えており難しい経過を辿った。今後一層の症例集積が必要と考えられる。

植込型 LVAD 装着成人先天性心疾患患者へのリハビリテーションの当院での報告

The Cases of Rehabilitation of Adult Congenital Heart Disease Patients with Implantable VAD at Our Hospital

工藤 弦¹⁾、上野 敦子²⁾、堀部 達也¹⁾、志真 奈緒子¹⁾、加島 広太¹⁾、菊地 剛¹⁾、相川 智¹⁾、原田 元³⁾、新川 武史^{3,4)}、若林 秀隆⁵⁾

東京女子医科大学リハビリテーション部¹⁾、東京女子医科大学循環器内科²⁾、東京女子医科大学循環器小児成人先天性心疾患科³⁾、東京女子医科大学心臓血管外科⁴⁾、東京女子医科大学リハビリテーション科⁵⁾

Gen Kudo¹⁾、Atsuko Ueno²⁾、Tatsuya Horibe¹⁾、Naoko Shima¹⁾、Kikuchi Tsuyoshi¹⁾、Satoshi Aikawa¹⁾、Gen Harada³⁾、Takeshi Shinkawa^{3,4)}、Hidetaka Wakabayashi⁵⁾

Tokyo Women's Medical University ,Department of Rehabilitation¹⁾、Tokyo Women's Medical University, Department of Cardiology²⁾、Tokyo Women's Medical University, Department of Pediatric Cardiology and Adult Congenital Cardiology³⁾、Tokyo Women's Medical University ,Department of Cardiovascular Surgery⁴⁾、Tokyo Women's Medical University, Department of Rehabilitation Medicine⁵⁾

【背景】植込型補助人工心臓（以下 VAD）を装着した成人先天性心疾患（以下 ACHD）患者へのリハビリテーション（以下リハ）を経験したので報告する。

症例 1. 30 歳台の女性、cc-TGA、Rastelli 術施行後。体心室右室機能低下にて VAD 装着となった。術前 ADL は病棟内自立で、POD3 抜管後にリハ開始した。POD5 硬膜下血腫で 3 日間中断したが四肢に麻痺なく、POD13 で ICU 退室、POD15 に初回歩行で 50 m 可能であり、POD85 で退院した。

症例 2. 30 歳台の女性、d-TGA、Rastelli 術施行後。CPA 後蘇生され心機能改善せず、リハ介入し、室内歩行自立レベルで LVAD 装着となった。POD2 抜管後リハ再開も急性呼吸不全で再挿管、POD21 再抜管した。POD12 に歩行開始し 27 日目に 50 m まで拡大。POD30 に ICU 退室、POD104 に退院した。

症例 3. 40 歳台の男性、AVSD、心内修復術施行後。術前 ADL 自立。POD4 抜管後リハ開始、POD7 に ICU 退室も心不全増悪で 2 回再入室し計 46 日間滞在した。POD8 に歩行開始、28 日目に 50 m まで拡大、POD88 に退院した。

退院時 6 分間歩行テスト、膝伸展筋力体重比は症例 1/2/3 の順で、457/330/452 m、0.6/0.47/0.42kgf/kg であった VAD 術後の ACHD 患者の退院時身体機能は、長い ICU 管理を要するが維持されている。

補助人工心臓植込後にリードレスペースメーカー植込みを施行した修正大血管転位症の一例

A leadless pacemaker implantation for a patient of levo-transposition of the great arteries with ventricular assist device in a systemic right ventricle

後藤 耕策¹⁾、小島 敏弥¹⁾、常盤 洋之¹⁾、梅井 正彦¹⁾、齊藤 暁人¹⁾、相馬 桂¹⁾、藤生 克仁^{1,2)}、八尾 厚史^{1,3)}、小室 一成¹⁾

東京大学医学部付属病院 循環器内科¹⁾、東京大学医学部付属病院 先進循環器病学講座²⁾、東京大学 保健・健康推進本部³⁾

Kohsaku Goto¹⁾、Toshiya Kojima¹⁾、Hiroyuki Tokiwa¹⁾、Masahiko Umei¹⁾、Akihito Saito¹⁾、Katsura Soma¹⁾、Katsuhito Fujii^{1,2)}、Atsushi Yao^{1,3)}、Issei Komuro¹⁾

Department of Cardiovascular Medicine, The University of Tokyo Hospital¹⁾、Department of Advanced Cardiology, The University of Tokyo Hospital²⁾、Division for Health Service Promotion, The University of Tokyo³⁾

42 歳女性。修正大血管転位症 {S, L, L}、肺動脈閉鎖症に対し BT シャント術、セントラルシャント術を経て 11 歳と 20 歳時に 2 度の Rastelli 術、術後の完全房室ブロックに対してペースメーカー (PM) 植込み術、22 歳時に三尖弁置換術を施行されている。体心室右室機能低下から心不全を繰り返しており、今回の入院中に肺心室ペーシングから心臓再同期療法 (CRT-P) にアップグレードを行うもカテコラミンから離脱出来ず、心移植登録後に補助人工心臓 (VAD) 植込を行った。術 1 ヶ月後には PM 創部感染をきたしデバイス全除去を行ったが、除去後は心房細動・完全房室ブロックによる補充調律であり、心拍数低下により VAD フローが低下することから、心拍出量維持のためペーシングが必要であった。感染に伴う PM 除去後であること、著明なるい瘦 (BMI 12.3) による創部離開のリスク、心移植待機中であることなどから、リードレスペースメーカー (LPM) の方針とした。心房・心室の偏位、肺心室拡大からカテーテル操作に難渋したものの、心内エコーガイド下で合併症なく LPM を留置しえ、術後は刺激閾値も問題なく経過している。

これまで VAD 植込後かつ肺心室左室に対する LPM の報告はない。VAD と LPM の干渉など注意点がある上に、肺心室左室に対する LPM の長期予後に関しては一切報告がなく、予期しえぬ遠隔期合併症など注意深く経過を追う必要がある。

Systemic RV failure に対し Impella5.0 による Bridge to recovery に成功し心臓再同期療法の導入を行った一例

A Successful Bridge to Recovery with Impella 5.0 and Subsequent Hybrid Cardiac Resynchronization Therapy in Systemic Right Ventricle Failure

増田 拓郎、西井 伸洋、岩崎 慶一郎、水野 智文、上岡 亮、浅田 早央莉、宮本 真和、川田 哲史、中川 晃志、森田 宏、伊藤 宏

岡山大学病院 循環器内科

Takuro Masuda, Nobuhiro Nishii, Iwasaki Keiichiro, Tomofumi Mizuno, Akira Ueoka, Saori Asada, Masakazu Miyamoto, Kawada Satoshi, Koji Nakagawa, Hiroshi Morita, Hiroshi Ito

Department of Cardiology, Okayama University Hospital

【緒言】 Systemic RV failure に対する補助循環の使用や両心室ペーシング (CRT) の報告は少ない。今回、Impella による Bridge to recovery に成功した完全大血管転位症 (d-TGA) 術後の症例を経験したため報告する。

【症例】

症例は 50 歳男性。3 歳時に d-TGA に対し Mustard 術を施行。紹介 3 日前に急性冠症候群を発症した。左主幹部の完全閉塞を認め、経皮的冠動脈拡張術を施行。血流は改善したが心原性ショックとなり体外式膜型人工肺 (ECMO), 大動脈バルーンポンピング (IABP) が留置された。2 日目に ECMO 離脱となったが再び心原性ショックとなり当科へ転院となった。広範な心筋虚血の影響で Systemic RV は EF15% と高度低下を認めた。高容量カテコラミン投与でも循環動態維持が困難なため、鎖骨下より Impella5.0 を留置し至適薬物療法を行いつつ心機能の代償を待つ方針とした。時間をかけて weaning を行い、導入後 25 日目に Impella 離脱し IABP ヘスイッチした。さらに本症例は完全右脚ブロックで wideQRS を呈しており pacing study で CRT への反応性良好であることが確認できたため CRTD 植え込みを行った。その後、IABP 離脱しカテコラミンも徐々に weaning でき一般病棟でリハビリ可能な状態まで回復し、紹介元へ転院となった。

ファロー四徴症に合併した房室ブロックの心室リード不全に対してトラブルシューティングを行った 1 例

A case of troubleshooting for ventricular lead failure in atrioventricular block complicated by tetralogy of Fallot

甲谷 友幸¹⁾、今井 靖^{1,2)}、久保田 香菜^{1,2)}、古井 貞浩^{2,3)}、鈴木 峻^{1,3)}、岡 健介^{1,3)}、関 満^{1,3)}、井上 崇道^{1,4)}、金子 政弘、友保 貴博^{1,4)}、岡 徳彦^{1,4)}、苅尾 七臣²⁾

自治医科大学成人先天性疾患センター¹⁾、自治医科大学内科学講座循環器内科²⁾、自治医科大学とちぎ子ども医療センター小児科³⁾、自治医科大学とちぎ子ども医療センター小児先天性心臓血管外科⁴⁾

Tomoyuki Kabutoya¹⁾、Yasushi Imai^{1,2)}、Kana Kubota^{1,2)}、Sadahiro Furui^{1,3)}、Shun Suzuki^{1,3)}、Kansuke Oka^{1,3)}、Mitsuru Seki^{1,3)}、Takamichi Inoue^{1,4)}、Takahiro Tomoyasu^{1,4)}、Norihiro Oka^{1,4)}、Kazuomi Kario²⁾

ACHD center, Jichi Medical University¹⁾、Division of Cardiovascular Medicine, Jichi Medical University²⁾、Tochigi Medical Center for Children's, Jichi Medical University³⁾、Division of Pediatric and Congenital Cardiovascular Surgery, Jichi Medical University⁴⁾

症例は 50 代女性。5 歳時にファロー四徴症に対して心内修復術を施行されている。41 歳時に完全房室ブロックに随伴した心室細動を起こし、ICD 植え込み術と三尖弁・肺動脈弁置換術・右室流出路形成術を施行した。ショックリードは置換した三尖弁の脇から右心室に留置し、心房・心室に心筋リードを装着した。その 4 年後にショックリードのペーシング不全をきたし、心室の心筋リードをペーシングサイトとして用いた。さらにその 5 年後、心筋リードのリード不全をきたし、新たに心筋リードの追加術を行った。三尖弁術後で心筋リードのトラブルシューティングを行った症例であり、若干の文献的考察を加えて発表する。

術後 32 年 9 ヶ月で心室性頻拍を認めた VSD の 1 例

Ventricular tachycardia of 32 years and 9 months after successful VSD closure a case report

堀口 泰典

国際医療福祉大学熱海病院 小児科

【目的】心室中隔欠損 (VSD) 閉鎖術後 32 年 9 ヶ月で心室性頻拍 (VT) を認めた 1 例を経験したので報告する。

【症例】生後 6 ヶ月 3 日に VSD 心内修復術を実施された男性。術後 3 か月時、B 型肝炎を発症し入院加療された以外特に問題なく経過した。ほぼ 6 ヶ月～1 年に 1 度、身体計測、診察、心電図、胸部 XP などで経過観察されていたが、動悸、めまい、痙攣、失神などの既往は無かった。また、心電図異常、心拡大、心機能低下など無く経過していた。33 歳 3 か月時 (術後 32 年 9 か月) Holter 心電図で 6 連発の VT とそれに続く 2 連発の心室性期外収縮 (PVC) を認めた。VT rate は 174/min であった。発生時刻は午前 8 時 27 分 46 秒で起床後であったが自覚症状は無かった。

【考案】本例は、生後 6 ヶ月時に VSD 心内修復術を受け、その後の定期的経過観察では不整脈、心機能低下も指摘されなかった。また術後早期を除き投薬も無かった。成長も順調で成人後は就職している。それでも rate の速い VT が認められた。今後さらに持続の長い VT が発生する可能性もある。術後経過が良好でも定期的に Holter 心電図や運動負荷心電図等により経過観察を行い危険な不整脈を早期発見する必要がある。

【結論】

1) 経過良好であったが術後 32 年 9 ヶ月時に心室性頻拍を認めた 1 例を報告した。

2) 心内修復術を実施された症例ではたとえ経過良好であっても

定期的に Holter 心電図や運動負荷心電図を実施し危険な不整脈の発生を警戒する必要がある。

心外膜リードから中隔ペーシングへの変更で心機能改善を認めた房室中隔欠損症の 1 例

A case of atrioventricular septal defect with improvement in cardiac function after changing from epicardial pacing to septal pacing

加藤 賢¹⁾、三浦 大¹⁾、三輪 裕仁²⁾、中村 沙織²⁾、河内 啓貴²⁾、城谷 翔太²⁾、守井 悠祐²⁾、岡部 龍太²⁾、櫻井 進一朗²⁾、塩崎 正幸²⁾、安西 耕²⁾、宮部 倫典²⁾、大塚 佳満²⁾、森永 弘章²⁾、西村 睦弘²⁾、三ツ橋 佑哉²⁾、前田 潤¹⁾、大木 寛生¹⁾、永峯 宏樹¹⁾、田中 博之²⁾

東京都立小児総合医療センター 循環器科¹⁾、東京都立多摩総合医療センター 循環器内科²⁾

Ken Kato¹⁾、Masaru Miura¹⁾、Yujin Miwa²⁾、Saori Nakamura²⁾、Hirotaka Kawauchi²⁾、Shota Shirohani²⁾、Yusuke Morii²⁾、Ryuta Okabe²⁾、Shinichiro Sakurai²⁾、Masayuki Shiozaki²⁾、Tagayasu Anzai²⁾、Tomonori Miyabe²⁾、Yoshimitsu Otsuka²⁾、Hiroaki Morinaga²⁾、Yoshihiro Nishimura²⁾、Yuya Mitsunashi²⁾、Jun Maeda¹⁾、Hirotaka Ohki¹⁾、Hiroki Nagamine¹⁾、Hiroyuki Tanaka²⁾

Tokyo Metropolitan Children's Medical Center Department of Cardiology¹⁾、Tokyo Metropolitan Tama Medical Center Department of Cardiology²⁾

29 歳男性。1 歳時に完全型房室中隔欠損症に対し、two-patch 法による心内修復術を施行された。6 歳時に洞機能不全症候群、I 度房室ブロックにて心筋電極による VVI ペースメーカー植込み術施行。その後房室伝導の悪化あり、15 歳時に心外膜心房リード追加、右室リード閾値上昇により右室リード交換を施行。21 歳時に右室リード閾値上昇あり、心外膜左室リードを追加し、左室ペーシングとなった。左室駆出率は 42% と低下あり、β ブロッカー、ARB を内服していた。27 歳時に左室リード断線、右室リード閾値上昇で使用できず、経静脈ペースメーカー植込みを施行。SelectSecure リードを用いて右室中隔ペーシングを施行したところ、QRS 幅は 220 m s から 159 m s と短縮し、左室駆出率は 53% まで改善した。心エコー上、dyssynchrony も改善しており、心電図波形では wide component に続く narrow component を認めており、右室中隔ペーシングにより、conduction system pacing がなされている可能性が考えられた。(retrograde penetration pacing into conduction system)

右房癒痕組織周囲を蛇行するリエントリー性心房頻拍を有した 21 trisomy, 房室中隔欠損術後の一例

A case of 21 trisomy complicated by reentrant atrial tachycardia with a unique pathway snaking around the right atrial scar after atrioventricular septal defect surgery

白水 優光¹⁾、連 翔太^{1,4)}、寺師 英子¹⁾、牛ノ濱 大也²⁾、石川 友一¹⁾、中野 俊秀³⁾、住友 直方⁴⁾、佐川 浩一¹⁾

福岡市立こども病院 循環器科¹⁾、大濠こどもクリニック²⁾、福岡市立こども病院 心臓血管外科³⁾、埼玉医科大学国際医療センター 小児心臓科⁴⁾

Hiromitsu Shirozu¹⁾、Shota Muraji¹⁾、Eiko Terashi¹⁾、Hiroya Ushinohama²⁾、Yuichi Ishikawa¹⁾、Toshihide Nakano³⁾、Naomasa Sumitomo⁴⁾、Koichi Sagawa¹⁾

Fukuoka Children's Hospital Cardiology dept¹⁾、Ohori Children's Clinic²⁾、Fukuoka Children's Hospital Cardiovascular Surgery dept³⁾、Saitama Medical University International Medical Center Pediatric Cardiology dept⁴⁾

症例は 18 歳女性、21 トリソミー (21t)。完全型房室中隔欠損症 (cAVSD) に対し、乳児期に心内修復術、17 歳時に重度僧帽弁閉鎖不全に対して高位右房切開で僧帽弁形成術が行われた。術後 3 日目に粗動波を示す心房頻拍 (AT) を繰り返し、同期下カルディオバージョンで停止した。以降アテノロール、バプリジルを内服し、頻拍発作はなかった。術後 6 ヶ月時にカテーテルアブレーションを行った。冠静脈洞からの頻回刺激で AT (頻拍周期 234ms) が誘発され、エントレインメントペーシングで下大静脈 - 三尖弁峡部 (CTI) が回路に含まれることを確認した。CARTO による AT 中の 3D mapping で、右房前面に low voltage zone (LVZ) を認め、その周囲 11 時から 8 時方向を回旋し、LVZ 下方を S 字状に蛇行し CTI を通って右房後壁から前面に回り込む回路が描出された。LVZ 下方と CTI でそれぞれエントレインメントペーシングを行い回路上であることを確認し、LVZ から右房前面の下大静脈まで線状焼灼を行った。頻拍は停止し誘発不能となり、CTI にも焼灼を追加し終了した。若年成人で CTI 依存性の AT であったが、心房中隔は人工パッチが介在するため頻拍回路に含まれず、また度重なる右房切開によって複雑な頻拍回路を形成していた。21t 合併の cAVSD では不整脈リスクは低いと報告されるが、自覚症状の訴えが難しい症例もあり、積極的な治療を要する。

成人先天性心疾患に対する His 束ペーシングの試み

His bundle pacing for adult patients with congenital heart disease

竹内 大二¹⁾、工藤 恵道¹⁾、西村 智美¹⁾、豊原 啓子¹⁾、篠原 徳子¹⁾、稲井 慶¹⁾、庄田 守男²⁾

東京女子医大病院 循環器小児・成人先天性心疾患科¹⁾、東京女子医大病院 循環器内科²⁾

Daiji Takeuchi¹⁾、Yoshimichi Kudo¹⁾、Tomomi Nishimura¹⁾、Keiko Toyohara¹⁾、Tokuko Shinohara¹⁾、Kei Inai¹⁾、Morio Shoda²⁾

Tokyo Women's Medical University Hospital, The dept of pediatric and adult congenital heart disease¹⁾、Tokyo Women's Medical University Hospital, The dept of cardiology²⁾

【背景】 His 束ペーシング (HBP) は理論的に生理的なペーシング法として認知されているが、先天性心疾患 (CHD) に対する報告はまだ少ない。

【目的と方法】 成人 CHD に対して His 束ペーシング (HBP) を試みた症例の成績を後方視的に検討した。

【結果】 対象は房室ブロックを伴い心室ペーシングの必要な CHD 6 例。CHD 内訳は VSD 3 例 (術後 1 例含む)、総肺静脈環流異常術後 1 例、DORV 術後 1 例、TGA (I) 術後 1 例。

植え込み時平均年齢は 39 歳。全例でメドトロニック社 C315 シースと Select Secure を用いた。5 例では電極カテを用いて房室ブロック部位も確認した。房室ブロック部位は 3 例が HV ブロックであり (3 例とも VSD 症例) で、残り 2 名は AH ブロックであった。4 例はペーシング閾値高値、巨大心房でリードが His 領域に固定できない等の理由で HBP は断念し中隔ペーシングに変更した。良好な閾値とリード固定が得られた 2 例で非選択的 HBP が得られた。HBP 成功例のうち右室自由壁の心外膜ペーシングリード不全から移行した VSD 術後例は左室駆出率が 42 から 54% に改善した。もう一例の肺高血圧 (第 2 群) を合併した総肺静脈環流異常術後例は症状の改善を認め今後、血行動態の再評価カテーテルを予定している。

【結果】 様々な CHD に対する HBP の成功率は現時点で決して高いとは言えないが、生理的に近い心室ペーシングであり CHD においても試みる価値のあるペーシング法と示唆される。

O14-6 大動脈左冠尖から焼灼に成功した流出路起源 VT を合併した Fontan 術後の一例

Successful ablation of ventricular tachycardia after a Fontan operation from left coronary cusp

連 翔太¹⁾、牛ノ濱大也^{1,2)}、福岡将治¹⁾、寺師英子¹⁾、倉岡彩子¹⁾、石川友一¹⁾、中野俊秀³⁾、住友直方⁴⁾、佐川浩一¹⁾

福岡市立こども病院 循環器¹⁾、大濠こどもクリニック²⁾、福岡市立こども病院 心臓外科³⁾、埼玉医科大学国際医療センター 小児心臓科⁴⁾

Shota Muraji¹⁾、Hiroya Ushinohama^{1,2)}、Masaharu Fukuoka¹⁾、Eiko Terashi¹⁾、Ayako Kuraoka¹⁾、Yuichi Ishikawa¹⁾、Toshihide Nakano³⁾、Naokata Sumitomo⁴⁾、Koichi Sagawa¹⁾

Fukuoka children's hospital Cardiology dept¹⁾、Ohori kid's clinic²⁾、Fukuoka children's hospital Cardiovascular surgery dept³⁾、Saitama medical university international medical center Pediatric cardiology dept⁴⁾

症例は17歳女性、診断は左胸心、両大血管右室起始、右室低形成、上下心、大動脈縮窄、大動脈弓形成およびDKS術後、心外導管型フォンタン術後.13歳から総心拍の38%の無症候性VTを認め、カルベジロールとベラパミルの内服が行われた.VT-QRS間隔は短く(168ms)、下方軸かつ下方軸QRSにnotch(-)、移行帯(-)、洞調律時心電図とも比較し、流出路中隔起源と推定した.さらにI誘導QRS波に陰性成分(+),R-wave duration index=64%, R/S amplitude index=183%, V6 s波(-),Maximum deflection index=0.38と、正常心における大動脈左冠尖(LCC)起源VTの12誘導心電図の特徴と一部一致した.不整脈管理に難渋し肝障害も伴うようになったため、地元管理医師から依頼あり、カテーテルアブレーションを行なった.中心静脈圧9mmHg,中等度大動脈閉鎖不全を認めた.VTは鎮静で消失したが、覚醒させ心房連続刺激後にclinical VTと一致するPVCが誘発された.LCCのPVC時の局所電位は体表面QRSに対して36ms先行していた.同部位でのpace mappingでもgood paceと判断し、大動脈造影で冠動脈入口部から十分離れていることを確認し同部位で通電を行なったところ、以後PVCは誘発不能となった.フォンタン術後症例のカテーテルアブレーションではフォンタン導管穿刺や逆行性大動脈アプローチなどの複雑な手技を要する場合もあるが、本症例では正常心における様々な診断基準を応用し大動脈冠尖からの焼灼で短時間かつ低侵襲な治療に成功した.術前心電図評価の重要性を再認識させられた症例のため報告する.

O14-7 当院の若年者における着用型自動除細動器管理時の問題点

Consideration of problems in the management of wearable defibrillators in young patients in our hospital

浅木 康志¹⁾、千阪俊行²⁾、平良百萌¹⁾、菅野司¹⁾、小田真矢¹⁾、橋本美和¹⁾、山田文哉^{1,5)}、鈴木遥香²⁾、河本敦²⁾、赤澤祐介^{3,5)}、高田秀実^{2,5)}、打田俊司^{4,5)}、檜垣高史^{2,5)}、

愛媛大学医学部附属病院 ME 機器センター¹⁾、愛媛大学大学院 小児科学講座²⁾、愛媛大学大学院 循環器・呼吸器・腎高血圧内科学講座³⁾、愛媛大学大学院 心臓血管呼吸器外科⁴⁾、愛媛大学医学部附属病院 移行期・成人先天性疾患センター⁵⁾

Yasushi Asagi¹⁾、Chisaka Toshiyuki²⁾、Taira Momo¹⁾、Kanno Tsukasa¹⁾、Oda Masaya¹⁾、Hashimoto Miwa¹⁾、Yamada Bunya¹⁾、Suzuki Haruka²⁾、Koumoto Atsushi²⁾、Akazawa Yusuke^{3,5)}、Takada Hidemi^{2,5)}、Uchita Syunji^{4,5)}、Higaki Takashi^{2,5)}、

Ehime University Hospital Medical Engineering Center¹⁾、Department of pediatrics Ehime University Graduate School of Medicine²⁾、Department of Cardiology, Pulmonology, Hypertension and Nephrology, Ehime University Graduate School of Medicine³⁾、Department of cardiovascular and thoracic surgery Ehime University Graduate School of Medicine⁴⁾、Center for Transition to Adult Congenital Heart Disease, Ehime University Hospital⁵⁾

【背景】当院では、着用型自動除細動器(WCD)を2017年から導入し、これまで36名の使用経験がある。この内、若年者においては、成人とは違った問題点があり、WCD着用時の管理には注意が必要である。

【症例1】LQTSで当院加療中の16歳女児。心室細動を起こし当院に緊急搬送された。2次予防でS-ICD植込み術を予定していたが、本人が植込みを拒否されたため、WCDを着用して一度退院する方針となった。精神疾患の面でもサポートが必要な患者であり、遠隔モニタリングで着用状況の確認に注意が必要な患者であった。

【症例2】14歳男児。部活動中に心室細動となり当院に救急搬送された。精査の結果、冠動脈起始異常と診断され、冠動脈再建術を施行した。その後、WCDを着用し一時退院する方針となった。しかしながら、遠隔モニタリングで着用していない日があることが判明し、次第に本人判断で未着用期間が長くなった。適時、医師に着用状況を報告し情報共有を行った。着用拒否の理由は、朝礼中に体動による誤検出でアラームが発生したため、恥ずかしかったということがきっかけであった。中学生の患者であり指導の難しさを感じた症例であった。

【考察】若年者は、病状の理解不足などから、適切な管理が難しい場合もある。WCD導入の際には、患者の年齢に応じて適切な説明を行う必要があると考えられた。

【結語】若年者のWCDの管理に苦慮した症例を経験したので報告する。

015-1 成人先天性心疾患患者に対する成人病棟看護師の認識

Nursing Staffs' Perceptions of Patients with Adult Congenital Heart Disease in Adult Inpatient Wards.

森貞 敦子、荻野 佳代、脇 研自

倉敷中央病院 小児科

Atsuko Morisada, Kayo Ogino, Kenji Waki

Department of Pediatrics, Kurashiki Central Hospital

【目的】成人病棟に勤務する看護師の先天性心疾患患者に対する認識を明らかにする

【方法】総合病院1施設にてGoogle Formsを使用したアンケート調査を行った。所属施設の倫理審査会の承認を得て実施した。

【結果】A病院の集中治療部門を含む成人病棟24部署に所属する看護師743名にアンケートを送付し、177名(23.8%)から回答を得た。対象者が考える成人移行に適した時期は、「18歳以上」が最多であった。成人先天性心疾患患者を受け持つことに「不安がある」と回答したのは164名(92.6%)であり、その理由は「疾患の難しさ」が最多で、次いで「個別性の高さ・治療過程の複雑さ」、「家族とのコミュニケーション」「治療内容が分かりにくい」であった。実際に成人先天性心疾患患者を担当したことがあるのは36名(20.3%)であり、対応で困ることがあったと回答したのは28名(77.7%)であった。理由として「手術などの治療経過が複雑で難しい」「先天性心疾患の心臓の形態がよくわからない」などが挙げられた。対処として、「看護の相談窓口が欲しい」という希望が最多であった。

【考察】成人病棟の看護師が成人先天性心疾患患者に関わる機会はまだまだ少ないといえ、それゆえに不安や困りごとを抱きやすい傾向が示唆された。

【まとめ】今後、さらに増加する成人先天性心疾患患者に対し、小児科と成人科での看護師の連携も必要と考える。

015-2 A病院における移行期・成人先天性心疾患センターの現状と課題

Current status and role of ACHD center in A hospital

西村 早紀、小出 沙由紀、埜々下 生味、神原 久美子、丸橋 繁、梶田 夏代

愛媛大学医学部付属病院 看護部 小児総合医療センター、小児科外来

Saki Nishimura, Sayuki Koide, Narumi Nonoshita, Kumiko Kanbara, Shigeru Marubashi, Natsuyo Masuda

Ehime University Hospital Nursing dept

【目的】A病院のACHDセンターの現状報告と今後の課題を明確にする

【方法】2021年1月から12月にACHDセンターを受診し、移行期チェックリストを含めた問診票より有効回答が得られた15歳以上の患者70名を対象に、患者データを収集し単純集計を行った。また、看護師の活動状況をまとめた。

【結果】ACHDセンターを受診した患者の年代は、10代27%、20代31%、30代26%、40代以上16%。移行期チェックリストで「いいえ」と回答した人の割合は、〈感染性心内膜炎の予防方法がわかる〉77%、〈現在利用している社会保障制度と必要な手続きがわかる〉67%、〈異性との付き合い方での注意点を話した経験がある〉63%であった。また、小児科病棟看護師3名が移行期医療支援を行った件数は1年間で58件であった。

【考察】移行期医療支援は小児科看護師が病棟業務と並行して実施しており、支援件数は病棟状況の影響を受けている。患者の年代が様々であり、ライフイベントに合わせた対応が必要となるが、チームとして患者へ系統的な移行期医療支援が提供できていない。

【今後の課題】小児期から成人期まで切れ目のない移行期医療支援を提供することが必要である。A病院では、毎月開催しているACHD勉強会の参加啓発や看護外来の設置、医療者間での顔の見えるやり取りをおこない、チーム力向上に取り組んでいきたい。

Noonan 症候群疑いのある拡張相肥大型心筋症患者の一例～病院の社会的処方機能～

A case of a Noonan's syndrome patient unable to live alone due to heart failure. Social prescribing in practice.

小原 由里¹⁾、守田 寛子¹⁾、堀越 由紀子¹⁾、中村 悠城²⁾、照井 百合恵³⁾、下田 さつき³⁾、大沼 弘和⁴⁾、
 榊ちひろ⁴⁾、姫井 さやか⁵⁾、安藤 沙友里⁵⁾、山口 仁美⁶⁾、大野 哲²⁾、山田 優²⁾、吉光寺 恵里²⁾、
 大野 睦記²⁾、福島 裕介²⁾

藤沢湘南台病院 医療福祉相談室¹⁾、循環器内科²⁾、看護部³⁾、薬剤部⁴⁾、リハビリテーション科⁵⁾、栄養科⁶⁾

Yuri Ohara¹⁾、Hiroko Morita¹⁾、Yukiko Horikoshi²⁾、Yuki Nakamura²⁾、Yurie Terui³⁾、Satsuki Shimoda³⁾、
 Hirokazu Onuma⁴⁾、Chihiro Sakaki⁴⁾、Sayaka Himeji⁵⁾、Sayuri Ando⁵⁾、Hitomi Yamaguchi⁶⁾、Satoshi Ono²⁾、
 Yu Yamada²⁾、Eri Kikkōji²⁾、Mutsuki Ono²⁾、Yusuke Fukushima²⁾

Fujiisawa Shounandai Hospital Department of Social Work¹⁾、Department of Cardiology²⁾、Department of
 Nursing³⁾、Department of Pharmacy⁴⁾、Department of Rehabilitation⁵⁾、Department of Nutrition⁶⁾

【目的】拡張相肥大型心筋症患者への退院支援経過を振り返り、患者の潜在化した社会的ニーズの発見と支援を行う病院機能の重要性について考察する。

【事例】A氏、44歳、男性。拡張相肥大型心筋症にて急性期病院に9年間で14回入院し、15回目で当院が対応を依頼され転院した。生育歴は不明であったが、眼間乖離、翼状頸、低身長、軽度の知的障がいの特徴から Noonan 症候群が疑われた。

【実践】課題は拡張相肥大型心筋症の増悪で、その背景に社会的孤立によるソーシャルサポート不足があった。そこで、チームアプローチにより①社会的ニーズへの対応を含む入院治療計画、②サポート資源獲得に向けたサービス活用支援、③自身による金銭管理に向けた入院費・家賃等の支払い調整支援、④妥当な保健医療行動の獲得と楽しみの確保、⑤金銭管理、内服、食事等の手助けが得られる生活の場の選定を行った。その結果、A氏は日中支援型グループホームに退院し、病状も安定している。

【考察】病院は、健康問題を引き起こし、治療の妨げにもなる社会的課題の発見とタイムリーな対応ができる立場にある。本事例では、治療開始と同時に頻回な入院に目を向け、サポート資源の活用、孤立の回避、環境の整備等の支援を提供することで、A氏の地域社会での生活を保障した。これは病院による社会的処方機能¹⁾である。

1) 西岡大輔 (2020) 『医療と社会』(29), p527-544.

高齢となった成人先天性心疾患患者の社会的支援の一例

One case of social support for elderly adult congenital heart disease

杉淵 景子¹⁾、今井 理沙¹⁾、鈴木 陽子¹⁾、五十嵐 葵¹⁾、中島 千春¹⁾、木島 康文²⁾、椎名 由美²⁾、
 丹羽 公一郎²⁾、柿森 千草³⁾

聖路加国際病院 看護部¹⁾、聖路加国際病院 循環器内科²⁾、聖路加国際病院 医療社会事業科³⁾

Keiko Sugibuchi¹⁾、Risa Imai¹⁾、Yoko Suzuki¹⁾、Aoi Ikarashi¹⁾、Chiharu Nakajima¹⁾、Yasufumi Kijima²⁾、
 Yumi Shina²⁾、Koichiro Niwa²⁾、Chigusa Kakimori³⁾

St Luke's International Hospital Nursing dept¹⁾、St Luke's International Hospital Cardiovascular Medicine
 dept²⁾、Luke's International Hospital Social Service dept³⁾

【背景】医療の発展により先天性心疾患(A C H D)患者の生命予後は改善している。患者の高齢化に伴い患者の支援者も高齢化するため、A C H D 患者への社会的支援が必要になると考えられる。

【症例】患者背景：ファロー四徴症の60代男性。精神発達遅滞あり。2歳時にBlalock-shunt術10歳時に心内修復術を施行。64歳時に感染性心内膜炎に罹患し脳梗塞も合併。入院加療後、現在は内服管理で経過中。軽度の手の痺れは残っているものの、日常生活は外出も含めた平地歩行は問題なし。

社会背景：専門学校卒業後就職し15年程就労したが、体力に限界を感じ退職。退職後は障害年金を受給し、両親の支援にのりて生活。家族背景：兄弟はおらず、同居していた父は認知症で施設入所。母親は膵臓癌で余命宣告を受けた。

問題点：今後の生活支援を受けるために社会的介入が必要となった。

支援：ソーシャルワーカーと連携し、生活状況の確認・利用できる社会施設支援の申請支援・本人・母親の心理的支援を実施した。

【結果】当院ソーシャルワーカーと連携し、社会支援を受けられる環境整備を行うことができた。

【結語】看護師は疾患管理だけでなく、患者の背景を考慮し社会支援の必要性について検討・提案を行っていく必要がある。必要時には他職種や地域と連携も重要となる。今後は、社会支援が必要になる可能性がある患者について主治医との情報共有方法や看護介入時期について検討していくことが課題である。

015-5 外来における高度医療セクレタリーの役割—成人移行の観点から—

The role of medical secretary for transitioning adolescent patients with congenital heart disease to adult care

田中 祥子¹⁾、上田 秀明²⁾

神奈川県立こども医療センター 医療情報管理室¹⁾、神奈川県立こども医療センター 循環器内科²⁾

Yoshiko Tanaka¹⁾、Hideaki Ueda²⁾

Kanagawa Children's Medical Center Medical information management¹⁾、Kanagawa Children's Medical Center Cardiology²⁾

【背景】当院では2015年、医師が診療業務に専念できるよう高度医療セクレタリー（以下、MS）を導入。MSは特定の診療科医師に配属され、主に外来診療時に同席し、診療記録の代行入力、医師の指示のもとオーダー入力も行う。

【目的】成人移行の観点から循環器内科外来でのMS導入効果の検討。【方法】1. MS導入前後の診療録文字数や記載した成人移行に関連したキーワード（不整脈/遠隔期/妊娠出産/Fontan循環などを抜粋）の総数を電子カルテの記録から後方視的に算出。2. 18歳以上の患者でフォローを成人病院へ移行した（以下、成人移行）人数の推移をMS導入前後で検証。【結果】1. A医師の診療録に記載された文字数は、導入前では1人当たり291文字、1年後312文字、3年後339文字に増加。B医師は導入前240文字、1年後376文字、3年後437文字に増加。診療録で記載が確認されたキーワードの総数は、A医師では導入前の2ヶ月間では総数54個、1年後65個、3年後154個へ、B医師は導入前38個、1年後63個、3年後147個と著明に増えた。2. 18歳以上で成人移行し得た人数は、A医師で導入前26名/年間患者数181名、1年後27名/200名、3年後83名/173名で、B医師で導入前11名/90名、1年後10名/87名、3年後23名/100名と増加した。

【考察と結論】MS配置後、診療録文字数の増加、記録の充実により患者状態の把握がスムーズとなったこと、医師と患者本人が対面で会話する時間が改善され、複雑な血行動態を有するFontan術後症例などを含む成人移行や循環動態の理解を促す患者教育の面で、改善が見られた。MSは、成人期を迎える外来診療に貢献できたと考えられる。

015-6 ハローワークと連携して就労支援を行ったマルファン症候群の一例

A case of Marfan syndrome who provided employment support in cooperation with Hello Work

城戸 貴史¹⁾、佐藤 慶介²⁾

静岡県立こども病院 地域医療連携室¹⁾、静岡県立こども病院 循環器科²⁾

Takafumi Kido¹⁾、Keisuke Sato²⁾

Shizuoka Children's Hospital, Regional Cooperation Room¹⁾、Shizuoka Children's Hospital, dept of Cardiology²⁾

【はじめに】静岡県立こども病院（以下、こども病院）では、2016年度からハローワーク静岡と業務提携（長期療養者就職支援事業）を開始し、慢性疾患を持つ子どもへの就労支援体制構築をすすめている。今回は、こども病院とハローワークが連携して就労支援したマルファン症候群の一例について報告する。

【症例紹介と経過】17歳の男児。乳児期より脊柱側弯、左水腎症の指摘あり。中1の時に、労作時呼吸困難が見られ、鑑別のため行った心エコーにて、僧帽弁逸脱、大動脈弁輪拡大を認め、マルファン症候群の疑いを指摘される。工業系の就職に強い高校に進学したが、職場実習中に呼吸困難症状が悪化し、職場実習を中断した。高3の時に、高校より斡旋できる就労先がなく、ハローワークへの就労相談が指示された。ハローワークより、こども病院のMSWに障害者手帳取得の可否について依頼がなされた。

【結果・今後の課題】呼吸機能障害3級を取得し、ハローワークから事務職の職場実習を紹介された。実習態度は良好で、1ヶ月後に実習先の企業に障害者雇用枠で採用された。子どもの就労支援は、より早期に介入することが必要であると考えられる。今後は、医師、看護師などの医療専門職向けの就労支援勉強会やハローワークの病院出張相談会など開催し、成人後の自立を視野に、心疾患を含めた慢性疾患を持つ子どもの就労支援に関する認識を院内に高める活動を展開していく予定である。

当院における成人先天性心疾患の診療体制の現状と移行期支援

The present situation of medical care system for adult congenital heart disease and transitional care in our institution

関 満¹⁾、甲谷 友幸^{2,3)}、久保田 香菜^{2,3)}、岡 健介^{1,2)}、松原 大輔^{1,2)}、岡 徳彦^{2,4)}、今井 靖^{2,3)}

自治医科大学 小児科¹⁾、成人先天性心疾患センター²⁾、循環器内科³⁾、小児・先天性心臓血管外科⁴⁾

Mitsuru Seki¹⁾、Tomoyuki Kabutoya²⁾、Kana Kubota²⁾、Kensuke Oka¹⁾、Daisuke Matsubara¹⁾、Norihiko Oka³⁾、Yasushi Imai²⁾

Jichi Medical University, Department of Pediatrics¹⁾、Adult Congenital Heart Disease Center²⁾、Department of Cardiovascular Medicine³⁾、Department of Pediatric and Congenital Cardiovascular Surgery⁴⁾

当院では2008年に成人先天性心疾患センターを開設し、循環器内科、循環器小児科、小児・先天性心臓血管外科を中心に包括的診療を行なっている。週1回の合同カンファレンスにより入院・外来患者の治療内容を検討している。患者数は年々増加しており、成人先天性心疾患外来では2022年9月現在、320名の診療を行なっている。同外来への紹介または移行時年齢は中央値24歳[15-79歳]であり、140名(44%)が当院小児循環器科からの移行、17名(5%)が心臓血管外科からの紹介、23名(7%)が産科をはじめとした院内の他診療科からの紹介、135名(42%)が他院からの紹介症例であった。小児科からの移行が最も割合は高かったが、近隣病院からの紹介患者も多く、集約化も進んでいることが予想される。

小児循環器外来における移行期支援に関しては、およそ12歳以上の患者を対象に開始している。可能な症例では2～3ヶ月ごとに介入しており、外来主治医、看護師により疾患の理解、生活上の注意点の確認、内服自己管理指導などの確認を行って自立を促す支援を心がけている。また、最近の症例では移行の際に循環器内科と小児科の併診の時期を設ける場合もあり、その間の移行支援を継続して行なっている。これらの介入は患者の自立とスムーズな移行に有効である一方で、患者一人当たりにかかる時間が多く、マンパワーが必要となること、年1回の受診患者では支援が不十分になることが課題である。

群馬県における成人先天性心疾患患者の移行医療の現状

Transition care of adult congenital heart disease in Gunma

中島 公子¹⁾、山下 英治¹⁾、小坂橋 紀通²⁾、小林 富男³⁾、稲田 雅弘³⁾、新井 修平³⁾、浅見 雄司³⁾、池田 健太郎³⁾、下山 伸哉³⁾

群馬県立心臓血管センター 循環器内科¹⁾、群馬大学医学部附属病院 循環器内科²⁾、群馬県立小児医療センター 循環器科³⁾

Kimiko Nakajima¹⁾、Eiji Yamashita¹⁾、Norimichi Koitaashi²⁾、Tomio Kobayashi³⁾、Masahiro Inada³⁾、Shuhei Arai³⁾、Yuji Asami³⁾、Kentaro Ikeda³⁾、Shinya Shimoyama³⁾

Gunma Prefectural Cardiovascular Center, Dept. of Cardiology¹⁾、Gunma university hospital, Dept. of Cardiology²⁾、Gunma Children's Medical Center, Dept. of Cardiology³⁾

当院は県内唯一の先天性心疾患手術施設であり、増加する成人先天性心疾患(ACHD)患者に対応するため2012年から移行期支援外来を開始している。将来手術介入や心不全治療が必要になる症例を対象に専属医師1名、外来看護師2名で1時間/人の外来枠やカテーテル検査時に病態説明や手術歴、生活指導、妊娠出産を含めて移行期支援資料を用いて支援を行っている。2022年度に支援を行った17例の平均年齢は13歳、フォンタン手術後12例、弁置換手術後2例、複雑心奇形3例であった。自分の病名を理解しているのは6例(35%)のみであり移行期支援の必要性を再認識した。一方、2020年からの2年間で小児病院から117例が成人施設へ移行となり、そのうち66例(56%)が県立心臓血管センターに、6例が大学病院に移行していた。主に単心室を含むCHD修復術後、心筋症、不整脈治療中の症例であった。移行期支援に十分なマンパワーがない状況を補うべく成人施設での共同診療やカンファレンスを行っている。CHDに加え染色体異常や精神発達遅滞、消化器疾患を合併する患者は主に県内中核総合病院の循環器内科へ紹介(44例、35%)されていた。ACHD患者の未移行例は7例で、いずれも心内の遺残病変や姑息術症例で頻回の受診が必要であるが染色体異常や気管切開等のために小児病院での診療を継続している。総合診療科として機能している小児病院からの移行の際に各科と連携が必要な症例が課題である。

循環器専門有床診療所における成人先天性心疾患診療の現状

Current status of adult congenital heart disease at a clinic with inpatient facilities specializing in cardiology

圓本 剛司¹⁾、横山 雄一郎¹⁾、藤枝 裕之²⁾、東野 博³⁾、阿部 裕美子⁴⁾、阿部 充伯²⁾

松山ハートセンター よつば循環器科クリニック 心臓血管外科¹⁾、松山ハートセンター よつば循環器科クリニック 循環器内科²⁾、松山ハートセンター よつば循環器科クリニック 放射線科³⁾、松山ハートセンター よつば循環器科クリニック 麻酔科⁴⁾

Takeshi Emmoto¹⁾、Yuichiro Yokoyama¹⁾、Hiroyuki Fujieda²⁾、Hiroshi Higashino³⁾、Yumiko Abe⁴⁾、Mitsunori Abe²⁾

Department of Cardiovascular Surgery, Yotsuba Circulaion Clinic¹⁾、Department of Cardiology, Yotsuba Circulaion Clinic²⁾、Department of Radiology, Yotsuba Circulaion Clinic³⁾、Department of Anesthesiology, Yotsuba Circulaion Clinic⁴⁾

【背景】先天性心疾患（CHD）修復術後には、術後早期には問題のなかった遺残病変の経年的悪化や新たに発生する続発症の進行により成人後に治療を要する患者が少なくない。

【方法】2019年8月から2022年7月の間に当院を受診し15歳以下でCHD修復術を受けた14例（女性9例）を対象とし、CHD修復術後患者の現状を検討した。

【結果】受診時年齢：25～61歳（中央値37歳）、修復術時年齢：0～14歳（中央値6歳）。受診契機は健診異常5例、他院紹介4例、心臓精査希望5例で、全例がCHD修復術後10年以上放置されたドロップアウト患者（観察期間：小学生まで2例、中学生まで6例、18歳まで1例、不明5例、中断期間：11年～47年）であった。

診断はASD術後4例、PS解除後3例、VSD術後1例、PDA術後2例、複雑CHD修復術後4例（TGA Jatene術後、Fontan術後、VSDを伴うCoA術後、TAPVC術後が各1例）であった。初診時に正確な病名を申告できたのは8例（57%）で、6例は当院での心エコーや3DCTで診断を得た。修復術後評価の結果、複雑CHD修復術後で続発症を有する1例と不妊治療希望1例、PS解除後で弁逆流の進行を認めた1例を成人CHD専門施設に紹介し、ASD術後の遺残病変が判明し当院で修復術を行った1例を含む3例が当院外来にて経過観察中である。

【結論】複雑CHD修復術後4例を含む全例がドロップアウト患者であった。多くの患者が心臓精査のため受診し循環器内科と心臓血管外科の連携による一貫した診療を行っている当院の様な循環器専門有床診療所が、成人CHD修復術後のドロップアウト患者の拾い上げで果たす役割は今後一層重要になっていくと思われる。

重症心不全、腎不全を伴った成人先天性心疾患患者の緩和医療

A case of Marfan syndrome who provided employment support in cooperation with Hello Work

坂本 貴彦¹⁾、滝口 信¹⁾、石塚 扶美子²⁾、佐野 恵美子³⁾、鐘司 朋子⁴⁾、上野 朱里⁵⁾、前田 浩利⁶⁾

松戸市立総合医療センター小児心臓血管外科¹⁾、看護局 西病棟²⁾、院内 HCU³⁾、リハビリテーション科⁴⁾、医療福祉相談室 (MSW)⁵⁾、あおぞら診療所新松戸⁶⁾

【目的】成人先先天性心疾患患者のなかには様々な理由で根治術に到達していないものがある一定数存在する。こうした患者のなかでも心不全、腎不全を呈した患者の緩和医療に関して考える。

【症例】38歳女性。【診断】PA, VSD, aberrant RSCA, No-confluent PA, post palliative Rasatelli, post reRVOTR, post PTA for bilateral branch PAs, IVC occlusion, residual VSD, RVOTS, RVp=LVP

【既往歴】Left original BTshunt(1ヶ月時)、right PA plasty+Ao-RPA shunt(Golaski; 5mm, 7歳時)palliative Rasatelli(Golaski tricuspid conduit; 22mm, 9歳時、こまで当院で施行)。妊娠を機に他院に紹介。ReRVOTR+closure of residual VSD施行(25歳時@東京女子医大)。33歳時、当院に逆紹介。

【現病歴】34歳時、心不全治療目的にて入院加療となった。その後複数回の入退院を繰り返し、36歳時、飲水過多による胸水貯留、慢性右心不全の急性増悪からLOS、慢性腎不全（無尿）となり気管内挿管、人工呼吸管理、CHDF導入となった。カテコラミン投与、一時的な血液透析導入後、尿の流出、腎不全の改善を認め一般病棟に転棟。人工呼吸器から離脱し気管切開孔は自然閉鎖。嚥下リハビリ後、経口カテコラミン剤、在宅酸素療法を導入。本人の自宅療養願望が強いため、訪問診療医との連携を図り通院加療の状態を経て経過観察中。現在、胸部レントゲン写真上心胸郭比70-75%、BUN: 70-80mg/dL、Cre: 2.0-2.5mg/dL、BNP: 300-700pg/ml、SpO₂:90-94%(酸素2L/min)で推移。数ヶ月に一度程度の頻度での入院加療が必要であるが訪問看護と訪問診療を駆使して外来通院で経過を診ている。

【考察】経過中、在宅酸素の導入は極めて有効であった。また患者自身に病態と予後を理解させることを多職種で心がけ、訪問看護師と訪問診療医による厳重な経過観察と早めの急性期病院への連携で重症例ではあるが外来通院治療が可能となった。

【結論】成人患者では本人の意思尊重が重要で予後等を良く理解したうえでの患者、家族の希望に沿った緩和医療が優先され、その実現のためには多職種の連携が必要不可欠である。

016-5 成人先天性心疾患患者の緩和医療の現状 - フォンタン術後死亡例からの検討 -**Palliative care in adult congenital heart disease.**

戸田 孝子、大内 秀雄、森 有希、黒崎 健一

国立循環器病研究センター 小児循環器内科

Takako Toda, Hideo Ohuchi, Aki Mori, Kenichi Kurosaki

National Cerebral and Cardiovascular Center, Department of Pediatric Cardiology.

【はじめに】心不全患者に対する緩和医療や ACP(Advance care planning) の重要性が提唱されてきているが、ACHD 領域での臨床データは少なく実態は明らかになっていない。

【目的】当院での対応について把握し、現状を明らかにすること。

【方法】当院でフォロー中であり 2008 年以降に死亡したフォンタン術後症例を対象に、死亡時年齢、死亡原因、ACP の実施、初回 ACP から死亡までの期間、緩和ケアチームの介入について、診療録より後方視的に検討した。なお、今回の検討では、ACP とは予後について提示し終末期に向けての話し合いをした、と診療録から読み取れるものとした。

【結果】対象は 17 例 (男性 13)、死亡時年齢は 21-44 歳 (中央値 33 歳)。死亡原因は、フォンタン循環に関連した多臓器不全 6 例、手術後死亡 4 例 (TCPC conversion; 2, AVR/CAVVR; 1, AVR/Bentall; 1)、脳出血 2 例、肝細胞癌 2 例、悪性リンパ腫 1 例、自宅での突然死 (死因不明) 2 例であった。ACP が行われていたのは 6 例で、すべて 2015 年以降の死亡例であり、全体の 35%、2015 年以降の死亡例の 67% であった。ACP が実施されていた 6 例は、failing Fontan に対する内科的治療のために入退院を繰り返していた。ACP はまず家族に対して行われ、4 例ではその後本人に行われていた。初回 ACP から死亡までの日数は 83-1106 日 (中央値 438 日) であった。ACP 実施後、当院入院中に死亡した 4 例については、全例で緩和ケアチームが介入していた。

【まとめ】対象期間後半で ACP 実施の頻度は増えていた。意思決定が本人ではない場合があった。それぞれの患者家族への適した対応が必要にはなるが、予後不良な病態が予測される場合には、早期に ACP を導入し、多職種が関わる体制を構築する必要があると考えられた。

016-6 あなたの生きがいは何ですか？**What is your reason for living?**坂崎 尚徳¹⁾、石原 温子¹⁾、豊田 直樹¹⁾、稲熊 洸太郎¹⁾、飯田 尚樹¹⁾、吉澤 康佑²⁾、森 おと姫²⁾、前田 登史²⁾兵庫県立尼崎総合医療センター 小児循環器内科¹⁾、兵庫県立尼崎総合医療センター 心臓血管外科²⁾Hisanori Sakazaki¹⁾、Haruko Ishihara¹⁾、Naoki Toyota¹⁾、Koutaro Inaguma¹⁾、Naoki Iida¹⁾、Kousuke Yoshizawa²⁾、Otohime Mori²⁾、Toushi Maeda²⁾Hyogo prefectural Amagasaki General Medical Center department of pediatric cardiology¹⁾、Hyogo prefectural Amagasaki General Medical Center department of cardiovascular surgery²⁾

【背景】成人先天性心疾患 (ACHD) 患者に対する Advance care planning (ACP) の開始時期や方法についてまだ確立したものはない。

【目的】当院における Great complexity ACHD 患者に対する初回の ACP について検討すること。

【方法】当院小児循環器内科外来受診中の 18 歳以上で、Eisenmenger 症候群 (ES)、未修復チアノーゼ性先天性心疾患、フォンタン (F) 術後、TGA マスタード (M) 術後、修正大血管転位機能的修復術後 (ccTGA)、心臓同期療法 (CRT) の症例を対象とした。外来受診時に、1) 生きがい、楽しみ。2) 心機能が悪くなったときに気がかりなこと。3) これが出来なくなったときは生きている価値がないと思う大切なこと。4) もし大切なことが出来なくなったときは、どう過ごしたいか 5) 意識がなくなったときには誰に判断を委ねるかにして質問した。

【結果】現在初回の ACP を行った患者は 11 例、ES2 例、F 術後 4 例、M 術後 2 例、PA/VSD MAPCA 未修復例 1 例、ファロー四徴症術後 CRT 後 1 例、ccTGA1 例年齢は 2-3 歳から 53 歳、WHO-FC は全例 II、3) 以降の質問に対し明確な回答は少なく、意識が亡くなった時は積極的な治療を望まないという回答した患者は F 術後の 2 例であった。

【考察】3) 以降の質問に対する回答は、これまでに死を意識した事のある症例では明確であるが、若年齢ではまだ実感できないため回答しにくくなった考えられる。

【結論】年齢が高く、生死に関わる病歴のある症例から ACP を開始することが望ましい。

ポスター発表

P1-1 BT 短絡術後遠隔期の血栓性閉塞に対して経皮的ステント留置術が有効であった一例

Successful transcatheter stent implantation for late thrombotic occlusion after BT shunt surgery

上村 航也¹⁾、福田 旭伸¹⁾、大竹 寛雅¹⁾、大隅祐人¹⁾、西原 悠¹⁾、藤井 寛之¹⁾、鳥羽 敬義¹⁾、川森 裕之¹⁾、城戸 佐知子²⁾、田中 敏克²⁾、近藤 亜耶²⁾、松久 弘典³⁾、高橋 宏明⁴⁾、岡田 健次⁴⁾、平田 健一¹⁾

神戸大学附属病院 循環器内科¹⁾、兵庫県立こども病院 循環器内科²⁾、兵庫県立こども病院 心臓血管外科³⁾、神戸大学附属病院 心臓血管外科⁴⁾

Koya Uemura¹⁾、Terunobu Fukuda¹⁾、Hiromasa Otake¹⁾、Yuto Osumi¹⁾、Yu Nishihara¹⁾、Hiroyuki Fujii¹⁾、Takayoshi Toba¹⁾、Hiroyuki Kawamori¹⁾、Sachiko Kido²⁾、Toshikatu Tanaka²⁾、Aya Kondo²⁾、Hironori Matuhisa³⁾、Hiroaki Takahashi⁴⁾、Kenji Okada⁴⁾、Ken-ichi Hirata¹⁾

Kobe University Hospital, Cardiovascular Medicine dept¹⁾、Hyogo Prefectural Children's Hospital, Cardiovascular Medicine dept²⁾、Hyogo Prefectural Children's Hospital, Cardiovascular Surgery dept³⁾、Kobe University Hospital, Cardiovascular Surgery dept⁴⁾

症例は33歳男性。出生後に三尖弁閉鎖症(II b型)の診断をされ、3ヶ月時に左古典的BT短絡術を施行されたが、後に三心房心臓が判明した。11歳時に心隔壁切除術および左BT短絡結紮術を施行したが、術後に許容できない高度のチアノーゼとなり、6mm ePTFE グラフトを用いた右BT短絡が追加された。その後はFontan循環に移行できず、肺血管拡張薬を用いて保存的に管理され、SPO2:70%前後で安定した社会生活を送られていた。当院入院2ヶ月前に突如の呼吸困難を認め、SpO2=55-60%に低酸素血症が進行したため前医入院となった。造影CTで右BT短絡血管の血栓性閉塞を認め、チアノーゼ増悪の要因と判断した。血栓性閉塞に対してバルーン血管形成術を施行したが、バルーンは抵抗なく拡張するものの再疎通を得られなかった。短絡血管の大動脈側吻合部のキックによる血流停滞からの血栓性閉塞と考え、肺動脈側より自己拡張型ステント6×40mm、バルーン拡張型ステント6×18mmを留置し再開通を得ることができた。術後はSPO2:70%まで改善し、再び社会生活を送られている。

BT短絡術後遠隔期の血栓性閉塞に対して、経皮的ステント留置術により肺血流の回復に成功し病態改善に有効であったため、若干の文献的考察を交えて報告する。

P1-2 Parkes Weber Syndrome による巨大動静脈奇形にともなう高拍出性心不全の一例

A case of high-output heart failure secondary to massive arteriovenous malformations associated with Parkes Weber syndrome

美馬 響¹⁾、世良 英子¹⁾、江見 美杉¹⁾、赤澤 裕康¹⁾、中村 大輔¹⁾、中本 敬¹⁾、岡 崇史¹⁾、東原 大樹²⁾、溝手 勇¹⁾、大谷 朋仁¹⁾、彦惣 俊吾¹⁾、坂田 泰史¹⁾

大阪大学医科部附属病院 循環器内科¹⁾、大阪大学医科部附属病院 放射線科²⁾

Hibiki Mima¹⁾、Fusako Sera¹⁾、Misugi Emi¹⁾、Hiroyasu Akazawa¹⁾、Daisuke Nakamura¹⁾、Takashi Nakamoto¹⁾、Takafumii Oka¹⁾、Hiroki Higashihara²⁾、Isamu Mizote¹⁾、Tomohito Ootani¹⁾、Shungo Hikosou¹⁾、Yasushi Sakata¹⁾

Osaka University hospital Cardiology dept¹⁾、Osaka University hospital Radiology dept²⁾

症例は30代女性。生来から左臀部に腫瘍があり、血管奇形と診断された。10代で動静脈奇形に対して複数回塞栓療法が行われ、安定して経過していた。

2年前に敗血症を契機に腫脹は増大し、1年前に塞栓療法を行われたが腫脹は改善しなかった。6ヶ月前から左下肢優位な両下肢腫脹、体重増加が進行し、数日前から起坐呼吸が出現し、呼吸苦が増悪傾向となったため、当院を紹介受診した。

来院時胸部レントゲン写真で心拡大、肺鬱血、両側胸水を認めた。心エコー図検査では左室駆出率63%、左室拡張末期径69mmと左室収縮能は保たれているが、左室拡大を認め、推定心拍出量13.2L/分、右房右室間圧較差57mmHgから高拍出性心不全を疑った。

MRIでは左腰部から左下肢にかけての巨大動静脈奇形と左下肢の軟部組織の増大に伴う肥大を認めた。静注利尿剤による除水後の右心カテーテル検査では心拍出量10.1L/min、肺動脈楔入圧22mmHg、体血管抵抗6Wood Unitと高拍出性心不全の定義を満たし、Parkes Weber症候群に合併した高拍出性心不全と診断した。

心不全のコントロール目的に腎動脈から分枝する動静脈奇形へ無水エタノール、シアノアクリレート系薬剤を用いた塞栓療法を行い、心拍出量は10.1L/minから6.3L/minに減少した。静注利尿剤を内服に変更した後も心不全の再燃がないことを確認し、退院とした。

本症例は希少な疾患であるが、高拍出性心不全をきたすことから循環器内科も認知しておく必要があるため文献を踏まえて報告する。

低用量緩徐静注の血栓溶解療法が奏功した肺動脈弁機械弁の肺動脈閉鎖・正常心室中隔例

Slow and Low-dose Infusion of Thrombolysis for Mechanical Prosthetic Pulmonary Valve Thrombosis in a Patient after Pulmonary Valve Replacement for Pulmonary Atresia with Intact Ventricular Septum

柿野 貴盛¹⁾、坂本 一郎¹⁾、渡部 僚¹⁾、西崎 晶子¹⁾、永田 弾²⁾、山村 健一郎³⁾、園田 拓道⁴⁾、塩瀬 明⁴⁾、筒井 裕之¹⁾

九州大学病院 循環器内科¹⁾、九州大学病院 小児科²⁾、福岡市立こども病院 循環器疾患集中治療部³⁾、九州大学病院 心臓血管外科⁴⁾

Takamori Kakino¹⁾、Ichiro Sakamoto¹⁾、Tsukasa Watanabe¹⁾、Akiko Nishizaki¹⁾、Hazumu Nagata²⁾、Kenichiro Yamamura³⁾、Hiromichi Sonoda⁴⁾、Akira Shiose⁴⁾、Hiroyuki Tsutsui¹⁾

Kyushu University Hospital Department of Cardiovascular Medicine¹⁾、Kyushu University Hospital Department of Pediatrics²⁾、Fukuoka Children's Hospital Department of Cardiovascular Intensive Care³⁾、Kyushu University Hospital Department of Cardiovascular Surgery⁴⁾

33歳女性。肺動脈閉鎖・正常心室中隔に対して、6歳時に one and one half repair と両方向性 Glenn 手術、31歳時に肺動脈弁閉鎖不全・大動脈弁閉鎖不全症に対して肺動脈弁置換術 (On-X 19mm) と大動脈弁置換術 (SJM Regent 23mm) を施行した。X-1年からBNP 255 pg/ml と上昇傾向で、完全左脚ブロックを伴う LVEF 34% であったため、X年に心臓再同期療法 (CRT-D 植込術) を施行した。外来での抗凝固療法は良好であったにも関わらず、術中の透視で肺動脈弁の可動性低下を疑われた。弁透視では肺動脈弁位の機械弁が二葉ともに開放位で固定していた。血行動態は安定しており緊急性がなかったが、造影 CT で同機械弁に低吸収域を認め、血栓の可能性が考えられた。外科的治療について検討したが、複数回の開心術の既往があり、BMI 33.7 kg/m² の肥満や術後抜管困難、再挿管となった経緯があることから、再度の開心術リスクは低くないと考え、血栓溶解療法を行う方針とした。院内倫理委員会での承認を得た上で、6時間でアルテプラゼ 1450 万単位 / 日を計 5 日間点滴静注する低用量緩徐静脈内投与を行った。治療は奏功し、弁透視で肺動脈弁は二葉とも可動性が改善した。右心系弁膜症への機械弁の使用頻度は少なく、また血栓に対する低用量緩徐静脈内投与による血栓溶解療法は稀であり、今回報告する。

当院の複雑心構造異常の先天性心疾患に対するカテーテル治療の現状

Current status of catheter intervention in our institution for adult congenital heart disease with complex cardiac structural abnormalities

藤野 光洋¹⁾、福井秀吉¹⁾、瀬尾 尚史¹⁾、門屋卓己¹⁾、中村香絵¹⁾、佐々木 起¹⁾、川崎有希¹⁾、小澤秀登²⁾、鍵崎康治²⁾、江原英治¹⁾

大阪市立総合医療センター 小児医療センター 小児循環器内科¹⁾、大阪市立総合医療センター 小児医療センター 小児心臓血管外科²⁾

Mitsuhiro Fujino¹⁾、Hideyoshi Fujiku¹⁾、Naofumi Seo¹⁾、Takumi Kadoya¹⁾、Kae Nakamura¹⁾、Takeshi Sasaki¹⁾、Yuki Kawasaki¹⁾、Hideto Ozawa²⁾、Koji Kagisaki²⁾、Eiji Ehara¹⁾

Department of Pediatric cardiology, Osaka City General Hospital¹⁾、Department of Pediatric Cardiovascular Surgery, Osaka City General Hospital²⁾

【緒言】複雑心構造異常の先天性心疾患 (complex CHD) は成人期に様々な血行動態の異常を合併しカテーテル治療を要する事がある。【目的】当院での complex CHD に対するカテーテル治療の現状を明らかにする。【対象と方法】2014年から2021年に当院でカテーテル治療を施行した18歳以上の complex CHD 27例を対象とし、治療の適応、内容、予後を検討。【結果】心疾患は Fontan 術後 17例 (Heterotaxy 4, TA /TS 6, SRV 4, PAIVS 1, ccTGA 1)、二心室修復術後 10例 (TOF 7, AVSD 2, TGA 1, Ebstein 1)、未修復 1例 (PA/VSD) で、これらに計 36回のカテーテル治療を施行。治療時年齢は中央値 24.9(18.0-43.4)歳で、治療理由は血管狭窄 16回、咯血 8回、低酸素血症 6回、容量負荷 3回、弁狭窄 3回。治療内容は、mAPCAs に対する Coil/AVP/ゼラチンスポンジによる塞栓術 14回、狭窄血管に対する Stent 留置 7回/PTA 9回、TVR 後の弁狭窄に対する PTA 3回、PAVF に対する Coil 塞栓 1回、Fontan 術後の肺動脈結紮部からの残存短絡に対する ADO 留置 1回、Fontan 開窓に対する AVP 留置 1回。咯血の 2例と血管 / 弁狭窄 4例は複数回治療を施行。治療後観察期間 1.6(0.1-6.5)年で 1例が死亡。死亡例は、未修復の PA/VSD で、咯血を繰り返し 3回の塞栓術を施行したが、後に肺炎で死亡。その他の症例は術後症状改善。【結語】当院の complex CHD では TOF 術後の PS や Fontan 導管狭窄に対する Stent 留置 / PTA と咯血に対する塞栓術が多く行われていた。中長期的な効果については今後評価が必要である。

P1-5 AVP と膨潤型コイルを併用し塞栓術を施行したび慢性多発肺動静脈瘻の経過

Efficacy of combined usage of AVPs and Hydrogel coils in transcatheter embolization in diffuse, multiple pulmonary arteriovenous malformation

山内 真由子¹⁾、脇 研自¹⁾、土井 悠司¹⁾、荻野 佳代¹⁾、林 知宏¹⁾、新垣 義夫¹⁾、小野 幸代²⁾、小坂田 皓平²⁾、
大家理伸²⁾、福 康志²⁾

(公財) 大原記念倉敷中央医療機構 倉敷中央病院小児科¹⁾、循環器内科²⁾

Mayuko Yamauchi¹⁾、Kenji Waki¹⁾、Yuji Doi¹⁾、Kayo Ogino¹⁾、Tomohiro Hayashi¹⁾、Yoshio Arakaki¹⁾、
Sachiyo Ono²⁾、Kohei Osakada²⁾、Masanobu Ohya²⁾、Yasushi Fuku²⁾

Kurashiki Central Hospital, Dept.of Pediatrics¹⁾、and Cardiology²⁾

【背景】肺動静脈瘻のカテーテル塞栓術は再疎通率が高い (50～91%) とされる。

【目的】左肺下葉全体のび慢性多発性動静脈瘻 (PAVM) に対して Amplatzer Vascular Plug (AVP) と膨潤型ハイドロコイル (AZUR) を併用し塞栓術を施行した症例の経過について報告する。

【症例】現在 28 歳女性。1 歳時 SpO₂ 83% と低値のため当科紹介初診。び慢性多発 PAVM と診断され在宅酸素療法で経過観察となっていた。20 歳を過ぎ労作時倦怠感あり再評価。PAVM はび慢性多発性なるも左下葉に限局。22 歳時閉塞試験で SpO₂ は 95% に上昇 (肺動脈圧は不変) を確認。AVP をアンカーにしその近位に AZUR を順次積み上げる方法で塞栓を行った。計 5 回のセッションに分けて下葉全体を塞栓 (計 AVP13 個、AZURcoil28 個)、SpO₂ は 96% まで上昇。24 歳で第 1 子 (正常産 3195g) 出産。その後追加セッションで AZUR3 個使用。26 歳で第 2 子 (正常産 2985g) 出産。最終の塞栓術から 3 年半経過した現在も SpO₂ は 96-97% を維持している。

【考察】AVP をアンカーにすることでコイル逸脱のリスクを低減でき、膨潤型コイル追加により膨潤ゲルによる塞栓は血栓形成による塞栓に比べて再疎通しにくいと考えられた。

【結語】AVP と膨潤型コイル併用による PAVM の塞栓術は再疎通率を低下させる可能性がある。

P1-6 Rastelli 手術後 35 年が経過した高度の導管狭窄にバルーン拡大術を施行し全身状態の改善を得た一例

A successful case of balloon dilation for severe conduit stenosis 35 years after Rastelli surgery

麻生 健太郎¹⁾、長田洋資¹⁾、加藤匡人¹⁾、奥山和明²⁾、中島育太郎²⁾、田邊康宏²⁾

聖マリアンナ医科大学 小児科¹⁾、聖マリアンナ医科大学 循環器内科²⁾

Kentaro Aso¹⁾、Yosuke Osada¹⁾、Tadahito Kato¹⁾、Kazuaki Okuyama²⁾、Ikutarō Nakajima²⁾、Yasuhiro Tanabe²⁾

St. Marianna University School of Medicine department of Pediatrics¹⁾、Department of Cardiology²⁾

【症例】49 歳女性 診断：両大血管右室起始症、右室流出路狭窄、動脈管開存症。姑息術を経て 14 歳のときに径 25mm の弁付き導管を用いた Rastelli 手術に到達。術後 11 年で導管狭窄に対するバルーン拡大術を行ったが効果は限定的であった。その後通院をドロップアウト。44 歳のときに感染性心内膜炎に罹患し入院。その際に改めて治療の必要性が説明されたが同意は得られなかった。その後も侵襲を伴う治療は望まない意思が確認され、49 歳で地理的な条件より当院に紹介。当院でも治療の必要性を説明したが同意は得られなかった。初診より約 3 週間で高度の右室流出路狭窄 (RVOTO) に起因する両心不全が顕在化して入院となった。入院時の心エコーで重度 RVOTO と著しい右室機能低下を確認。(FAC は 5%)。後に施行した胸部 CT で著しく石灰化した導管と弁を確認した。入院 3 日目にカテーテル治療を施行。右大腿静脈は狭小化しており左大腿静脈から 20Fr のシースを挿入。導管内にカテーテルは挿入できるものの導管内の弁をカテーテルが通過させるのに難渋した。治療は右肺動脈に Amplatzer super stiff™ を留置して超高耐圧の Conquest™ MPTA バルーンカテーテル 12mm で拡張。その後同 Wire をもう 1 本挿入しダブルバルーンを試みたがカテーテルは弁を通過しなかった。Wire を Lunderquist® ガイドワイヤに変更したところカテーテルが弁を通過し、同バルーンカテーテル 2 本で拡張した。カテーテル治療の前後での右室圧には大きな変化はなかったが治療後より利尿がつき、心エコーでの右心機能も改善した。【考察】術後の人工導管狭窄に対しては、2000 年代以降多数例の報告があり、導管寿命を数年延長する効果が報告されているが劣化の著しい導管に対する報告は少ない。我々の経験では劣化した狭窄を伴う導管でも数か月程度の効果は期待できそうである。

薬物抵抗性の上室性頻拍に対しカテーテルアブレーションを行った兩大血管右室起始症の一例**Radiofrequency catheter ablation of drug resistance supraventricular tachycardia in a patient with double outlet right ventricle**

小野 幸代¹⁾、大家 理伸¹⁾、山内 真由子²⁾、虫明 和徳¹⁾、小坂田 皓平¹⁾、土井 悠司²⁾、荻野 佳代²⁾、
田坂 浩嗣¹⁾、林 知宏²⁾、福 康志¹⁾、脇 研自²⁾、門田 一繁¹⁾、新垣 義夫²⁾

倉敷中央病院 循環器内科¹⁾、小児科²⁾

Sachiyo Ono¹⁾、Masanobu Ohya¹⁾、Mayuko Yamauchi²⁾、Kazunori Mushiake¹⁾、Kohei Osakada¹⁾、Yuji Doi²⁾、
Kayo Ogino²⁾、Hiroshi Tasaka¹⁾、Tomohiro Hayashi²⁾、Yasushi Fuku¹⁾、Kenji Waki²⁾、Kazushige Kadota¹⁾、
Yoshio Aragaki²⁾、

Kurashiki Central Hospital, Department of Cardiovascular Medicine¹⁾、Department of Pediatrics²⁾

症例は27歳女性。兩大血管右室起始症、共通房室弁逆流、肺動脈弁狭窄症の診断で生後2か月時に左BT shunt手術を施行された。生後5か月時のカテーテル検査で平均肺動脈圧が25mmHg前後であり、Fontan手術は不可と判断され経過観察となった。24歳時より循環器内科に診療を移行し、外来診察時のSpO₂は3L酸素使用で80%前後であった。その後心房粗細動による入院が2回必要となり、心房粗細動に対し電氣的除細動やアミオダロン導入を行うもコントロール困難であったため、カテーテルアブレーションを行う方針とした。術前の心臓CTでは上大静脈は心房の右側、下大静脈は心房の左側へ流入していた。Voltage mapでは心房容量は756mlであった。上大静脈周囲や共通房室弁周囲、左側壁にて複数の上室性頻拍が誘発され、肝静脈-下大静脈および肝静脈-弁輪までblock lineを作成した。左側壁もアブレーションを試みたが、横隔神経麻痺が懸念されたため終了した。その後経過観察していたが上室性頻拍の再発を認め、前回断念した左側壁に対し慎重にアブレーションを行った。その後は洞調律を維持している。今後は共通房室弁逆流に対し弁形成を行う予定としている。本症例におけるアブレーションおよび共通房室弁介入に対し若干の文献的考察を踏まえて報告する。

Rastelli 術後遠隔期に導管機能不全に加え、慢性心筋炎による低左心機能をきたした 1 例**A case of conduit dysfunction and left ventricular dysfunction due to chronic myocarditis after the Rastelli procedure**

篁 悠太¹⁾、金子 智洋¹⁾、大塚 隆弘⁷⁾、加藤 隆生¹⁾、清水 逸平¹⁾、宮崎 彩記子¹⁾、岩田 洋¹⁾、南野 徹¹⁾、渡邊 直紀²⁾、筒井 深雪²⁾、高久 智生²⁾、安藤 美樹²⁾、中西 啓介³⁾、佐藤 恵也⁴⁾、田中 登⁴⁾、福永 英生⁴⁾、宮上 泰樹⁵⁾、内藤 俊夫⁵⁾、横塚 典子⁶⁾

順天堂大学医学部附属順天堂医院循環器内科¹⁾、順天堂大学医学部附属順天堂医院血液内科²⁾、順天堂大学医学部附属順天堂医院心臓血管外科³⁾、順天堂大学医学部附属順天堂医院小児科⁴⁾、順天堂大学医学部附属順天堂医院総合診療科学講座⁵⁾、順天堂大学医学部附属順天堂医院臨床検査部⁶⁾、順天堂大学医学部附属静岡病院臨床研修センター⁷⁾

症例は 19 歳女性。主訴は呼吸困難。大血管転位型兩大血管右室起始症に対して乳児期に BT シヤント術、1 歳で Rastelli 手術、11 歳で導管狭窄に対する再手術を施行された。1 年前に原因不明の発熱が数ヶ月持続し、EB ウイルス陽性 T 細胞リンパ腫と診断され、骨髄移植を検討されていた。半年前から労作時呼吸困難を自覚、夜間に起座呼吸も出現したため救急要請された。来院時、血圧 112/92mmHg、心拍数 168/分の洞性頻脈で両側肺野に湿性う音を聴取、両下腿浮腫を認めた。血液検査で NT-proBNP 11,644pg/ml と上昇し、胸部 X 線で両側胸水を認め、うっ血性心不全の診断で入院となった。心臓超音波で 3 ヶ月前と比較し左室駆出率の著明な低下 (EF 51 → 21%)、導管の狭窄及び肺動脈弁逆流を認めた。右心カテーテル検査の結果、導管内に 26mmHg の圧較差を認め、第 16 病日導管機能不全に対する Rastelli 人工血管交換術を施行した。心筋生検の結果、EB ウイルスに感染した CD4 + T リンパ球が心筋に浸潤したことによる慢性心筋炎の診断となり、化学療法を施行した後、第 89 病日に退院となった。

導管機能不全は術後遠隔期に右心不全や不整脈を認めるため治療介入を要する。一方で左心機能は保たれていることが多く、低左心機能を合併する場合は原疾患の精査を行う必要がある。今回我々は、Rastelli 術後遠隔期に導管機能不全に加えて、慢性心筋炎による低左心機能を合併した症例を経験したため文献の考察を加えて報告する。

ファロー四徴症心内修復術後遠隔期における持続性心室頻拍の一例**An adult Case of sustained ventricular tachycardia after intracardiac repair for Tetralogy of Fallot.**

村山 友介、深谷 英平、郡山 恵子、加古川 美保、小木 曾 翔、三谷 優太郎、齋藤 大樹、松浦 元、中村 洋範、藤田 鉄平、石末 成哉、及川 淳、岸原 淳、小坂橋 俊美、庭野 慎一、阿古 潤哉

北里大学医学部循環器内科学

Yusuke Murayama, Hidehira Fukaya, Keiko Ryo-Koriyama, Miho Kakogawa, Sho Ogiso, Yutaro Mitani, Daikei Saito, Gen Matsuura, Hironori Nakamura, Teppei Fujita, Naruya Ishizue, Jun Oikawa, Jun Kishihara, Toshimi Koitabashi, Shinichi Niwano, Junya Ako

Kitasato University School of Medicine, Department of Cardiovascular Medicine

症例は 48 歳男性。3 歳時、ファロー四徴症 (TOF) に対して心内修復術を施行されたが、成人期以降は通院していなかった。39 歳時に動悸を主訴に近医を受診し、心房頻拍に対して通院加療を開始した。心臓超音波検査にて、数年の経過で肺動脈弁逆流の増悪傾向が疑われ、専門医療機関への紹介を検討されていたところ、失神前駆症状を伴う動悸発作を生じた。心電図にて心室頻拍が確認され、血圧低下を伴っていたため cardioversion での洞調律化と薬剤調節をされ、当院へ紹介受診した。心臓超音波検査で高度の肺動脈弁逆流と有意な右室の拡大を認め、肺動脈弁への外科的介入を検討する病態であったが、左室駆出率 40% 未満の収縮能低下を呈しており心室頻拍への早期介入の必要性を考慮し、VT に対して心筋焼灼術を施行した。2 種類の VT が誘発され、血行動態が保たれていたため、VT のアクチベーションマップを作成し得た。VT-1 は心室中隔欠損のパッチ部と考えられる部位を時計回転に旋回し、VT-2 は clinical VT と一致しており、三尖弁輪を反時計方向に旋回していた。そのため、2 種類の VT に認めた緩徐伝導路を含めて右室流出路後壁から三尖弁輪にかけて縦方向に線状焼灼を行い、以降 VT は誘発されなくなった。今後、肺動脈弁置換術を予定している。TOF は術後遠隔期の致死性不整脈、突然死が問題となる。定期的な専門外来での経過評価が求められる。

P2-3 心臓手術遠隔期のカンジダ性縦隔炎に対して大胸筋弁再建、網状植皮術を施行した 1 例

A case report of pectoralis major muscle flap to candida mediastinitis 33 years after cardiac operation

吉田 尚司¹⁾、岩田 祐輔¹⁾、淵上 泰¹⁾、桑原 直樹²⁾、山本 哲也²⁾、寺澤 厚志²⁾、田中 秀門²⁾、桑原 尚志²⁾、小野 昌史³⁾、松隈 英治⁴⁾、松波 邦洋⁴⁾

岐阜県総合医療センター 小児心臓外科¹⁾、小児循環器内科²⁾、形成外科³⁾、小児科⁴⁾

Hisashi Yoshida¹⁾、Yusuke Iwata¹⁾、Tai Fuchigami¹⁾、Naoki Kuwabara²⁾、Tetsuya Yamamoto²⁾、Atsushi Terazawa²⁾、Hideto Tanaka²⁾、Masashi Ono³⁾、Eiji Matsukuma⁴⁾、Kunihiro Matsunami⁴⁾

Gifu Prefectural General Medical Center Pediatric Cardiac Surgery dept.¹⁾、Pediatric Cardiology dept.²⁾、Plastic surgery dept.³⁾、Pediatrics dept.⁴⁾

症例は三尖弁閉鎖、心室中隔欠損症、左肺動脈狭窄、主要大動脈肺動脈腹側血管の 39 歳男性。他院にて、両側 BT shunt 術を経て、6 歳時に左肺動脈狭窄、肺高血圧に対して左肺動脈形成術を行った。術後に気道出血から心停止となり、低酸素性脳症、痙性四肢麻痺を合併したため、気管切開、胃瘻造設を行った。Fontan candidate であったが、肺高血圧が残存し、Fontan 手術を行わない方針となった。当院にて定期外来フォローとなり経過は良好であったが、術後 33 年目に正中切開創からの排膿を認めた。CT では胸骨が融解し、感染は大動脈前面の心膜シートまで達していた。培養では Candida albicans が検出され、抗真菌薬の投与と洗浄ドレナージを 6 週間行った。創部培養で陰性を確認した後に、大胸筋弁再建、網状植皮術を施行し、術後 44 日目に退院した。文献的考察を加え報告する。

P2-4 Noonan 症候群・BWG 症候群の術後遠隔期に象皮症のため管理に難渋した一例

A case with Noonan syndrome and post operative BWG syndrome suffered from elephantiasis.

山本 哲也¹⁾、田中 秀門¹⁾、寺澤 厚志¹⁾、桑原 直樹¹⁾、吉田 尚司³⁾、淵上 泰³⁾、岩田 祐輔^{2,3)}、桑原 尚志¹⁾

岐阜県総合医療センター 小児循環器内科¹⁾、先人先天性心疾患科²⁾、小児心臓外科³⁾

Tetsuya Yamamoto¹⁾、Hideto Tanaka¹⁾、Atsushi Terazawa¹⁾、Naoki Kuwabara¹⁾、Hisashi Yoshida³⁾、Tai Fuchigami³⁾、Yusuke Iwata^{2,3)}、Takashi Kuwahara¹⁾

Gifu Prefectural General Medical Center Pediatric Cardiology dept¹⁾、Adult Congenital Heart Disease dept²⁾、Pediatric Cardiosurgery dept³⁾

【背景】 Noonan 症候群では知的障害・先天性心疾患以外に、リンパ管形成異常の合併が知られており、しばしば予後に大きく影響する。

【症例】 48 歳 男性、Noonan 症候群・BWG 症候群の術後で、肺動脈狭窄 (PS) が残存した症例 (有意な知的障害なし)。生後半年から僧帽弁逆流としてフォローアップされ、14 歳時に上記診断となり、Takeuchi 法・僧帽弁形成術を施行、合併した PS はいずれ手術が必要とされていた。下腿に血栓性静脈炎・蜂窩織炎など反復、下腿浮腫が持続するようになり (当センター循環器内科で管理)、30 歳時に当科へ紹介となった (その後 18 年で 8 回入院)。33 歳時の心カテで [CVP m5, RV 74/e8, mPA 24/10 m16, PCW m10, LV 129/e17, CI=2.6]、冠動脈灌流欠損なし、で経過観察としていた。45 歳時に V T 出現、[CVP m9, RV 86/e14, mPA 30/14 m18, PCW m13, LV 100/e15, CI=2.3] と悪化あり手術適応と考えた。一方、リンパ鬱滞の悪化で象皮症となり通勤もできないほど ADL が悪化、更に独居である事・手術リスクも考慮され、手術介入を希望されなかった。リンパ管についても形成外科に紹介し手術検討となっていたが、通院を中断されていた。栄養状態悪化と共に自宅内移動も困難となり当科入院したが、状態改善得られず 14 日後に死亡の転機となった。

【考察】 象皮症のため肺動脈狭窄への治療介入のタイミングが難しくなり、また ADL の低下・生活環境などへも影響したことなどが重なり、死亡の転機となった。基礎疾患を有する成人先天性心疾患の問題点を整理し、対策を検討する。

P2-5 内科へのトランジションの課題が浮き彫りになった先天性僧帽弁逆流症の一例**A case of congenital mitral regurgitation that highlighted the issue of transitional care**

藤田 早紀、松村 雄、小林 匠、斎藤 美香、吉敷 香菜子、浜道 裕二、上田 知実、矢崎 諭、嘉川 忠博

榊原記念病院 小児循環器科、成人先天性心疾患センター

Saki Fujita, Yu Matsumura, Takumi Kobayashi, Mika Saito, Kanako Kishiki, Yuji Hamamichi, Tomomi Ueda, Satoshi Yazaki, Tadahiro Yoshikawa

Department of pediatric cardiology, Sakakibara heart institution

症例は33歳男性。1歳時に他院で心雑音を契機に僧帽弁逆流と診断され、16歳時に当院の小児循環器科を受診し、19歳時に僧帽弁生体弁置換術および三尖弁形成術を施行した。25歳の時に発熱を契機に心房細動を発症し、心不全の増悪を認め循環器内科に入院となった。入院中の精査で左室駆出率10%と低心機能、僧帽弁狭窄所見を認めており、洞調律化、CRT-Dの適応等の検討が必要と考えられた。しかし、その際の入院主治医の認識と本人及び母の理解にずれが生じ、外来主治医と相談の上抗不整脈薬（ベラパミル、ジゴキシン）の内服で経過観察の方針となっていた。33歳時に心不全の急性増悪、著明な徐脈を認め救急外来を受診した。徐脈性心房細動の状態で一時的ペースングを行い、心不全加療を開始した。心機能は25歳時より悪化しており、カテコラミンを離脱するためには血行動態に対しての介入が必要と考えられた。心移植も含めて治療を検討したが、洞調律下でも低心拍出に伴う心不全の増悪が進行し、準緊急での外科的介入を行わざるを得なかった。術後も低心拍出の影響で、肝腎機能障害は悪化し死亡の転帰となった。小児科、成人内科間での議論が深まっていれば早めの介入を行うことができた症例。本症例では患者-医療者間の病状認識のずれ、医療者主体の小児科診療と患者の自己選択を重視する成人診療の違いといった移行期医療の課題が浮き彫りになった。

P2-6 難治性縦隔膿瘍、感染性心内膜炎を集学的治療で根治した総動脈幹症の一例**A case of common artery trunk disease with refractory mediastinal abscess and infective endocarditis cured by multidisciplinary treatment.**西崎 晶子¹⁾、木村 光邦¹⁾、柿野 貴盛¹⁾、永田 弾²⁾、山村 健一郎³⁾、牛島 智基⁴⁾、木村 聡⁴⁾、園田 拓道⁴⁾、田之上 禎久⁴⁾、塩瀬 明⁴⁾、筒井 裕之¹⁾九州大学病院 循環器内科¹⁾、九州大学病院 小児科²⁾、福岡市立こども病院 循環器疾患集中治療部³⁾、九州大学病院 心臓血管外科⁴⁾Akiko Nishizaki¹⁾、Mitsukuni Kimura¹⁾、Takamori Kakino¹⁾、Hazumu Nagata²⁾、Kenichiro Yamamura³⁾、Tomoki Ushijima⁴⁾、Satoshi Kimura⁴⁾、Hiromichi Sonoda⁴⁾、Yoshihisa Tanoue⁴⁾、Akira Shiose⁴⁾、Hiroyuki Tsutsui¹⁾Kyushu University Hospital Department of Cardiovascular Medicine¹⁾、Kyushu University Hospital Department of Pediatrics²⁾、Fukuoka Children's Hospital Department of Cardiovascular Intensive Care³⁾、Kyushu University Hospital Department of Cardiovascular Surgery⁴⁾

総動脈幹症、左肺動脈欠損の診断で、2歳時にRastelli術、9歳時に再Rastelli術が行われ、19歳時に大動脈弁閉鎖不全症に対して大動脈弁置換術、再々Rastelli術が施行された。18歳時に菌血症、感染性心内膜炎に対して抗生剤治療を行った。23歳時に前医で感染性心内膜炎、縦隔膿瘍を認め、当院に転院した。第5病日に右室破裂のため緊急洗浄ドレナージ、疣腫切除、右室破裂部修復術を施行した。その後も洗浄ドレナージ術を繰り返したが疣贅は残存し第75病日に再々Rastelli術を施行した。同術後は熱発なく、膿瘍や疣贅の再出現も見られず第138病日に自宅退院した。アトピー性皮膚炎を侵入門戸とした難治性縦隔膿瘍に対して集学的治療を長期に行い、完治し得たため今回報告する。

冠動脈走行異常を伴う大動脈スイッチ術後の肺動脈弁狭窄に対する右室流出路再建

Right ventricular outflow tract reconstruction for postoperative pulmonary valve stenosis coexistent with coronary artery abnormalities

森下 寛之¹⁾、江連 雅彦¹⁾、長谷川 豊¹⁾、山田 靖之¹⁾、星野 丈二¹⁾、岡田 修一¹⁾、関 雅浩¹⁾、加我 徹¹⁾、
今野 直樹¹⁾、山下 英治²⁾、村上 淳²⁾、宮本 隆司³⁾

群馬県立心臓血管センター 心臓血管外科¹⁾、群馬県立心臓血管センター 循環器内科²⁾、児玉経堂病院³⁾

Hiroyuki Morishita¹⁾、Masahiko Ezure¹⁾、Yutaka Hasegawa¹⁾、Yasuyuki Yamada¹⁾、Joji Hoshino¹⁾、
Shuichi Okada¹⁾、Masahiro Seki¹⁾、Toru Kaga¹⁾、Naoki Konno¹⁾、Eiji Yamashita²⁾、Jun Murakami²⁾、
Takashi Miyamoto³⁾

Department of Cardiovascular Surgery, Gunma Prefectural Cardiovascular Center¹⁾、Department of
Cardiology, Gunma Prefectural Cardiovascular Center²⁾、Kodama Kyodo Hospital³⁾

【はじめに】大動脈スイッチ手術 (ASO) は大血管転位症に対する標準術式となっており、術後成績は改善している。ASO 後の右室流出路狭窄は、頻度の高い重要な合併症であり、10% 程度の症例で遠隔期に再介入を要すると報告されている。冠動脈走行異常、扁平な胸郭の変形を伴う ASO 後の肺動脈弁狭窄に対して右室流出路再建を施行した症例を報告する。

【症例】23 歳男性。生後にチアノーゼを認め、II 型大血管転位症と診断された。生後 8 か月時に ASO (Lecompte 法)、心室中隔欠損閉鎖術を施行された。術中所見から冠動脈は Shaher 分類 type 3c と診断された。術後の心臓カテーテル検査で圧較差 20mmHg 程度の肺動脈弁狭窄を認めていたが、16 歳時には 88mmHg、23 歳時には 99mmHg と徐々に増悪し、再手術の方針とした。腹側に位置する肺動脈弁は、胸骨との間で高度狭窄し、冠動脈は右室流出路の前面を横走していた。術前 CT でシミュレーションを行い、左側に迂回させて右室肺動脈バイパスを作成することとした。人工心肺を確立し、心停止した。主肺動脈を離断し、肺動脈幹を縫合閉鎖した。生体弁付き人工血管を作成して右室心尖寄りから肺動脈に右室肺動脈バイパスを吻合した。術後、創感染に対する加療を要し、術後 84 日目に独歩退院した。

【まとめ】術前画像によるシミュレーションは、手術戦略を立てる上で有用であった。

動脈管開存症術後動脈瘤に対して治療に難渋した一例

Case report: Thoracic artery aneurysm after patent ductus artery closure.

豊田 泰幸、織井 恒安、濱 元拓、新津 宏和、堀田 孟行

佐久医療センター心臓血管外科

Yasuyuki Toyoda, Kouan Orii, Gentaku Hama, Hirokazu Niitsu, Tokoyuki Hotta

Saku Central Hospital Advanced Care Center Department of Cardiothoracic Surgery

69 歳男性。35 歳時に感染性心内膜炎を発症した際の精査にて偶然、動脈管開存症を認めた。他院にて正中開胸にて人工心肺使用下に経主肺動脈的に動脈管閉鎖術を施行された。術後は定期的な follow はされていなかったが嗄声の症状を自覚していた。65 歳時に脳梗塞にて入院した際の胸部 CT にて胸部下行大動脈の動脈管閉鎖部に最大径 70mm の瘤化を認め当科紹介となった。再開胸手術はリスクを伴うため両側鎖骨下動脈間バイパスを併用した胸部ステントグラフト留置術を施行した。しかしながら術後もステントグラフト留置部中樞側より動脈瘤内への血流が残存し血管径の拡大を抑止できず嗄声も増悪した。やむを得ず 69 歳時に再開胸人工心肺使用下にオープンステントグラフトを併用した弓部人工血管置換術を施行した。動脈管閉鎖部動脈瘤はステントグラフトにて減圧を行った。術後、嗄声は改善し現在在外来通院中である。本症例は初回手術時に主肺動脈より動脈管開口部の閉鎖のみ行っている。そのため瘤化は動脈圧が動脈管閉鎖部に残存したことが原因と考えられた。動脈管開存症閉鎖術後遠隔期症例において嗄声が出現した場合は閉鎖部の瘤化を考慮する必要があると思われるので報告する。

P3-1

肺静脈還流異常を合併したファロー四徴術後に胸腔鏡手術を行った稀な1例

A rare case of anomalous pulmonary venous return, a complication after surgery for tetralogy of Fallot, procedured thoracoscopic surgery.

木下 湧貴¹⁾、村上 祐亮²⁾、三宅 誠³⁾、中川 達雄²⁾、土井 拓¹⁾

天理よるづ相談所病院 先天性心疾患センター¹⁾、呼吸器外科²⁾、先天性心疾患センター³⁾

Yuki Kinoshita¹⁾、Yusuke Murakami²⁾、Makoto Miyake³⁾、Tatsuo Nakagawa²⁾、Hiraku Doi¹⁾

Tenri Hospital Congenital Heart Disease Center

【背景】ファロー四徴 (T/F) に肺静脈還流の異常を伴うことは稀である。また先天性心疾患に胸腔鏡手術が行われる機会は少ない。

【目的】肺静脈の異常還流を伴った T/F の症例に、肺動脈弁閉鎖不全と右室拡大の進行を認めた。肺動脈弁置換術の回避 / 遅延を目指して胸腔鏡手術を施行し有効であったため報告する。

【方法】心臓カテーテル検査、心臓 CT など で評価の上、肺動脈弁置換術に先行し、胸腔鏡で左肝静脈と左肺静脈に繋がる異常血管を処理した。術前後で心臓 MRI を行い、右室容量などを比較検討した。

【結果】フォローの心臓 MRI にて右室の縮小を認めており、右室負荷の改善及び肺動脈弁置換術の遅延に有効であった。

【結語】先天性心疾患の治療における胸腔鏡手術は、現状では動脈管開存症や心房中隔欠損症などに適応が限られているが、複雑な治療戦略を要する成人 CHD 治療において低侵襲であるメリットを発揮する可能性がある。

P3-2

高度亀背を呈する高齢者に対する先天性心疾患手術の経験

A case of adult congenital heart disease in an elderly person with severe kyphosis successfully undergoing cardiac surgery

木村 成卓、山下 健太郎、志水 秀行

慶應義塾大学医学部 外科学 (心臓血管)

Naritaka Kimura, Kentaro Yamashita, Hideyuki Shimizu

Keio university school of medicine, department of cardiovascular surgery

【症例】79歳女性。1年前から労作時息切れ・動悸・下腿浮腫の増悪を自覚するようになり

近医受診。TTE にて primum ASD、moderate LAVVR、moderate RAVVR、moderate PH を認め部分型房室中隔欠損症に伴う心不全と診断された。両心カテーテル検査施行し、Qp/Qs 2.0、PAP 50/11/23、PVRI 5.1 wood*m2 で非アイゼンメンジャーの high flow PH であると考えられ手術的に当院紹介された。高度亀背を呈しており、術前の肺機能検査にて FEV1.0 0.61L、%VC 70.9% と著明な肺機能障害を認めたが、呼吸に伴う自覚症状は強くなく、呼吸器内科とも協議の上 risk はあるものの手術は可能であると判断、呼吸リハビリと吸入を2週間継続した後手術の方針となった。手術では、仰臥位を取る際高度亀背のために完全な体位がとれないため、胸骨をなるべく水平になるようにし両下肢は挙上させた。胸骨正中切開で開始し、最終的に primum ASD 及び secundum ASD をパッチ閉鎖 (牛心膜パッチ)、左側房室弁 cleft 閉鎖、右側房室弁弁輪形成 (27mm SJM Tailor annuloplasty band) を施行した。胸骨・心膜を含め組織が非常に脆く、損傷を来さないように極力愛護的に手技を行った。人工心肺時間は2時間41分、大動脈遮断時間は1時間50分で、手術中特に大きな問題を認めなかった。懸念していた肺機能も問題なく、術翌日に抜管できた。その後も概ね順調に経過し、3POD に ICU 退室、術後 TTE でも大きな問題を認めず、11POD に自宅退院となった。

【結語】高度亀背を呈し著しい肺機能障害を認めた partial AVSD の高齢者に対し根治術を施行し良好な結果を得ることができた。

P3-3

自己組織のみで修復可能であった上大静脈還流型部分肺静脈還流異常症の一成人例

An adult case of Partial Anomalous Pulmonary Venous Return surgically repaired using only autologous tissue

宮崎 隆子、谷口 智史

市立大津市民病院 心臓血管外科

Takako Miyazaki, Satoshi Taniguchi

Otsu City Hospital, Department of Cardiovascular Surgery

【症例】43歳、男性。先天性心疾患を指摘されたことはなし。胸痛を主訴として受診。経胸壁心エコーで、右心系拡大を指摘。心房中隔欠損(ASD)は認めず。冠動脈CTで右上肺静脈(RUPV)が上大静脈(SVC)に還流する部分肺静脈還流異常症(PAPVR)と診断。右心カテーター検査で $Qp/Qs=1.8$ 。発作性心房細動の合併もあったため、手術適応と判断した。

【手術】胸骨正中切開でアプローチ。RUPVが合流する高さでSVC前壁を半周切開しflap状とし、RUPV合流部より頭側でSVC後壁に吻合。卵円窩を中心として可及的に大きくASDを作成したが、下縁は切除せずに心房中隔壁flapとして立ち上げるように右房壁に縫着。さらに新鮮自己心膜を延長してSVC開口部を覆うように新心房中隔を作成し、RUPV→SVC近位側→ASD→左房へ至る肺静脈還流路を完成。次いで右心耳を稜線に沿って切開しflapとして、一部新鮮自己心膜を補填し、SVC上外壁に吻合してSVC→右房への静脈還流路を再建。分界稜、洞結節、洞結節動脈は全て温存可能であった。

【結果】術後12ヶ月経過。術後上室性不整脈の発症を認めず。経胸壁心エコー及びCTでも形態的狭窄を認めなかった。

【結語】成人期に診断されたSVC還流型PAPVRの一例を経験した。自己組織のみで修復可能であり、術後成績は満足いくものであった。

P3-4

肺動脈弁位ステントレス生体弁機能不全に対し弁付き人工血管による再置換を要した一例

Pulmonary root replacement for the patient with severely calcified stentless bioprosthesis in pulmonary position

小泉 淳一、山崎 志穂、後藤 拓弥、齋藤 大樹、田林 東、近藤 慎浩、金 一

岩手医科大学附属病院 心臓血管外科

Junichi Koizumi, Shiho Yamazaki, Takuya Goto, Daiki Saito, Azuma Tabayashi, Norihiro Kondo, Hajime Kin

Iwate Medical University Hospital, Cardiovascular Surgery Dept.

症例は52歳女性。28歳時にPDAに起因するIEを発症し肺動脈弁置換(Freestyle弁27mm)、僧帽弁形成、PDA結紮術が施行された。労作時の息切れが出現し、Freestyle弁の劣化に伴う重度肺動脈弁狭窄(右室圧84/7mmHg)と診断され、肺動脈弁再置換術が施行された。Freestyle弁は高度石灰化と癒着により、腹側側を切除するのみとなった。解剖学的肺動脈弁輪への縫合は困難であったため、主肺動脈を離断し弁付きグラフト(Triplex 28mm+Inspilis 25mm)を用いて、主肺動脈と右室流出路にそれぞれ吻合し再建した。本症例では、前回手術時IEによる組織破壊が高度であったため、ステントレス生体弁が選択された。composite graftによる肺動脈弁置換は解剖学的再建が困難な症例において有用な選択肢の一つと思われた。

Fallot 四徴修復後に自己弁温存大動脈基部置換、三尖弁形成、肺動脈弁置換を行った 1 例

A case of valve-sparing aortic root replacement, tricuspid valve repair and pulmonary valve replacement in a patient with repaired tetralogy of Fallot

森 おと姫¹⁾、堀 祥昌¹⁾、下地 章夫¹⁾、前田 登史¹⁾、福永 直人¹⁾、吉澤 康祐¹⁾、田村 暢成¹⁾、飯田 尚樹²⁾、
稲熊 洸太郎²⁾、豊田 直樹²⁾、石原 温子²⁾、坂崎 尚徳²⁾、池田 義³⁾、湊谷 謙司³⁾

兵庫県立尼崎総合医療センター 心臓血管外科¹⁾、兵庫県立尼崎総合医療センター 小児循環器内科²⁾、京都大学医学部
附属病院 心臓血管外科³⁾

Mori Otohime¹⁾、Yoshimasa Hori¹⁾、Akio Shimoji¹⁾、Toshi Maeda¹⁾、Naoto Fukunaga¹⁾、
Kosuke Yoshizawa¹⁾、Nobusige Tamura¹⁾、Naoki Iida²⁾、Kotaro Inaguma²⁾、Naoki Toyoda²⁾、
Haruko Ishihara²⁾、Hisanori Sakazaki²⁾、Tadashi Ikeda³⁾、Kenji Minatoya³⁾

Hyogo Prefectural Amagasaki General Medical Center Cardiovascular surgery¹⁾、Hyogo Prefectural
Amagasaki General Medical Center Pediatric cardiology²⁾、Kyoto University Hospital Cardiovascular
surgery³⁾

【背景】Fallot 四徴症 (TF) 遠隔期には大動脈基部拡大に伴う AR を認めることがある。また、ACHD 手術においては、先天性心疾患の知識と後天性心疾患の手術的経験が必要となる場面があり、今回、TF 術後症例に対して先天性と後天性合同チームでの手術を行ったため報告する。

【症例】30 歳、女性。TF に対して 9 ヶ月時に右 original BT shunt、2 歳時に心内修復術 (ウマ心膜折返し弁 + 人工血管による trans annular patch) を施行した。20 歳より徐々に valsalva の拡大 (10mm/10 年) および PR の増悪を認めた。30 歳時に valsalva 径 50mm、AR moderate、PR severe、RVEDVI 188ml/m²、TR moderate であり、手術の方針となった。

手術はまず先天性チームで胸骨正中中切開、剥離し、CPB を確立した。次に、後天性チームで自己弁温存大動脈基部置換、三尖弁形成 (TAP+ 交連縫縮) を行った。再度先天性チームに代わり、PVR (Inspiris 27mm) を行った。経食道心エコーで second row から入り first row から左室へ抜ける血流を認めたため、後天性チームにて再度大動脈遮断し second row に追加針をかけて修復した。手術時間は 14 時間 8 分であった。術後 13 日で退院し、AR trivial、TR mild で経過している。

【考察】3 弁に対する手術であったが、両チームによる連携で安全に手術を行い良い経過をたどることができた。

【結語】ACHD 治療では先天性チームと後天性チームの密な連携が必須であり、手術計画を含めた円滑なチーム医療が重要である。

Rastelli 術後右肺動脈閉塞症例に対する導管交換術

Conduit exchange in an adult patient with right pulmonary artery obstruction following Rastelli procedure

佐々木 孝、太田 恵介、鈴木 憲治、村田 智洋、泉二 佑輔、網谷 亮輔、上田 仁美、森嶋 素子、丸山 雄二、
宮城 泰雄、石井 庸介

日本医科大学付属病院 心臓血管外科

Takashi Sasaki¹⁾、Keisuke Ota、Kenji Suzuki、Tomohiro Murata、Yusuke Motoji、Ryosuke Amitani、Hitomi
Ueda、Motoko Morishima、Yuji Maruyama、Yasuo Miyagi、Yosuke Ishii

Nippon Medical School Hospital, Department of Cardiovascular Surgery

21 歳の女性。総動脈幹、大動脈離断 (B 型)、部分肺静脈還流異常 (右上肺静脈-右房) に対し乳児早期に 12mm 生体弁付き導管を使用した Rastelli 術と大動脈弓再建を施行した。術後右肺動脈が大動脈弓小弯側に挟まれ狭小化し、1 歳時に 14mm 生体弁付き導管への交換と右肺動脈への 6mm 人工導管を用いたバイパス術が施行された。経過中右肺動脈への導管は閉塞した。右室からは左肺動脈だけに流れる生体弁付き導管の劣化とミスマッチのため、右室圧の経時的な上昇があり、導管圧較差は 60mmHg となりさらに運動耐容能の低下もみられたため手術適応となった。右肺は肋間動脈や内胸動脈からの側副血行でのみ灌流されており、肺門部でも吻合可能な右肺動脈は確認できず、右肺動脈の再建は断念し、導管交換のみの方針となった。

手術は人工心肺を使用し心拍動下に、14mm 生体弁付き導管を 20mm の ePTFE 製 3 弁付き導管 (Yamagishi) に置換した。術後心臓超音波で導管圧較差は 16mmHg、右室圧は 6 割まで低下した。

片肺のみ順行性血流が保たれた Rastelli 術後の導管閉塞というまれな病態に対し、導管交換を施行したため報告する。

巨大右房化右室より致死的不整脈をきたした成人期重症 Ebstein 症例において、RV exclusion と Surgical ablation を併用した Fontan 手術が奏功した一例

Fontan completion with RV exclusion and surgical ablation for an adult patient with end-stage Ebstein disease.

宮原 義典、堀川 優衣、佐野 俊和、堀尾 直裕、佐野 俊二、加藤 真理子、山岡 大志郎、石井 瑤子、長岡 孝太、清水 武、大山 伸雄、喜瀬 広亮、藤井 隆成、富田 英

昭和大学病院 小児循環器・成人先天性心疾患センター

Yoshinori Miyahara, Yui Horikawa, Toshikazu Sano, Naohiro Horio, Shunji Sano, Mariko Kato, Daishiro Yamaoka, Yoko Ishii, Kota Nagaoka, Takeshi Shimizu, Nobuo Oyama, Hiroaki Kise, Takanari Fujii, Hideshi Tomita

Pediatric Heart Disease and Adult Congenital Heart Disease Center, Showa University Hospital.

症例は Ebstein 病の 25 歳女性。5 歳時に Carpentier 手術を行なったが、人工心肺離脱困難にて両方向性 Glenn 手術を追加し、1.5 心室循環となった。6 歳時に re-Carpentier 手術を施行したが TSR は残存し、他院での外来フォロー中に右房化右室の拡大と左室圧排による LOS が徐々に進行した。24 歳時から AT・VT が頻発するようになり、入院管理の上アミオダロン・β-Blocker 内服、wearable cardiac defibrillator 装着となった。その後も VT の出現を認めたため内科的アブレーションを施行するが、EPS では拡大した右房化右室全体が VT 基質となっており、外科的に RV exclusion と ablation の方針となった。手術は φ 22mm ePTFE グラフトによる fenestrated EC-TCPC, RV exclusion, Surgical ablation および ICD implantation を行った。更に、三尖弁は ePTFE を用いて完全にパッチ閉鎖し、RVOT semi-closure を追加した。術後経過良好で退院となり、術後 6 ヶ月現在も AT・VT の出現はなく外来にて経過観察中である。コントロール困難な成人期 Ebstein 病の不整脈に対し、RV exclusion を併用した Fontan 手術が奏功した症例を経験したので、文献的考察を加えて報告する。

Post systolic shortening を認めた sinusoid による冠動脈左室瘻の一例

三角 郁夫、佐藤 幸治、田平 晃久

熊本市民病院 循環器内科

Ikuo Misumi, Koji Sato, Akihisa Tabira

Cardiology Department, Kumamoto City Hospital

【はじめに】今回、我々は Post systolic shortening を認めた冠動脈左室瘻の一例を経験したので報告する。【症例】は 73 才、女性。これまで心疾患の既往なし。高血圧・糖尿病・腎不全・ネフローゼにて近医治療中だったが自己中断していた。今回心不全疑いで当科紹介となった。身体所見は血圧 191/109 mmHg、脈拍 77/分/整、聴診上明らかな異常は認めなかった。血液検査では高脂血症、腎不全、高血糖、BNP 高値 (2001 pg/mL) を認めた。胸部レントゲン写真では左胸水を認めた。12 誘導心電図では胸部誘導での R 波の増高不良を認めた。経胸壁心エコーでは、左室肥大を認めた (心室中隔厚 13 mm, 後壁厚 14mm)。左室壁運動は全体的に低下していた (左室拡張末期径 47 mm、収縮末期径 38 mm、駆出率 40%)。ドプラエコーにて軽度の大動脈弁狭窄症を認めた (弁口面積 1.3 cm²)。心嚢液を少量認めた。カラードプラでは肥厚した心尖部に血流を認め、この部位は sinusoid であると診断した。また、Post systolic shortening を認めた。腎不全があり、冠動脈 CT や冠動脈造影は行わなかった。【考察】冠動脈-左室瘻は非常に稀でありその多くは先天性である。後天性のものは医原性や外傷、高度の心筋虚血がある。本症例も先天性と考えられたが、腎不全などの影響も考えられた。

P4-2 妊娠中に心室性不整脈が増悪した川崎病心筋梗塞既往合併妊娠の2例**Myocardial infarction secondary to Kawasaki disease followed by the increase of premature ventricular contraction during pregnancy**

手向 麻衣¹⁾、神谷 千津子¹⁾、早川 史保子¹⁾、齋藤 庸太¹⁾、直 聖一郎¹⁾、須賀 清夏¹⁾、小川 紋奈¹⁾、
小永井 奈緒¹⁾、中西 篤史¹⁾、柿ヶ野 藍子¹⁾、岩永 直子¹⁾、金川 武司¹⁾、津田 悦子²⁾、吉松 淳¹⁾

国立循環器病研究センター 産婦人科¹⁾、国立循環器病研究センター 小児循環器内科²⁾

Mai Temukai¹⁾、Chizuko Kamiya¹⁾、Shihoko Hayakawa¹⁾、Yota Saito¹⁾、Seiichiro Nao¹⁾、Sayaka Suga¹⁾、
Ayana Ogawa¹⁾、Nao Konagai¹⁾、Atsushi Nakanishi¹⁾、Aiko Kakigano¹⁾、Naoko Iwanaga¹⁾、Takeshi
Kanagawa¹⁾、Etsuko Tsuda²⁾、Jun Yoshimatsu¹⁾

National Cerebral and Cardiovascular Center, Obstetrics and Gynecology dept¹⁾、National Cerebral and
Cardiovascular Center, Pediatric Cardiology dept²⁾

【背景】冠動脈病変を有する川崎病合併妊娠に関する報告は少ないが、予後は比較的良好といわれている。今回、冠動脈病変を有しかつ心筋梗塞の既往があり、妊娠中に心室性不整脈が増悪を認めた2例を経験したので報告する。【症例】症例1. 35歳、初産婦。2歳時に川崎病、左冠動脈瘤と診断された。5か月後に前壁中隔梗塞を発症し、アスピリンを開始した。20歳時に心室性期外収縮(PVC)に対しカルベジロールを追加、30歳時に左前下行枝(LAD)狭窄に対し冠動脈バイパス術を施行した。妊娠11週に左室駆出率(LVEF)45%、PVCが総心拍数の14%、非持続性心室頻拍(NSVT)28連発を認め、メキシレチン、ソタロールを順次導入した。妊娠31週、NSVTが頻発し、LVEFが39%に低下し、妊娠35週6日に2472gの児を帝王切開で分娩した。分娩後LVEF41%、PVCは減少した。症例2. 36歳、初産婦。1歳で川崎病に罹患。その後LAD動脈瘤と、心筋SPECTで左室心尖部の灌流欠損を認め、陈旧性心筋梗塞と診断された。妊娠前よりPVCを指摘されていたが、妊娠成立後NSVTを認め、カルベジロールを追加した。さらに、妊娠35週に心室頻拍が出現し、妊娠35週3日に2114gの児を帝王切開で分娩した。分娩後もNSVTを認め、カルベジロールを増量し、メキシレチンを導入した。【結論】冠動脈病変を有する川崎病合併妊娠の予後は比較的良好といわれているが、心筋梗塞後の川崎病では妊娠中に心室性不整脈や心機能低下のリスクがあり、集学的周産期管理が必要である。

P4-3 胸部症状を伴う巨大な冠動静脈瘻に対して、自己心膜パッチを用いた左右シャントの改善を試みた一例**A case of giant coronary arteriovenous fistula with thoracic symptoms, in which an autologous pericardial patch was used to improve left to right shunting**

林 高大、穴戸 晃基、田中 穰、野口 権一郎、齋藤 滋

湘南鎌倉総合病院 循環器科

Takahiro Hayashi, Koki Shishido, Yutaka Tanaka, Kenichiro Noguchi, Shigeru Saito

Shonan Kamakura General Hospital, Department of Cardiology

症例は64歳女性。5年以上も前から、巨大な冠動静脈瘻の指摘はあったが経過観察となっていた。しかし、安静時に呼吸困難が増悪し、当院へ紹介となった。来院時、心房粗動であったため、まずはカテーテルアブレーションを行い、洞調律を得た。しかし、安静時呼吸困難は改善せず、心臓CTで形態の把握を行った。左主幹部から瘤となっており、最大径が40mmであり、そのまま、冠静脈入口部へと流入されていた。また、左前下行枝ならびに回旋枝は冠動脈瘤から起始をしていた。両心臓カテーテル検査を行い、肺体血流量比は2.07であった。また、冠動脈の走行を確認するため、冠動脈造影を行ったが、通常の診断用カテーテルでは造影されず、8Frの治療のガイディングカテーテルならびにエクステンションカテーテルを用いて、左前下行枝ならびに回旋枝の解剖学的な把握を行った。心臓外科との協議を行い、左主幹部から結紮を行い、左前下行枝ならびに回旋枝へのバイパスを考慮していたが、回旋枝領域がほとんど瘤であり、また、虚血による胸部症状改善につながらない可能性も考えられた。冠動脈瘤破裂のリスクは軽減できないが、胸部症状の改善を優先とし、冠静脈入口部を自己心膜パッチを用いて卵円窩につなげ、左右シャント血流を左房へ血流を逃がす方針とした。幸いにも術後、胸部症状ならびにBNPは改善し、退院となった。巨大な冠動静脈瘻に対して、治療方針に難渋した症例であり、文献的考察を交えて、報告する。

竹内法が行われた ALCAPA 術後遠隔期 LCA 虚血に対する再血行再建術の経験

A case of surgical revascularization of left coronary artery after Takeuchi repair for anomalous origin of the left coronary artery from the pulmonary artery

井上 善紀¹⁾、黒子 洋介¹⁾、高尾 賢一朗¹⁾、岸 良匡¹⁾、鈴木 浩之¹⁾、枝木 大治¹⁾、小松 弘明¹⁾、横田 豊¹⁾、辻 龍典¹⁾、村岡 玄哉¹⁾、迫田 直也¹⁾、小林 純子¹⁾、川畑 拓也¹⁾、廣田 真規¹⁾、小谷 恭弘¹⁾、笠原 真悟¹⁾、杜 徳尚²⁾

岡山大学病院 心臓血管外科¹⁾、岡山大学病院 循環器内科²⁾

Inoue Yoshinori¹⁾、Kuroko Yosuke¹⁾、Takao Kenichiro¹⁾、Kishi Yoshimasa¹⁾、Suzuki Hiroyuki¹⁾、Edaki Daichi¹⁾、Komatsu Hiroyuki¹⁾、Yokota Yutaka¹⁾、Tsuji Tatsunori¹⁾、Muraoka Genya¹⁾、Sakoda Naoya¹⁾、Kobayashi Junko¹⁾、Kawabata Takuya¹⁾、Hirota Masanori¹⁾、Kotani Yasuhiro¹⁾、Kasahara Shingo¹⁾、Toh Norihisa²⁾

Okayama University Hospital Department of Cardiovascular Surgery¹⁾、Okayama University Hospital Department of Cardiovascular Medicine²⁾

【症例】51歳、男性。13歳時に健診で心電図異常を指摘されALCAPAと診断され竹内法による修復術が行われた。術後早期より主肺動脈の狭窄およびbaffle leakが指摘されていたが経過観察となっていた。50歳時に労作時胸部絞扼感あり、冠動脈造影にてbaffle部が瘤化しておりleakは残存しQp/Qs 1.23、LAD #7 90%狭窄、主肺動脈狭窄（圧較差58mmHg）あり再手術の方針となった。

【手術】主肺動脈を切開しbaffle leakを同定し瘤化したbaffleを切除してLMTをFusion 6mm人工血管で間置した。LADは石灰化が著明で血管形成やバイパスが不可能であり、吻合可能なD2にSVGで冠動脈バイパスを行った。主肺動脈はJ graft 24mm人工血管で再建した。術後経過は良好で胸部症状の改善を認めた。

【考察】竹内法はALCAPAに対する優れた術式であるが、translocation法と比べて遠隔期に肺動脈狭窄や冠動脈瘤が多いといわれており、術後遠隔期でも胸部症状がある場合は再建部の評価が必要である。再手術介入の時期については症例ごとの検討を要する。

【結語】竹内法で再建した肺動脈内トンネルの瘤化・leak・狭窄に対する有効な外科手術を経験した。

術後想定外の心不全を呈した青年期左冠動脈肺動脈起始の1例

An adolescent patient with ALCAPA suffering more severe postoperative heart failure than expected

大河 秀行¹⁾、櫻井 一¹⁾、野中 利通¹⁾、大沢 拓哉¹⁾、佐藤 賢司¹⁾、加藤 葵¹⁾、加藤 和樹¹⁾、前野 元樹¹⁾、大橋 直樹²⁾、西川 浩²⁾、吉田 修一朗²⁾、吉井 公浩²⁾、佐藤 純²⁾、朱逸 清²⁾、鈴木 謙太郎²⁾、加田 賢治³⁾、水野 智章³⁾

独立行政法人地域医療機能推進機構 中京病院 心臓血管外科¹⁾、小児循環器科²⁾、循環器内科³⁾

Hideyuki Okawa¹⁾、Hajime Sakurai¹⁾、Toshimichi Nonaka¹⁾、Takuya Osawa¹⁾、Kenji Sato¹⁾、Aoi Kato¹⁾、Kazuki Kato¹⁾、Genki Maeno¹⁾、Naoki Ohashi²⁾、Hiroshi Nishikawa²⁾、Shuichiro Yoshida²⁾、Kimihiro Yoshii²⁾、Jun Sato²⁾、Yiqing Zhu²⁾、Kentaro Suzuki²⁾、Kenji Kada³⁾、Tomoaki Mizuno³⁾

JCHO Chukyo Hospital, Department of Cardiovascular Surgery¹⁾、Department of Pediatric Cardiology²⁾、Department of Cardiology³⁾

症例は16歳女性。12歳頃から時々動機の自覚はあった。15歳時に労作時胸部圧迫感があり近医受診、心臓超音波検査ではasynergyは認めないが、心電図でV4-6のST低下を認め、造影CTで左冠動脈肺動脈起始（ALCAPA, Bland-White-Garland症候群）の診断に至り、当院紹介となった。有症状であり手術適応と判断した。待機的に人工心肺下に竹内法で左冠動脈再建を施行した。心筋保護法は上行大動脈・主肺動脈を遮断し順行性で行った。術直後の心臓超音波検査では壁運動や再建した左冠動脈の血流も良好で、術翌日に抜管した。術後2日に呼吸困難感の訴えとSpO₂の低下があったが、CT施行し左下葉の無気肺が原因と判断した。HFNC装着後自覚症状も改善。術後3日に集中治療室退室。120 bpm程度の頻脈、NSVTも認め、術後7日の血液検査ではBNP 915.9 pg/mlと高値であった。心臓超音波検査で左室壁の著明な肥厚を認め、拡張障害を伴う心不全が示唆され、β-blockerを導入した。心臓カテテル検査でもLVEDP 23と高値であった。自覚症状、BNP、心臓超音波検査所見は経時的に改善し術後22日に退院、外来ではほぼ正常化し体育も参加できるようになった。想定外の心不全を呈したALCAPAの1例を経験したので文献的考察を含め報告する。

P4-6 BWG 症候群術後遠隔期の LMT 狭窄に対し肺動脈壁パッチによる再建を行った 1 例

A successful case of left main trunk reconstruction using pulmonary autograft patch in patient after repair of BWG syndrome

櫻井 一¹⁾、野中 利通¹⁾、大河 秀行¹⁾、大沢 拓哉¹⁾、佐藤 賢司¹⁾、加藤 葵¹⁾、加藤 和樹¹⁾、前野 元樹¹⁾、大橋 直樹²⁾、西川 浩²⁾、吉田 修一朗²⁾、吉井 公浩²⁾、佐藤 純²⁾、朱 逸清²⁾、鈴木 謙太郎²⁾

JCHO 中京病院 心臓血管外科¹⁾、同 小児循環器科²⁾

Hajime Sakurai¹⁾、Toshimichi Nonaka¹⁾、Hideyuki Okawa¹⁾、Takuya Osawa¹⁾、Kenji Sato¹⁾、Aoi Kato¹⁾、Kazuki Kato¹⁾、Genki Maeno¹⁾、Naoki Ohashi²⁾、Hiroshi Nishikawa²⁾、Shuichiro Yoshida²⁾、Kimihiro Yoshii²⁾、Jun Sato²⁾、YiQing Zhu²⁾、Kentaro Suzuki²⁾

Department of Cardiovascular Surgery, Japan Community Healthcare Organization Chukyo Hospital¹⁾、Department of Pediatric Cardiology, Japan Community Healthcare Organization Chukyo Hospital, Nagoya, Japan²⁾

【症例】症例は 19 歳女性で、生後 1 ヶ月時に BWG 症候群と診断され、左冠動脈入口部の移植術を他院で行っていた。生後 3 ヶ月時の心カテーテル検査にて左主幹部 (LMT) の高度狭窄と LVEF 45% を指摘され内科的治療を継続していた。5 歳時の心カテーテル検査では LMT は 90% 狭窄だったが EF は 70% に改善していた。17 歳時の検査では 75% 狭窄で、側副血行路はなく、FFR が 0.63 のため手術適応と判断され当院に紹介となった。

【手術】体外循環、心停止下に上行大動脈を STJ の末梢で横切開して LMT 入口を確認すると径 1 mm 程度しかなく、LAD と LCx 分岐部まで切開し、主肺動脈壁を採取し、LMT をパッチ拡大した。狭窄の原因は、移植された LMT 部が主肺動脈から右肺動脈によって前方から圧迫されていたことによると思われた。術後経過は良好で、翌日抜管、術後 10 日目に退院となった。術後の造影 CT 検査では、LMT は良好な形態で拡大されていた。

【考察と結語】本例のような狭窄機転の場合の対策として、術後急性期なら移植位置の移動や竹内法への変換が、早期であれば肺動脈の translocation 法が有用な可能性があると思われた。遠隔期の場合、とくに成人例では冠動脈バイパス術の選択もあるが、若年者では two coronary system を再建することは重要と思われ、LMT 再建が望ましい。自己肺動脈壁パッチによる LMT 再建は、当院では 10 例以上行って良好な成績が得られており、有用な術式と考えられた。

P4-7 両大血管右室起始、Jatene 術後、大動脈弁置換遠隔期に発症した虚血性心室頻拍

Case report: Ischemic ventricular tachycardia of DORV patient after arterial switch and aortic valve replacement.

安心院 千裕²⁾、芳本 潤¹⁾、金 成海²⁾、真田 和哉²⁾、石垣 瑞彦²⁾、佐藤 慶介²⁾、満下 紀恵²⁾、新居 正基²⁾、田中 靖彦²⁾

静岡県立こども病院 不整脈内科¹⁾、静岡県立こども病院 循環器科²⁾

Chihiro Ajimi²⁾、Jun Yoshimoto¹⁾、Kim Sung-Hae¹⁾

Department of Electrophysiology, Shizuoka Children's Hospital¹⁾、Department of Cardiology, Shizuoka Children's Hospital²⁾

症例は両大血管右室起始 (2 型) 術後の 25 歳男性。10 か月時に Jatene 手術を行い、術後大動脈弁逆流が増悪し 3 歳時に大動脈弁置換術 (AVR) を施行した。6 歳で左前下行枝の急性血栓閉塞となり PCI を施行したが心機能低下が残存した。大動脈弁狭窄進行のため 13 歳時に再 AVR、収縮低下した左室の縫縮術を行った。23 歳時に頻拍発作があり、房室結節リエントリー性頻拍の診断でアブレーションを施行した。

今回は 8 時間持続する頻拍発作を主訴に救急外来を受診した。心室心拍数は 150bpm で血行動態は安定。房室結節をターゲットとした薬物治療で頻拍は停止せず DC により頓挫した。複数回繰り返すためアブレーションの方針となった。術前検討で虚血後 VT が予想された。AVR 後であり、Brockenbrough 法で左心系に到達した。不整脈器質 mapping では左室壁の広い範囲が低電位で、瘢痕化が疑われた。頻拍中血行動態が安定していたため頻拍中 mapping を行い左室中隔側の瘢痕組織を isthmus とした旋回する回路を同定し同部位を焼灼した。術後再燃なく経過している。

Jatene 術後成人期に虚血性心疾患を発症する率は 8% と低く、その内冠動脈関連の死亡も 0.4% と低いとされている。しかし弁置換など通常と異なる経過の場合、稀な不整脈として虚血性 VT を念頭に置く必要がある。

フォンタン術後大動脈弁逆流症例に対する人工弁置換術

Aortic valve replacement in an adult patient with Fontan circulation

佐々木 孝、丸山 雄二、太田 恵介、村田 智洋、泉二 佑輔、網谷 亮輔、上田 仁美、森嶋 素子、宮城 泰雄、石井 庸介

日本医科大学付属病院 心臓血管外科

Takashi Sasaki, Yuji Maruyama, Keisuke Ota, Tomohiro Murata, Yusuke Motoji, Ryosuke Amitani, Hitomi Ueda, Motoko Morishima, Yasuo Miyagi, Yosuke Ishii

Nippon Medical School Hospital, Department of Cardiovascular Surgery

三尖弁閉鎖、肺動脈閉鎖に対し、1カ月時に central shunt、8カ月時に両方向性グレンと僧帽弁形成、1歳時に心外導管による TCPC を施行された女性。11歳時にインフルエンザ罹患後より心機能低下し、心不全入院歴あり。経過中大動脈弁逆流を指摘されたが、左室機能が悪く内科的加療が継続された。15歳時より大動脈弁逆流は重度となった。19歳時に心臓カテーテルでⅢ°の大動脈弁逆流を認め、また左室駆出率も40%台であり耐術可能と判断し、21歳時に大動脈弁置換術を施行した。

手術は胸骨再切開でアプローチし、心停止下に21mmのSJM Regentを使用し大動脈弁置換術を施行した。人工心肺からの離脱に時間をようしたが、NO吸入やカテコラミンの調整で離脱可能であった。

術後運動耐容能が低く、脈拍数上昇が続いた。ドブタミン、オルプリノンの持続静注を継続しながらカルベジロールを導入した。ジゴキシンを追加し点滴の循環作動薬は離脱した。第44病日に退院となった。現在術後1年経過し、左室拡張末期径は縮小し、左室収縮能は改善している。

左室機能低下あり手術のタイミングに苦慮したが、大動脈弁置換後は心機能の回復を認めた。術前・術後の心不全に対する薬物療も含めて報告する。

褐色細胞腫を合併した Fontan 患者における周術期管理の経験

Successful perioperative management of pheochromocytoma in a patient with Fontan circulation

門屋 卓己¹⁾、福井 秀吉¹⁾、瀬尾 尚史¹⁾、中村 香絵¹⁾、佐々木 昶¹⁾、藤野 光洋¹⁾、川崎 有希¹⁾、吉田 葉子²⁾、鈴木 嗣敏²⁾、江原 英治¹⁾

大阪市立総合医療センター 小児医療センター 小児循環器内科¹⁾、大阪市立総合医療センター 小児医療センター 小児不整脈科²⁾

Takumi Kadoya¹⁾、Hideyoshi Fukui¹⁾、Takafumi Seo¹⁾、Kae Nakamura¹⁾、Takeshi Sasaki¹⁾、Mitsuhiro Fujino¹⁾、Yuki Kawasaki¹⁾、Youko Yoshida²⁾、Tsgutoshi Suzuki²⁾

Osaka city general hospital, children's medical center, pediatric cardiology dept.¹⁾、Osaka city general hospital, children's medical center, pediatric electrophysiology dept.²⁾

<諸言>チアノーゼ性心疾患において褐色細胞腫の合併率が高いことが報告されている。

<症例>症例は修正大血管転位、心室中隔欠損、肺動脈閉鎖、Fontan 術後の24歳女性。上室性頻拍発作 (SVT) の悪化、頭痛、心不全症状の増悪があり、心臓カテーテル検査を施行した (中心静脈圧 (CVP) 12 mmHg, 心係数 (CI) 1.3 l/kg/min, 肺血管抵抗 (PVR) 2.89 units·m2, 体血管抵抗 (SVR) 72.3 units·m2)。検査中 SVT が頻発し、全身麻酔下カテーテルアブレーションを予定した。その際、全身麻酔導入時に血圧が乱高下し、原因精査の結果、褐色細胞腫の合併が判明。心不全治療に加え、術前処置として2か月かけて慎重にαブロッカーを漸増し、術前10日間かけて生食負荷を行った診断後2か月で、褐色細胞腫摘出術を施行したが、術中術後は合併症なく経過は良好だった。術後の心臓カテーテル検査では、術前と比較して血行動態が改善した (CVP 6 mmHg, CI 2.4 l/kg/min, PVR 1.1 units·m2, SVR 29.8 units·m2)。

<考察> Fontan 患者において、褐色細胞腫は一般的な発症率よりも高率かつ若年発症が多く、低酸素血症が誘因となったり、ノルアドレナリン分泌型が多い事などが報告されている。一般的な褐色細胞腫の内科的治療であるαブロッカーや輸液負荷は Fontan 循環に悪影響を及ぼす可能性があるが、術中の安定した管理のためには充分量の導入が望ましい。Fontan 循環は容量負荷や血圧変動に耐容性が低いため、本例では術前管理に時間をかけることで良好な経過を得た。

気胸に対する胸膜癒着術後に II 型呼吸不全を来した failed Fontan の一例

A case of failed Fontan with type II respiratory failure after pleurodesis for pneumothorax

佐々木 博章¹⁾、蘆田 温子¹⁾、小田中 豊¹⁾、尾崎 智康¹⁾、岸 勘太¹⁾、芦田 明¹⁾、星賀 正明²⁾大阪医科薬科大学病院 小児科¹⁾、大阪医科薬科大学病院 循環器内科²⁾Hiroaki Sasaki¹⁾、Atsuko Ashida¹⁾、Yutaka Odanaka¹⁾、Noriyasu Ozaki¹⁾、Kanta Kishi¹⁾、Akira Ashida¹⁾、Masaaki Hoshiga²⁾Osaka Medical and Pharmaceutical University Hospital Department of Pediatrics¹⁾、Osaka Medical and Pharmaceutical University Hospital Department of Cardiology²⁾

【症例】21 歳男性【主訴】意識障害【診断】左心低形成症候群（僧帽弁閉鎖、大動脈閉鎖）、開窓型 Fontan 術後、肝硬変、食道静脈瘤、冠動脈狭、汎血球減少症、知的障害、側弯症、気胸【現病歴】20 歳 4 か月時に胸痛を主訴に来院、右気胸の診断で入院となった。病変は肺尖部に局限しており、側弯や胸郭変形、汎血球減少などからも、保存的加療の方針であった。入院 3 日目に気胸の増悪を認めた。緊急胸腔ドレナージを施行し、呼吸状態の回復を認めたが、ブラの残存で気胸再発リスクが高いため、ピシバニールによる胸膜癒着術を施行し退院となった。退院後は酸素流量の増量で酸素飽和度は 84% 前後を維持していた。退院後の外来受診時に傾眠傾向があり、静脈血液ガス分析にて PCO₂ 116Torr と著明な上昇を認め、CO₂ ナルコーシスと判断。緊急入院となった。入院後、非侵襲的陽圧換気療法にて PCO₂ の低下を図り、ネーザルハイフロー療法へ移行し退院となった。現在意識障害はなく外来通院可能である。【考察】Fontan 循環における気胸に対する胸膜癒着術の報告は少ない。本症例では、胸膜癒着術が呼吸不全に関与した可能性がある。Fontan 循環の肺血流は静脈灌流圧や肺血管抵抗に加えて呼吸筋の運動によるポンプ機能にも依存しているため、呼吸不全が肺循環にも悪影響を与えたと推察される。Fontan 患者、特に本症例のような failed Fontan 症例に対する胸膜癒着術は慎重に検討されるべきである。

皮下埋め込み型除細動器植え込み術を施行した心肺蘇生後および Fontan 術後患者の一例

Subcutaneous implantable cardioverter-defibrillator in Fontan patient after cardiopulmonary resuscitation

宮本 卓哉¹⁾、島田 衣里子¹⁾、西村 智美¹⁾、原田 元¹⁾、工藤 恵道¹⁾、朝貝 省史¹⁾、竹内 大二¹⁾、豊原 啓子¹⁾、石戸 美妃子¹⁾、稲井 慶¹⁾、新川 武史²⁾東京女子医科大学病院 循環器小児・成人先天性心疾患科¹⁾、東京女子医科大学病院 心臓血管外科²⁾Takuya Miyamoto¹⁾、Eriko Shimada¹⁾、Tomomi Nishimura¹⁾、Gen Harada¹⁾、Yoshimichi Kudo¹⁾、Seiji Asagai¹⁾、Daiji Takeuchi¹⁾、Tokuko Shinohara¹⁾、Mikiko Ishido¹⁾、Kei Inai¹⁾、Takeshi Shinkawa²⁾Tokyo Women's Medical University Hospital. Pediatric Cardiology and Adult Congenital Cardiology dept¹⁾、Tokyo Women's Medical University Hospital. Pediatric Cardiovascular surgery dept²⁾

三尖弁閉鎖症（II c）の 39 歳男性。10 歳時に Fontan（APC）術を施行、19 歳時に洞不全のため心室に心外膜リード植え込み（PMI）（VVI）が試行された。32 歳時に上室頻拍の持続から失神した。複数の心房頻拍に対してアブレーションを施行されたが、すべてに対する治療はできなかった。33 歳時に TCPC 変換術 + PMI（心房リード追加）施行。37 歳時に肝硬変・肝臓癌を認め、38 歳で左肝臓腫瘍摘出術を施行、その後肝臓癌の再発や転移は認めなかった。39 歳時に駅で失神、意識消失をきたし、駅員に心肺蘇生をうけて回復し、救急搬送された。1:1 伝導の心房頻拍（cycle length 400msec）から 1:1 伝導の心房細動（最小 cycle length 210msec）に移行していた。入院後、アミオダロン内服開始、ICD 植え込みの検討を行った。頻回の手術や肝硬変による血小板減少のため正中切開手術のリスクを考慮する必要があり、単極リードでは S-ICD の植え込みが不可であったため、左開胸にて左心耳に心房、左心室に心室、双極リードを留置、1 か月後 S-ICD 植え込みを行った。待機中にライフベストを装着した。

TCPC 術後で房室結節伝導が良好であれば上室頻拍でも失神を来すことがある。植え込み型心臓デバイスが必要である場合には、症例ごとに解剖学的特徴や併発症を考慮しながらより良い方法を検討する必要があると考えられた。

頭蓋内出血に続き肺塞栓症を合併したフォンタン術後の1例**A case of post Fontan surgery with pulmonary embolism after intracranial hemorrhage**

瀬尾 尚史¹⁾、江原 英治¹⁾、福井 秀吉¹⁾、門屋 卓己¹⁾、中村 香絵¹⁾、佐々木 昶¹⁾、藤野 光洋¹⁾、川崎 有希¹⁾、
中川 亮²⁾、佐藤 一寿²⁾、吉田 葉子²⁾、鈴木 嗣敏²⁾、竹原 貴之³⁾、荒木 幹太³⁾、小澤 秀登³⁾、鍵崎 康治³⁾

大阪市立総合医療センター 小児医療センター 小児循環器内科¹⁾、大阪市立総合医療センター 小児医療センター
小児不整脈科²⁾、大阪市立総合医療センター 小児医療センター 小児心臓血管外科³⁾

Takafumi Seo¹⁾、Eiji Ehara¹⁾、Hideyoshi Fukui¹⁾、Takumi Kadoya¹⁾、Kae Nakamura¹⁾、Takeshi Sasaki¹⁾、
Mitsuhiro Fujino¹⁾、Yuki Kawasaki¹⁾、Ryo Nakagawa²⁾、Kazuhisa Sato²⁾、Yoko Yoshida²⁾、
Tsugetoshi Suzuki²⁾、Takayuki Takehara³⁾、Kanta Araki³⁾、Hideto Ozawa³⁾、Koji Kagisaki³⁾

Osaka city general hospital Children's medical center Pediatric cardiology¹⁾、Osaka city general hospital
Children's medical center Pediatric electrophysiology²⁾、Osaka city general hospital Children's medical
center Pediatric cardiovascular surgery³⁾

(症例) 23歳男性、ADLは自立。診断はDIRV、DORV、MGAで2歳時にec-TCPC(18mm PTFE)を施行しアスピリンを継続していた。21歳時にフォンタン人工導管にstentを留置し、ワルファリンを追加した。22歳時の心臓カテーテル検査ではCI 2.5 L/min/m²、Qp/Qs 0.64、CVP 10 mmHg、RVEF 40%、PAR 2.5 単位/m²、SaO₂ 85.6%であった。X日に片側性頭痛と嘔吐が出現し、X+3日に左前頭葉皮質下出血を認めた。麻痺等の神経症状はなかった。保存的加療の方針で、抗血栓薬を中止した。頭部MRI・MRA検査や脳血管カテーテル検査では異常血管を認めず、出血部位は血腫のため評価困難であった。X+9日に突然の呼吸困難、SpO₂低下を認め、胸部造影CTで両側肺塞栓を認めた。導管や下肢に明らかな血栓は認めなかった。血栓溶解・吸引も考慮されたが、呼吸循環動態は保たれていたことから、ヘパリン持続投与を慎重に行い経過観察した。脳出血は増悪なく血栓は経時的に縮小傾向となった。X+46日の心臓カテーテル検査でCVP 12 mmHg、PAR 4.7 unit/m²に増悪し、SaO₂ 62.9%であったため在宅酸素療法と肺血管拡張剤を開始し外来経過観察中。神経学的後遺症はない。(考察)フォンタン術後患者で血栓形成リスクのより高い症例では抗凝固治療が検討されるが、一方で出血性合併症のリスクを伴う。頭蓋内出血後の静脈血栓塞栓症や肺塞栓症は一般的な合併症だが、抗凝固は頭蓋内出血増悪のリスクで、血栓溶解は禁忌である。フォンタン術後患者で起こった場合、出血・血栓両面のリスクを考慮したより厳密な管理を要する。

肺癌に対して分離片肺換気下に手術を行った Fontan 術後の症例**A case of Fontan patient with lung cancer operated under single lung ventilation**

小坂田 皓平¹⁾、小田 亜希子³⁾、木村 明生³⁾、吉田 将和⁴⁾、荻野 佳代²⁾、林 知宏²⁾、高橋 鮎子⁴⁾、福 康志¹⁾、
小林 正嗣⁴⁾、石田 和慶³⁾、脇 研二²⁾、門田 一繁¹⁾、新垣 義夫²⁾

倉敷中央病院 循環器内科¹⁾、小児科²⁾、麻酔科³⁾、呼吸器外科⁴⁾

Osakada Kohei¹⁾、Oda Akiko³⁾、Kimura Akinari³⁾、Yoshida Masakazu⁴⁾、Ogino Kayo²⁾、Hayashi Tomohiro²⁾、
Takahashi Ayuko⁴⁾、Fuku Yasushi¹⁾、Kobayashi Masashi⁴⁾、Ishida Kazuyoshi³⁾、Waki Kenji²⁾、
Kadota Kazushige¹⁾、Arakaki Yoshio²⁾

Kurashiki Central Hospital, Department of Cardiology¹⁾、Pediatrics²⁾、Anesthesiology³⁾、Thoracic Surgery⁴⁾

症例は35歳女性。三尖弁閉鎖症I b型に対して6歳時にmodified Fontan手術、27歳時にTCPC conversionを施行されている。今回、経過観察目的に行った心臓CTにて、偶発的に左肺上葉に肺腺癌を指摘され、摘出術を行う方針となった。分離片肺換気が必要になると考えられたが、Fontan術後に分離片肺換気を行った症例の報告は少なく、循環器内科、小児科、麻酔科、呼吸器外科で術前カンファレンスを行った。心エコー図検査では体心室の収縮力は良好に保たれ、有意な弁膜症を認めなかった。右心カテーテル検査では、大動脈110/69/88 mmHg (95.7%)、左心室118/12 mmHg (96.4%)、下大静脈10 mmHg (73.3%)、肺動脈[右]9/6/7 mmHg (72.1%) [左]10/8/9 mmHg (73.9%)、肺動脈楔入圧[右]4 mmHg [左]5 mmHg、心拍出量3.89 L/min (Fick法)であった。血行動態の安定したFontan循環と考えられたが、分離片肺換気を行った場合の血行動態の変化は予想困難であった。そこで、術前に大腿動静脈をそれぞれ確保し、経皮的な心補助装置がいつでも挿入可能な状態で手術を開始した。術中は一酸化窒素の吸入を行い、呼気終末陽圧は可能な限り低く設定し、経食道心エコー挿入下に管理を行った。手術時間は3時間15分、麻酔時間は6時間3分、腹腔鏡補助下左上葉S1+2c亜区域切除およびS6部分切除術を行い、合併症なく手術を終えることができた。今回、肺癌に対して分離片肺換気下に手術を行ったFontan術後の症例を経験した。各診療科と連携を行うことで良好な転帰が得られた貴重な症例と考えられ、文献的考察と共に報告する。

SGLT2 阻害薬 (ダパグリフロジン) 投与により重篤な腎不全に陥った failed Fontan 症例

A case of failed Fontan who developed into severe renal failure due to administration of SGLT2 inhibitor (dapagliflozin)

片岡 功一¹⁾、中川 直美¹⁾、岡本 健吾¹⁾、上榎 仁志¹⁾、豊田 裕介¹⁾、荻野 梨恵¹⁾、鎌田 政博^{1,2)}、久持 邦和³⁾、立石 篤史³⁾、臺 和興⁴⁾、西岡 健司⁴⁾

広島市立広島市民病院 循環器小児科¹⁾、たかの橋中央病院 小児循環器内科²⁾、広島市立広島市民病院 心臓血管外科³⁾、広島市立広島市民病院 循環器内科⁴⁾

Koichi Kataoka¹⁾、Naomi Nakagawa¹⁾、Kengo Okamoto¹⁾、Hitoshi Uemasu¹⁾、Yusuke Toyota¹⁾、Rie Ogino¹⁾、Masahiro Kamada^{1,2)}、Kunikazu Hisamochi³⁾、Atsushi Tateishi³⁾、Kazuoki Dai⁴⁾、Kenji Nishioka⁴⁾

Department of Pediatric Cardiology, Hiroshima City Hiroshima Citizens Hospital¹⁾、Department of Pediatric Cardiology, Takanoashi Central Hospital²⁾、Department of Cardiovascular Surgery, Hiroshima City Hiroshima Citizens Hospital³⁾、Department of Cardiology, Hiroshima City Hiroshima Citizens Hospital⁴⁾

【はじめに】最近、SGLT2 阻害薬が心不全治療に使用されているが、Fontan 術後患者での報告は乏しい。ダパグリフロジン (DAP) 投与後、重篤な腎不全に陥り血液透析を要した failed Fontan 症例を経験した。

【症例】23 歳、男性。Asplenia, SA, SRV, CAVC, PS, TAPVC。Glenn 手術を経て 3 歳時に Fontan 手術を施行された。以後低酸素血症が進行し、経皮的側副血管塞栓術を複数回施行され、利尿薬、肺血管拡張薬を内服し酸素吸入療法を行っていた。15 歳時の中心静脈/肺動脈圧は 20mmHg であった。FALD/肝硬変を合併し、難治性胸水に対しステロイドが長期投与されていたが、度々胸腔ドレナージを要した。心不全治療では利尿薬のほか、カルベジロール、ピモベンダンが投与されていたが、入院加療をくり返していた。今回、浮腫が増強して入院、SpO₂ 72% (酸素吸入下)、UN 112 mg/dL、CRE 2.28 mg/dL、eGFR 32 mL/min/1.73m² でフロセミド、カルベリチドの静脈注射を開始した。DAP 5mg/日の内服開始後、乏尿に陥り CRE 上昇・eGFR 低下をきたしたため 2 日間で中止し、ドブタミンの静脈注射と胸腔ドレナージを開始した。DAP 投与開始から 4 日目には CRE 5.29 mg/dL、eGFR 13 mL/min/1.73m² に悪化し、4 日間の血液透析を行い、徐々に利尿が得られた。透析終了後 14 日目には CRE 2.29 mg/dL、eGFR 32 mL/min/1.73m² に改善し、退院した。

【まとめ】DAP 投与後早期に eGFR 低下をきたし、腎機能障害が悪化することがある。本症例では慢性腎不全で乏しかった腎血流が、DAP 投与でさらに低下したと考えられた。DAP は慢性腎臓病の治療薬でもあるが、failed Fontan 患者では腎灌流の改善が得られず腎不全を悪化させる可能性があり注意を要する。

心外膜心房リードの Pacing failure に対し、鼠径部より経静脈ペースメーカを植え込んだ**Glenn 手術後の一例**

Pacemaker Implantation via Femoral Vein for Epicardial Atrial Lead Pacing Failure in a Patient after Bidirectional Glenn Operation

水野 智文¹⁾、西井 伸洋¹⁾、増田 拓郎¹⁾、上岡 亮¹⁾、浅田 早央莉¹⁾、宮本 真和¹⁾、川田 哲史¹⁾、杜 徳尚¹⁾、中川 晃志¹⁾、森田 宏¹⁾、赤木 禎治¹⁾、伊藤 浩¹⁾、笠原 真悟²⁾

岡山大学病院 循環器内科¹⁾、岡山大学病院 心臓血管外科²⁾

Tomofumi Mizuno¹⁾、Nobuhiro Nishii¹⁾、Takuro Masuda¹⁾、Akira Ueoka¹⁾、Saori Asada¹⁾、Masakazu Miyamoto¹⁾、Satoshi Kawada¹⁾、Norihisa Toh¹⁾、Koji Nakagawa¹⁾、Hiroshi Morita¹⁾、Teiji Akagi¹⁾、Hiroshi Ito¹⁾、Shingo Kasahara²⁾

Okayama University Hospital Department of Cardiovascular Medicine¹⁾、Okayama University Hospital Cardiovascular Surgery Department²⁾

【症例】54 歳女性【既往歴】41 歳で Ebstein 奇形と診断。44 歳時に Cone 手術を施行。50 歳、心室頻拍を生じて緊急入院。重症三尖弁閉鎖不全症と右房/右室の拡大、右室収縮能低下、心室頻拍に対し、三尖弁置換術、両方向性 Glenn 手術 (One and one half repair)、RA/RV exclusion が行われ、同時に心外膜リードを用いた植込み型除細動器 (ICD) が植え込まれた。【病歴】術後、当科外来でフォローしていたが、緩徐に心房リードの閾値上昇を認めていた。54 歳時に労作時息切れと全身倦怠感を主訴に受診。デバイスチェックにより、心房リード閾値上昇に伴った pacing failure 及び心室ペーシング率の増加を認めた。心室ペーシングが増加したことによる心不全と診断し、心房ペーシングを維持することが心不全の改善に必要と考えた。再開胸による心外膜リード再留置は侵襲が高く、患者が希望しなかったため、右鼠径部より経静脈的に AAI ペースメーカを植え込む方針とした。右房は全体に低電位でペーシングが出来なかった。Voltage mapping (CARTO) により、冠静脈洞内にペーシング可能な組織を同定し、同部へリードを固定し得た。ICD は VVI mode とした。周術期合併症の出現なく経過し、術後 1 週間で退院が可能であった。先天性心疾患に対する鼠径部からの経静脈的ペースメーカ植込みの有効性について、文献的考察を交えて報告する。

循環作動薬の過量服薬により集学的治療を要した一例

Challenges in the management of overdose of a circulatory agonist

峰松 優季¹⁾、熊本 崇¹⁾、土井 大人¹⁾、峰松 伸弥¹⁾、金子 哲也²⁾、野出 孝一²⁾佐賀大学医学部附属病院 小児科¹⁾、佐賀大学医学部附属病院 循環器内科²⁾Minematsu Yuki¹⁾、Takashi Kumamoto¹⁾、Hirohito Doi¹⁾、Nobuya Minematsu¹⁾、Tetsuya Kaneko²⁾、Koichi Node²⁾Saga University Hospital Cardiology Pediatrics Dept¹⁾、Saga University Hospital Cardiology Dept²⁾

循環作動薬の過量服薬は中毒症状をきたし致死的な合併症を起こしうるが、薬剤の相互作用により中毒量以下でも症状をきたしうる。症例は22歳女性。閉塞性肥大型心筋症 (valsalva 負荷時 35mmHg)、ヌーナン症候群のため小児科に定期通院し、ビソプロロール 5mg・ベラパミル 120mg・シベンゾリン 150mg を内服していた。母と口論した後、衝動的にビソプロロール 7.5mg・ベラパミル 200mg・シベンゾリン 150mg を服薬したが、その後気分不良を訴え救急搬送となった。来院時心拍数 40-50/分の補充調律、血圧 49/29mmHg と循環不全兆候があり、アトロピン、カテコラミン静注では改善せず、一時的体外式ペーシングで心拍数 70/分に設定するも低血圧で推移した。IABP 挿入後も改善せず、VA-ECMO を開始し危機的状況を脱した。体外循環開始から 12 時間後に自己心拍出が保てるようになり、第 2 病日に機械的サポート、第 3 病日にカテコラミンを離脱できた。入院中に適応障害と診断され、精神療法や家族面談、MSW 介入など環境調整を行い第 57 病日に退院した。幼少期より心疾患を持つ患者は精神面や社会適応に問題を抱えていることも少なくない。また若年者において精神疾患や周囲の環境ストレスにより衝動的な行動を起こしうる。自殺企図は援助希求行動である一方で、自殺完遂の最大リスクでありその後の再発予防が重要である。

完全房室ブロックを合併した乳児型 Pompe 病の長期生存例

Complete AV block in a long-term survivor with infantile Pompe disease.

松田 浩一¹⁾、馬場 志郎¹⁾、米田 史哉²⁾、福村 史哲¹⁾、久米 英太郎¹⁾、赤木 健太郎¹⁾、平田 拓也¹⁾、吉田 健司¹⁾、滝田 順子¹⁾、京都大学医学部附属病院 小児科¹⁾、同 循環器内科²⁾Koichi Matsuda¹⁾、Shiro Baba¹⁾、Fumiya Yoneda²⁾、Fumiaki Fukumura¹⁾、Eitaro Kume¹⁾、Kentaro Akagi¹⁾、Takuya Hirata¹⁾、Takeshi Yoshida¹⁾、Junko Takita¹⁾、Kyoto University Hospital Department of Pediatrics¹⁾、Kyoto University Hospital Department of Cardiovascular Medicine²⁾

【緒言】糖原病 2 型 (Pompe 病) は筋細胞の Lysosome 内に Glycogen が蓄積し、進行性の筋組織傷害が起こる。特に乳児型是最重症であり、無治療では心肥大を伴う心不全により全例が 1 歳半までに死亡する。今回、生後 8 か月から酵素補充療法 (ERT) を受けている乳児型 Pompe 病の長期生存例において、完全房室ブロック (CAVB) を発症したので報告する。【症例】17 歳男性。産期歴に特記事項なし。生後 6 か月時の下気道感染時に心拡大を指摘され、精査の結果 Pompe 病と診断。Myozyme® の臨床試験本邦第 1 例目として生後 8 か月から ERT を開始・継続中。ERT 開始後、心筋肥大は徐々に改善し、心電図上で wide QRS と単発の心室性期外収縮を認める以外、循環動態は安定していた。ERT 開始 17 年後の 20XX 年、排便時の顔色不良から当院救急受診となった。心拍 20/分の高度徐脈を伴う循環不全を呈し、直ちに緊急ペーシング施行。後日恒久型ペースメーカーを留置した。【考察】ERT 施行により、Pompe 病の心不全進行を遅らせ長期生存が得られる。一方、成人移行症例の合併症の種類や頻度は不明である。乳児型 Pompe 病の長期生存例において CAVB を合併した症例報告は他に認めない。本症例の経験から、循環動態が安定している ERT 施行中の Pompe 病患者においても CAVB は注意すべき合併症と考えられた。

P6-3 肺高血圧を呈した Arnold-Chiari 奇形を伴う 22q11.2 欠失症候群の 1 例**A case of 22q11.2 deletion syndrome with Arnold-Chiari malformation presenting with pulmonary hypertension**

飯田 尚樹¹⁾、稲熊 洸太郎¹⁾、豊田 直樹¹⁾、石原 温子¹⁾、前田 登史²⁾、森 おと姫²⁾、吉澤 康祐²⁾、坂崎 尚徳¹⁾
兵庫県立尼崎総合医療センター 小児循環器内科¹⁾、心臓血管外科²⁾

Naoki Iida¹⁾、Kohtarō Inaguma¹⁾、Naoki Toyoda¹⁾、Haruko Ishihara¹⁾、Toshi Maeda²⁾、Otohime Mori²⁾、
Kosuke Yoshizawa²⁾、Hisanori Sakazaki¹⁾

Hyogo Prefectural Amagasaki General Medical Center Pediatric Cardiology dept¹⁾ Cardiovascular
Surgery dept²⁾

Arnold-Chiari 奇形は 22q11.2 欠失症候群の 20% に合併するとされているが、肺高血圧を呈した症例の報告はない。症例は 22q11.2 欠失症候群の 31 歳女性。大動脈離断、心室中隔欠損症、大動脈二尖弁に対し、小児期に大動脈再建術、心室中隔欠損閉鎖術、両側肺動脈形成術を、成人期に大動脈弁狭窄に対し経皮的な大動脈弁バルーン拡張術を施行し、その後も当科で診療されていた。13 年前に頭痛の精査で Arnold-Chiari 奇形、脊髄空洞症と診断され脳神経外科で経過観察されていた。2 年前に肺炎で挿管管理された後から肺高血圧を認め、カテーテル検査の結果低換気に伴う肺高血圧と診断し、在宅酸素療法を導入した。以降も度々気管支肺炎を繰り返し、1 年前に再度肺炎で挿管管理となった際は誤嚥のため抜管困難であった。重度の嚥下障害に対し耳鼻咽喉科、神経内科、脳神経外科にて評価し、その原因は Arnold-Chiari 奇形と長期挿管であると考えられた。誤嚥に伴う肺高血圧の増悪もあり一時は経管栄養や胃瘻が必須と考えられたが、退院後積極的な摂食嚥下リハビリを続けることで経管栄養から離脱した。さらに脳神経外科により大後頭孔減圧術が行われ、入院を要する誤嚥性肺炎を来すことはなくなり、肺高血圧も進行せず経過している。Arnold-Chiari 奇形合併例では誤嚥や低換気により肺高血圧を来すことがあり、関係診療科と協力し治療することが重要であると考えられた。

P6-4 疣腫除去術により良好な経過を辿った心室中隔欠損症合併の PR3-ANCA 陽性感染性心内膜炎 関連性腎炎の一例**A case of successful surgical treatment of bacterial endocarditis associated with ANCA-PR3 positive glomerulonephritis with ventricular septal defect.**

飯倉 早映子¹⁾、藤田 鉄平¹⁾、加古川 美保¹⁾、前川 恵美¹⁾、郡山 恵子¹⁾、深谷 英平¹⁾、小坂橋 俊美¹⁾、
宮地 鑑²⁾、阿古 潤哉¹⁾

北里大学医学部循環器内科学¹⁾、北里大学医学部心臓血管外科²⁾

Saeko Iikura¹⁾、Teppei Fujita¹⁾、Miho Kakogawa¹⁾、Emi Maekawa¹⁾、Keiko Ryo Kooriyama¹⁾、
Toshimi Koitabashi¹⁾、Kagami Miyazi²⁾、Junya Ako¹⁾

Department of Cardiovascular Medicine, Kitasato University School of Medicine¹⁾、Department of Cardiovascular
Surgery, Kitasato University School of Medicine²⁾

症例は 25 歳女性。心室中隔欠損症と診断されるも、高校生以降フォローが中断されていた。入院 2 ヶ月前から発熱が続き、2 週間前より下腿浮腫を認めるようになり、当院に紹介となった。血液検査にて腎機能障害の既往がないにも関わらず、Cr 2.15 mg/dL と腎機能障害および Alb 1.7 g/dL とネフローゼ症候群を認めた。不明熱の原因検索のための心臓超音波検査では、4 mm の心室中隔欠損孔 (muscular outlet type) と 20 mm の疣腫を右室流出路に認め、血液培養より Aggregatibacter Aphrophilus が検出され、感染性心内膜炎の診断となった。腎臓に関しては PR3-ANCA 陽性であることから、感染性心内膜炎関連性腎炎が考えられた。抗菌薬による治療を開始するも、炎症所見および腎機能の改善は乏しく、内科的治療でのコントロールは困難と考え、入院 8 日目に疣腫除去術ならびに心室中隔欠損閉鎖術を施行した。術中所見では疣腫は右室自由壁に付着し、心室中隔欠損部周囲にまで感染が波及しており、パッチ縫合部位の決定に難渋した。術後より炎症所見および腎機能障害は改善傾向となり、病日 4 日目には Cr 0.76 mg/dL まで改善した。PR3-ANCA 陽性感染性心内膜炎関連性腎炎に対しての治療選択は抗生剤、コルチドステロイドおよび手術療法が報告されているが、明確なガイドラインは存在しない。感染極期の手術は合併症が懸念されるが、今回、急性期の手術療法により良好な経過を辿った一例を経験した。外科的介入の適応とタイミングについて本症例を通し考察する。

P6-5 右室流出路狭窄解除時に心室中隔欠損を指摘された一例**A case for ventricular septal defect was pointed out when right ventricular outflow tract release**

友保 貴博、岡 徳彦、金子 政弘、井上 孝道

自治医科大学 とちぎ子ども医療センター 小児・先天性心臓血管外科

Takahiro Tomoyasu, Norihiko Oka, Masahiro Kaneko, Takamichi Inoue

Jichi Children's Medical Center Tochigi, Jichi Medical University Department of Pediatric and Congenital Cardiovascular Surgery

重度の右室流出路狭窄解除術を行った際に心室中隔欠損が指摘され修復を行った一例を経験した。症例は65歳女性。出生時に心雑音指摘されており、他院で24歳時に心臓カテーテル検査を施行され先天性肺動脈狭窄と診断、症状が無いため手術適応なしと経過観察されていた。1-2年前より動機、呼吸困難感認め増大傾向であったため当院紹介受診され心臓カテーテル検査施行。肺体血流比は1.0であったが右室収縮期圧100mmHg 肺動脈収縮期圧は20mmHgと右室流出路狭窄を認めたため右室流出路解除術を予定した。胸骨正中切開で人工心肺を確立、心停止下に右室流出路狭窄解除し人工心肺離脱を試みたが離脱直前に経食道エコーでVSDフロー指摘されたため、再度心停止を行い muscular outlet の位置に7mm程のスリット状のVSDを確認した。VSDパッチ閉鎖を行い人工心肺離脱し手術を終了とした。術後一過性に心房細動を認めたが圧較差消失、VSDのリークもなく経過良好で退院となった。本症例は術前のカテーテルでは測定されていないが右室自由壁が張り出しており右室二腔症様の病態になっており合併していた心室中隔欠損が加齢とともに小さくなり右室圧が上がることで術前に発見しづらい状態になっていたと思われる。小児期には比較的良好に見られる疾患であるが成人での報告は少ないため文献的考察も踏まえ症例報告とする。

P6-6 抗凝固薬内服中に腹痛・腹部膨満を契機に発見された卵巣出血の2例**Two cases of ovarian hemorrhage diagnosed with taking oral anticoagulants**納所 哲也¹⁾、峰松 伸弥²⁾、土井 大人¹⁾、熊本 崇¹⁾、田代 克弥²⁾、松尾 宗明¹⁾佐賀大学医学部附属病院 小児科¹⁾、唐津赤十字病院 小児科²⁾Tetsuya Nosho¹⁾、Nobuya Minematsu²⁾、Hiroto Doi¹⁾、Takashi Kumamoto¹⁾、Katsuya Tashiro²⁾、Muneaki Matsuo¹⁾Saga University Pediatrics dept¹⁾、Karatsu Red Cross Hospital Pediatrics dept²⁾

卵巣出血は月経周期や外的刺激に関連して発症し、20～30歳代の女性に多く見られる。月経周期に関連する特発性のほかに不妊治療や手術による外因性、抗凝固薬内服などによる内因性が原因として挙げられる。多くの場合は自然止血が期待できるため保存的加療（安静など）の経過観察が可能であるが、出血がコントロールできない場合は外科的な治療介入が必要になる症例もある。今回、抗凝固薬を内服中に卵巣出血による血性腹水が貯留した2例を経験したため報告する。症例1はEhlers-Danlos症候群の15歳女性、13歳時に上腸間膜動脈の解離性動脈瘤に対してステント留置術を施行され、以降は抗凝固薬を内服していた。外傷等の誘因なく突然の腹痛が出現し、その後も持続したため2病日目に当院を受診した。腹部超音波検査で卵巣出血および血性腹水貯留と診断した。入院後は抗凝固薬を中止し、安静により止血し症状は改善した。症例2は左心低形成症候群に対して2歳8か月時にTCPCを施行された23歳女性、抗凝固薬を内服中であった。突然の腹痛・腹部膨満が出現し、経時的に増悪したため3病日目に当院を受診した。腹部造影CTで卵巣出血および血性腹水貯留と診断した。入院後、安静や輸血等の保存的加療で症状は改善した。抗凝固療法を必要とする女性においては卵巣出血が危機的な状況となり得ることがある。過去の文献を交えながら抗凝固薬内服中の卵巣出血の危険性や管理方法について考察した。

P6-7 Closed VSD を合併した右室二腔症の手術症例**An adult case of double-chambered right ventricle with closed VSD**

齋藤 翔太¹⁾、石坂 傑¹⁾、下野 裕依¹⁾、甲谷 太郎¹⁾、神谷 究¹⁾、阿部 慎司²⁾、加藤 伸康²⁾、永井 利幸¹⁾、若狭 哲²⁾、安斉 俊久¹⁾、

北海道大学大学院 医学研究院 循環病態内科学¹⁾、北海道大学大学院 医学研究院 心臓血管外科学²⁾

Shota Saito¹⁾、Suguru Ishizaka¹⁾、Yui Shimono¹⁾、Taro Koya¹⁾、Kiwamu Kamiya¹⁾、Shinji Abe²⁾、Nobuyasu Kato²⁾、Toshiyuki Nagai¹⁾、Satoru Wakasa²⁾、Toshihisa Anzai¹⁾

Hokkaido University Hospital Cardiovascular dept¹⁾、Hokkaido University Hospital Cardiovascular Surgery dept²⁾

症例は40歳代女性。心室中隔欠損症（VSD）と肺動脈弁狭窄症（PS）を指摘も、成人期に入り通院を中断されていた。2年前より胸部重苦感を自覚し、近医へ通院再開した。1年前の心エコーでは明らかなPS・VSDは認めず右室二腔症が疑われ、手術介入を念頭に当院へ紹介となった。当初初診時にはNYHA III度の息切れを呈し、四肢にチアノーゼを認めた。入院精査で経胸壁心エコー検査では右室収縮機能は保持され、心カテーテルで計測した右室-肺動脈圧較差は85mmHgと著明に高値であり、手術適応と考えられた。大動脈弁閉鎖不全症（AR）の合併はなかったが、CTと経食道心エコーでは大動脈弁右冠尖（RCC）の右室側への嵌入と筋性中隔の欠如を認め、VSD（心研分類II型）合併が疑われた。しかし心臓MRIで計測した肺体血流比は1.0と正常で、右室・左室造影検査や生食攪拌コントラストエコー（負荷併用）で明らかなシャント血流は検出されなかった。根治術として経肺動脈での右室流出路形成術・異常筋束切除を施行。また肺動脈弁下にRCCが観察できclosed VSDと判断。右室圧低下後のAR出現やValsalva洞動脈瘤の予防のためパッチ閉鎖術を行った。術後右室内圧較差は減少し、NYHA I度へと症状改善が認められた。右室二腔症は高頻度にVSDを合併する事で知られる。本症例のように明らかな心内シャントを欠く症例でも、隠れたVSDの評価が重要となる。

P6-8 カテーテル検査後に生じた大腿動静脈瘻に対して、10年後修復術施行した1例**A case report of surgical repair for femoral arteriovenous fistula after catheterization 10 years ago**

豊田 真寿、松永 慶廉、岡村 達

群馬県立小児医療センター 心臓血管外科

Makoto Toyoda, Yoshikiyo Matsunaga, Toru Okamura

Gunma Children's Medical Center, Cardiovascular Surgery dept

症例は17歳女性。生後1ヶ月の検診時に心雑音と体重増加不良を指摘され、他院紹介され心室中隔欠損症、肺高血圧症と診断。生後5ヶ月及び1歳6カ月時に肺動脈絞扼術及び心内修復術を施行。6歳時に術後肺高血圧の評価目的に心臓カテーテル検査を実施された。心臓カテーテル検査結果では、肺高血圧は改善していたが、その際に右大腿動静脈瘻の診断を受けた。当時整形外科に紹介受診となり、無症状のため、経過観察の方針となった。16歳時の心臓検診で、当院受診し、3階まで階段が上がれない程の易疲労感、心拡大（CTR 58%）、BNP上昇（107pg/ml）などを認めた為、精査実施。造影CTで右大腿動静脈瘻の残存を確認。下肢超音波で同部位の血流速度は5.2m/s、圧格差は111mmHg。心臓超音波検査でEF 67%、LVDd 43.5mm、心室中隔欠損修復部の遺残短絡を含めてその他の異常なし。大腿動静脈瘻が、心不全症状の一因と考えられた為、手術の方針となった。

手術は、右鼠蹊部を切開し、浅大腿動脈と総大腿静脈間に交通する脈管を確認。脈管を切断し、動脈・静脈側の切断端をそれぞれ縫合閉鎖して手術終了とした。術後4日目に合併症なく退院。術後2ヶ月の時点で、易疲労感は改善し、心拡大の改善とBNP 11pg/mlの低下を認めた。幼少時に生じた大腿動静脈瘻によって、青年期に心不全症状をきたし、手術介入を行った症例を経験した。動静脈瘻は発症時に無症状であっても、成長と共に心不全症状をきたし、著しく生活の質を下げる可能性があるため、早期介入が望ましいと考えられた。

学校心臓検診・成人健診心電図による心房中隔欠損の発見

Diagnosis of atrial septal defect by electrocardiogram in school cardiac screening and adult health check

岡川 浩人

独立行政法人地域医療機能推進機構滋賀病院小児科

Hiroto Okagawa

Dept of Pediatrics, Japan Community Health care Organization Shiga Hospital

【はじめに】脳卒中・循環器病対策基本法の基本計画において、小児期発見の慢性疾患の成人期への移行が取り上げられ、先天性心疾患も対象とされた。心房中隔欠損 (ASD) は成人先天性心疾患で最も頻度が高いが、発症前診断における学校心臓検診・成人健診心電図の有用性について検討したので報告する。

【方法】公表され入手可能な全国の学校心臓検診データでの ASD 発見率について検討した (対象 1672334 人)。滋賀県大津市学校心臓検診における管理指導表からみた ASD 発見率 (対象 44638 人)、一次学校心臓検診心電図における不完全右脚ブロック (IRBBB) の頻度について検討した (対象 11860 人)。当院成人健診における IRBBB の頻度・管理について検討した (対象 40207 人)。

【結果】全国の学校心臓検診データにおける ASD 発見率は 0.014%、大津市のデータで 0.013% と極めて類似していた。要精査症例に対する ASD 発見率はそれぞれ、0.53%、1.85% であった。IRBBB 頻度は大津市学校検診 2.02%、成人健診 4.13% であった。

【考察】学校心臓検診における ASD 発見率は 0.013-0.014% と非常に低かった。IRBBB など精検となった場合の発見率も 50-200 人に 1 人程度で高いとは言い難かった。成人健診では IRBBB の頻度は上昇するが、そもそも精密検査となっておらず ASD 診断は困難と考えられた。

通常型心房粗動を契機に診断した心房中隔欠損症術後の下大静脈—左心房灌流の 1 例

A case of inferior vena cava-left atrial diversion after surgery for atrial septal defect diagnosed with common atrial flutter

平松 武宏、三科 貴、組橋 裕喜、井上 直也、大鐘 崇志、城向 裕美子、高山 洋平、森川 修司

中東遠総合医療センター 循環器内科

Takehiro Hiramatsu, Takashi Mishina, Hiroki Kumihashi, Naoya Inoue, Takashi Ogane, Yumiko Zyoko, Youhei Takayama, Syuji Morikawa

Chutoen General Medical Center Cardiology

50 歳男性、3 か月前からの動機、息切れを主訴に受診した。心拍数 124/分、12 誘導心電図では II, III, aVF 誘導で陰性、V1 誘導で陽性の F 波を認め、通常型心房粗動と診断した。患者は 43 年前に他院で心房中隔欠損症 (ASD) に対して人工心肺下での直接心房中隔閉鎖術を施行されていた。経胸壁心臓超音波検査ではあきらかなシャントは認めなかった。心房粗動の精査のため胸部血管造影 CT を施行したところ下大静脈 (IVC) から右心房 (RA) 及び左心房 (LA) にそれぞれ交通を認めた。頻拍に対して電気生理学的検査を行い、三尖弁輪を反時計回転に旋回する通常型心房粗動と診断した。三尖弁輪下大静脈峡部の線状焼灼によって頻拍は停止した。術中に IVC と LA の交通血管の評価を実施し、Qp/Qs が 1.5、IVC 以降の右心系での酸素化のステップアップを認めた。病歴、解剖学的所見と右心カテーテル検査の結果から IVC-LA の灌流 (diversion) と診断した。ASD 術後に発生する合併症と推定された。ASD 術後に認める diversion は稀な合併症であり、術後長期間が経過してチアノーゼや奇異性塞栓症などを契機に発見される症例が散在している。本症例は無症候で経過していたが不整脈を発症し、その精査の中で診断に至った。過去の報告とともに文献的考察を加えて報告をする。

P7-3 右室流出路狭窄を合併した心房中隔欠損の一例**An Adult Case of Right Ventricular Outflow Tract Obstruction Combined with Secundum Atrial Septal Defect**

山邊 小百合¹⁾、山田 晶¹⁾、林 宣宏¹⁾、瀧川 雄貴¹⁾、中嶋 千尋¹⁾、河田 祐佳¹⁾、星野 直樹¹⁾、上田 清乃²⁾、
星野 芽以子¹⁾、高田 佳代子¹⁾、内田 英利³⁾、齋藤 和由³⁾、畑 忠善⁴⁾、井澤 英夫¹⁾、

藤田医科大学病院 循環器内科¹⁾、藤田医科大学 ばんたね病院 循環器内科²⁾、藤田医科大学病院 小児科³⁾、藤田
医科大学 ばんたね病院 臨床検査部⁴⁾

Sayuri Yamabe¹⁾、Sayuri Yamabe¹⁾、Akira Yamada¹⁾、Nobuhiro Hayashi¹⁾、Yuki Takigawa¹⁾、
Chihiro Nakashima¹⁾、Yuka Kawada¹⁾、Naoki Hoshino¹⁾、Sayano Ueda²⁾、Meiko Hoshino¹⁾、
Kayoko Takada¹⁾、Hidetoshi Uchida³⁾、Kazuyoshi Saito³⁾、Tadayoshi Hata⁴⁾、Hideo Izawa¹⁾

Fujita Health University Hospital Cardiology Dept.¹⁾、Fujita Health University Bantane Hospital Cardiology
Dept.²⁾、Fujita Health University Hospital Pediatrics Dept.³⁾、Fujita Health University Bantane Hospital
Clinical Laboratory Dept.⁴⁾

心房中隔欠損(ASD)に右室流出路狭窄を伴った高齢女性の一例を経験したため、画像所見を提示しながら血行動態について考察し、報告する。症例は76歳女性。これまで登山や水泳を行うなど運動耐容能は良好で、今回、産婦人科手術術前の心エコー図検査で異常を指摘され、当院へ紹介となった。経胸壁心エコー図検査ではASDを介した左右短絡、右心系拡大を認め、TRPG 68 mmHgであった。肺動脈弁通過血流はV max 3.7 m/sと加速しており、当初、肺動脈狭窄の合併が疑われたが、弁尖の評価は困難であった。経食道心エコー図検査では、aortic rim欠損の最大径22mmの二次孔欠損で、肺動脈弁の開放は良好であった。右室漏斗部は右室肥大を伴って中部～肺動脈弁下で狭窄しているように観察された。経胸壁心エコー画像を見返しても、右室二腔症の所見やVSDの痕跡は明らかでなかった。心カテーテル検査では肺体血流比2.2、平均肺動脈圧24 mmHg、肺血管抵抗2.4 WUで、右室流出路に40～50mmHgの圧較差を伴う、中等度以上の狭窄と考えられた。造影CTでは、主肺動脈～左右肺動脈の拡大、右室拡大、内腔の肉柱や乳頭筋が発達して目立っていた。運動負荷心エコー図検査では最大運動負荷時TRPG 123 mmHgまで上昇したが、SpO₂低下は認めなかった。本症例における右室流出路狭窄は、ASDを介した通過血流増加による後天的な成因とも考えられたが、右室二腔症については断定できなかった。本症例ではlarge ASDでありながら、右室流出路狭窄の存在によって左右短絡は抑制され、肺血管床には保護的に働いた可能性があると考えられた。

P7-4 treat and repair を行った ASD に伴う肺高血圧症の1例**A case of treat- and repair- strategy for atrial septal defect with pulmonary arterial hypertension**

大家 理伸¹⁾、虫明 和徳¹⁾、小野 幸代¹⁾、小坂田 皓平¹⁾、土井 悠司²⁾、荻野 佳代²⁾、林 知宏²⁾、福 康志¹⁾、
脇 研自²⁾、新垣 義夫²⁾

倉敷中央病院 循環器内科¹⁾、小児科²⁾

Masanobu Ohya¹⁾、Kazunori Mushiake¹⁾、Sachiyo Ono¹⁾、Kohei Osakada¹⁾、Yuji Doi²⁾、Kayo Ogino²⁾、
Yasushi Fuku¹⁾、Kenji Waki²⁾、Yoshio Aragaki²⁾

Kurashiki Central Hospital Department of Cardiovascular Medicine¹⁾、Department of Pediatrics²⁾

症例は77歳男性。労作時息切れを主訴に受診され心エコー検査で心房中隔欠損症および肺高血圧所見を認めた。右心カテーテル検査で平均肺動脈圧36mmHg、肺血管抵抗8.8wood、肺体血流比2.6の所見であり、早期閉鎖リスクは高いと判断し薬物療法を先行した。1年後の右心カテーテル検査で平均肺動脈圧31mmHg、肺血管抵抗6.3wood、肺体血流比2.5と肺血管抵抗の改善を認めた。心房中隔欠損症閉鎖術可能と考えられ閉鎖を行った。最終的にFigulla Flex II 27mmを留置し、術後の右心カテーテル検査で平均肺動脈圧29mmHg、肺血管抵抗3.2woodと改善を認めた。術後3年後の右心カテーテル検査で平均肺動脈圧17mmHg、肺血管抵抗2.7woodと経過良好であり、薬物療法の漸減を開始している。

肺高血圧合併の心房中隔欠損症に対してtreat and repairが有効であることが報告されているが、長期的に経過フォローでき連続的に右心カテーテル検査が施行できた症例報告は少ない。若干の文献的考察を含め、本症例を報告する。

経皮的心房中隔欠損閉鎖を断念した高齢 ASD2 症例**Two elderly patients with atrial septal defects who abandoned percutaneous atrial septal defect closure**

中島 八隅、井上 奈緒、宮崎 文、杉山 央

聖隷浜松病院 小児循環器科

Yasumi Nakashima, Nao Inoue, Aya Miyazaki, Hisashi Sugiyama

Seirei Hamamatsu General Hospital

経皮的心房中隔欠損閉鎖術 (ASO) は手術より低侵襲で、高齢者でも選択される。しかし高齢者は小児では稀な要素が治療の障害になる場合がある。今回 ASO を断念した 2 症例を経験したので報告する。

症例 1 81 才女性

78 才時気管支喘息で近医に入院した際に ASD を指摘され、81 才時当院に紹介。Qp/Qs 3.0。ASD は前上方に 1 つ、後下方に 2 つ確認された。前上方 ASD は 28mm 大、aortic rim がなく、SVC は拡大した右肺動脈で前方に圧排され把持可能な SVC rim はなかった。後下方 ASD は 4-7mm 大で全周性に rim はあった。前上方 ASD とは 16mm 離れていた。前上方 ASD は広範囲 rim 欠損で閉鎖不可。後下方 ASD 閉鎖は有効性が乏しく、前上方 ASD にも届かないと判断し留置を断念した。

症例 2 80 才女性

45 才時 ASD を指摘。54 才脳梗塞、75 才浮腫、AF を発症。80 才時めまいが出現し当院に紹介。ASD は 5-7mm 大の欠損が 2 つ近接していた。右室圧は正常だが、心房間は右-左優位の両方向性シャント。両心室は収縮力低下、両心房が心室に比べ著明に拡張していた。酸素飽和度は 78-88%、体位での変化はなかった。右室拡張障害による ASD 右左シャントと考え、閉鎖による循環破綻を危惧し治療を断念した。

高齢に伴い心機能障害、心臓形態の変化が出現する場合があります、自然歴を理解した上で治療時期を考慮するべきである。

成人期 ASD に対する Amplatzer Septal Occluder と Occlutech Figulla Flex 2 の使用成績の比較**Comparison of Amplatzer Septal Occluder and Occlutech Figulla Flex 2 in adult patients with ASD**

小島 拓朗、小林 俊樹

埼玉医科大学国際医療センター 小児心臓科

Takuro Kojima, Toshiki Kobayashi

Saitama Medical University International Medical Center, Pediatric Cardiology Dept.

【背景】当院では、心房中隔欠損症 (ASD) に対し 2005 年 8 月から Amplatzer Septal Occluder (ASO) による閉鎖術を開始した。2016 年 3 月からは、Occlutech Figulla Flex2 (FF2) も併用し現在に至っている。当院では基本的には ASO を使用し、リムが低形成な症例に対しては積極的に FF2 を選択している。【目的・方法】当院での ASO および FF2 留置を行った成人症例について、患者背景や適応、治療成績、合併症などを後方視的に評価し、両者の安全性と有効性を比較する。【結果】2005 年 8 月から 2021 年 12 月までの間に、当院で経皮的心房中隔欠損閉鎖術を行った症例のうち、治療当時 18 歳以上の ASO 168 例、FF2 20 例を対象とした。両群で患者年齢、性別、身長、体重、体表面積に有意差は認めなかった。また、術前の ASD 径、肺体血流比 (Qp/Qs) にも有意差は認めなかった。手技成功率は、ASO 群、FF2 群とも同等であった (98.8% vs 95.0%, $p=0.29$)。ASD 径に対する device 径の比 (Device/ASD) は、FF2 群の方が高値であった (1.13 ± 0.02 vs 1.03 ± 0.003 , $p<0.0001$)。一方、手技中の透視時間は ASO 群の方が短かった (14.5 ± 0.6 分 vs 19.5 ± 1.97 分, $p=0.01$)。FF2 使用開始後からの期間のみを対象とした比較 (ASO 12 例, FF2 20 例) では、FF2 群で ASD 径は有意に大きく (13.5 ± 1.39 mm vs 17.4 ± 1.19 mm, $p=0.04$)、また Qp/Qs も FF2 群において有意に高かった (1.84 ± 0.15 vs 2.53 ± 0.23 , $p=0.04$)。Device/ASD は全体例での検討と同様に、FF2 群で高値であった (1.13 ± 0.02 vs 1.04 ± 0.01 , $p=0.001$)。透視時間には有意差を認めなかった。ASO 群のうち、合併症例を 1 例 (erosion) 認め、これは FF2 使用開始以前の症例であった。FF2 群のうち、合併症例は穿孔手技に伴う大腿動静脈瘻を 1 例認めたが、留置手技に伴う合併症例は認めなかった【結語】2 群間の比較では、欠損孔が大きく Qp/Qs の高い症例において FF2 が使用される傾向があった。リムの有無に加え、ASD 径も device 選択に影響していると考えられる。有効性や安全性については、両群で有意差はなく、いずれも安全かつ有効な治療であると思われる。

経皮的心房中隔欠損閉鎖術における occlusion test の検討

The investigation of balloon occlusion test prior to transcatheter atrial septal defect closure

阿部 忠朗、小澤 淳一、塚田 正範、馬場 恵史、堀口 祥、沼野 藤人、齋藤 昭彦

新潟大学医歯学総合病院小児科

Tadaaki Abe, Junichi Ozawa, Masanori Tsukada, Shigehito Baba, Shou Horiguchi, Fujito Numano, Akihiko Saito

Niigata University Medical & Dental Hospital Department of Pediatrics

【背景・目的】経皮的心房中隔欠損閉鎖術施行前に occlusion test (OT) で閉鎖後の血行動態を推察する場合があるが明確な基準はない。目的は OT 中と閉鎖術後の圧を比較し OT の意義を検討すること。

【対象・方法】2011 年から 11 年間で経皮的心房中隔欠損閉鎖術中に OT を行った 34 例 (男/女 16/18 例、中央年齢 67 歳 (47 - 87)) について、Qp/Qs、ASD 径、OT 前/中 PAWP、LAP、LVEDP、LV -dp/dt を調べ、閉鎖後 PAWP との関係の後方視的に検討した。AF は 8 例に合併し、術前後に強心剤を使用した症例や術後に肺うっ血を来した症例はなかった。

【結果】中央値 (範囲) として、Qp/Qs 2.0 (1.0-4.3)、ASD 径 18.7mm(11.6-34.3)、OT 前/中/閉鎖後 PAWP はそれぞれ 9mmHg (3-15)/10mmHg (1-24)/8mmHg (1-18) で、OT 前 LAP 7mmHg (3-13)、LVEDP 10mmHg (4-10)、LV -dp/dt 979mmHg/s (161-1700) であった。閉鎖後 PAWP に関連する因子は OT 前/中 PAWP (いずれも $p < .0001$)、OT 前 LA ($p < .0001$)、LVEDP ($p = .002$) で、Qp/Qs、ASD 径、LV -dp/dt は関連がなかった。

【結語】閉鎖後 PAWP は OT 前/中 PAWP、OT 前 LAP/LVEDP と関連する。

フォロー四徴症の無酸素発作に合併した急性壊死性食道炎

Acute necrotizing esophagitis complicated by anoxic spell of tetralogy of Fallot

井福 俊允¹⁾、石川 裕太郎²⁾、山路 卓巳²⁾、横山 亮平¹⁾、山下 尚人¹⁾、西口 俊裕¹⁾

宮崎県立宮崎病院 小児科¹⁾、群馬県立小児医療センター 心臓血管外科²⁾

Toshinobu Ifuku¹⁾、Yutaro Ishikawa²⁾、Takumi Yamaji²⁾、Ryohei Yokoyama¹⁾、Naoto Yamashita¹⁾、Toshihiro Nishiguchi¹⁾

Department of Pediatrics, Miyazaki Prefectural Miyazaki Hospital¹⁾、Department of Gastroenterology, Miyazaki Prefectural Miyazaki Hospital²⁾

26 歳男性。未修復のフォロー四徴症、肝外型門脈体循環シャント・門脈低形成、知的障害に対し当科で定期フォローしている。安静時 SpO₂ 80-90% で、近年は労作時や体調不良、寒暖差などで SpO₂ がふらつくことが多かった。X 年 2 月 Y-1 日夜から SpO₂ が 60-70% にふらつきはじめ、在宅酸素投与開始。Y 日未明に多量の黒色便を排泄し、続けて黒色調の嘔吐を認めたため当院受診。来院時無酸素発作の状態と判断し、輸液負荷と酸素増量で SpO₂ は短時間で 90% 前後に改善した。黒色便の便潜血検査は陰性だったが消化管出血を否定できず、当院消化器内科で上部消化管内視鏡検査を施行したところ、中部～下部食道に全周性の粘膜傷害と一部黒色変化を認め急性壊死性食道炎と診断した。胃・十二指腸の明らかな出血源、食道静脈瘤や悪性所見は認めなかった。2 日間絶食管理として、PPI 内服を開始。消化器症状の再燃なく経口摂取に問題ないことを確認して 7 病日に退院した。1 か月後の内視鏡検査で食道炎は治癒していた。壊死性食道炎の本態は食道の血流障害・虚血で、一般的には高齢者や糖尿病、虚血性心疾患、敗血症、アルコール、担癌状態などがリスク因子となる。本患者はこのいずれにも該当せず、無酸素発作と壊死性食道炎の合併報告も過去に存在しない。無酸素発作に伴う食道粘膜の血流障害や低酸素が壊死性食道炎発症の契機となった可能性が考えられた。

単純型短絡性 CHD における後負荷の影響：2 症例からの経験

Impact of hemodynamics on intracardiac shunt: Lesson from two cases of simple intracardiac shunt with increased afterload

鈴木 麻希子、福田 旭伸、上村 航也、松本 賢亮、田中 秀和、平田 健一

神戸大学医学部附属病院 循環器内科

Makiko Suzuki, Terunobu Fukuda, Koya Uemura, Kensuke Matsumoto, Hidekazu Tanaka, Ken-ichi Hirata

Kobe University Hospital Cardiology dept

症例 1：59 歳男性、労作時息切れのため近医受診され、BNP 値高値 (720 pg/mL) であったため心エコーで評価をしたところ、左室駆出率 15% のびまん性壁運動低下、中等度僧帽弁閉鎖不全症、肺体血流比 (Qp/Qs) 2.3 の心房中隔欠損症を指摘された。右心系の拡大に乏しく、左心不全の影響が大きいと判断し、サクビトリルバルサルタンを含む積極的な左心不全治療を開始することにより短絡量の減少ならびに BNP 値の減少 (19.6 pg/mL) を認めた。

症例 2：85 歳女性、重症大動脈弁狭窄症 (AS) の加療目的に当院に紹介された。術前の心エコーで大動脈弁二尖弁形態による重度 AS に加えて、左室腔の軽度拡大を伴った Qp/Qs：1.5 の心室中隔欠損症 (VSD) を指摘した。frailty および本人の希望も考慮しバルーン拡張型ステント弁を用いた経カテーテル的大動脈弁置換術を施行し、術後に短絡量軽減ならびに心不全の改善を認めた。

心内短絡疾患の短絡量は後負荷に依存する。容量負荷を伴う有意な心内短絡は原則短絡閉鎖治療の適応となるが、後負荷軽減により短絡量を制御し病態改善につながる症例も存在する。後負荷に対する治療介入のみで病態の改善を認めた心内短絡疾患の 2 症例を若干の文献的考察を加えて、報告する。

小児専門施設における 21 トリソミー・未手術房室中隔欠損症患者の成人移行の現状

Current status of transition to adulthood in patients with trisomy 21 and unoperated complete AVSD at a pediatric facility

鬼頭 真知子、木村 瞳、伊藤 諒一、野村 羊示、大島 康徳、今井 祐喜、森鼻 栄治、河井 悟、安田 和志

あいち小児保健医療総合センター 循環器科

Machiko Kito, Hitomi Kimura, Ryoichi Ito, Yoji Nomura, Yasunori Ohshima, Yuki Imai, Eiji Morihana, Satoru Kawai, Kazushi Yasuda

Department of Pediatric Cardiology, Aichi Children's Health and Medical Center

【背景】先天性心疾患合併 21 トリソミー (T21) の未手術例は少なくなく、近年 Eisenmenger 化例での移行・成人領域での問題点等の報告も散見される。

【症例】20 歳男性、T21、完全型房室中隔欠損症。生後 A 病院で上記診断後心臓外科治療を提案されたが、両親が宗教的理由で治療拒否し受診も途絶えた。13 歳時に十二指腸潰瘍のため吐血し B 病院より当院搬送。その際に未治療心疾患について治療希望に転じ当科診療を開始。

Eisenmenger 化していたが O₂、NO が有効で、心内修復を目指し内科治療を開始したが、肺血管拡張薬の副作用が強かった。薬剤拒否感が強くなり、18 歳時に両親より治療強化差し控への申し出があり、心内修復断念、患者負担ない治療のみ継続方針。

19 歳時に A 病院循環器内科を紹介したが、先方への受診を継続できず当科再受診。当科成人移行外来で多職種での患者・家族教育を行った。20 歳時に ACHD 経験豊富な医師の勤務する C 病院循環器内科を紹介したが、遠方のため再度移行成立せず。その後家族より、自宅から比較的近い D 病院紹介希望あり。事前検討結果、小児科が主診療・必要時に循環器内科と協同診療で対応可能という体制のもと、D 病院小児科成人先天性心疾患外来へ転院した。

【考察】生涯にわたる疾患においては小児期からの継続したフォローアップの中で病状の現状や見通しを共有し、患者・家族の人生観・価値観を尊重し自立支援につなげていくことが重要である。

P8-4 成人期に発見された巨大な先天性左心房壁瘤の1例

An adult case of huge congenital left atrial wall aneurysm

野中 利通、加藤 和樹、佐藤 賢司、大沢 拓哉、大河 秀行、櫻井 一

JCHO 中京病院 心臓血管外科

Toshimichi Nonaka, Toshimichi Nonaka, Kazuki Kato, Kenji Sato, Takuya Osawa, Hideyuki Okawa, Hajime Sakurai

JCHO Chukyo Hospital Cardiovascular dept

【はじめに】先天性左房壁瘤は乳児期から成人期まで幅広い年齢層で発見される、稀な疾患である。今のところ原因不明で、多くは左房後下壁に発生し左室心尖側に進展する。動悸や呼吸苦など心不全症状を呈するが、無症状で発見されることも少なくない。今回我々は、成人期に偶然発見された先天性左房壁瘤の外科治療症例について報告する。

【症例】19歳男性。既往症なく無症状であったが、健康診断の胸部レントゲン撮影で異常を指摘された。造影CTで左房後下壁から左室後面に進展する72mm×56mmの巨大な瘤を認めていた。経胸壁心エコーでは軽度の僧帽弁閉鎖不全症を認めていた。軽度僧帽弁閉鎖不全症を伴う先天性左房壁瘤と診断し、胸骨正中切開アプローチ、人工心肺使用および心停止下に瘤切除術を実施した。術中、僧帽弁に器質的異常は認めなかった、瘤内に血栓形成も認めなかった。術後は合併症なく退院し、1年後も瘤の再発はなく、僧帽弁閉鎖不全症の悪化も認めていない。

【考察】先天性左房壁瘤は左房後下壁に発生し左室心尖側に進展するのが典型例で、左心耳瘤とは異なる臨床像を呈している。瘤の破裂は稀であるが、無治療の場合は不整脈、心不全、全身塞栓症が危惧されるため外科治療が推奨される。人工心肺を用いた瘤切除が一般的で、中等度以上の僧帽弁閉鎖不全合併例では僧帽弁修復を要する。外科治療後の予後は良好で、再発例は調べうる限り1例と稀である。

P8-5 無症状で経過している高齢者重複大動脈弓の1例

An elderly case of double aortic arch without any symptoms

岡田 修一、江連 雅彦、長谷川 豊、山田 靖之、星野 丈二、森下 寛之、関 雅浩、加我 徹、今野 直樹

群馬県立心臓血管センター 心臓血管外科

Shuichi Okada, Masahiko Ezure, Yutaka Hasegawa, Yasuyuki Yamada, Joji Hoshino, Hiroyuki Morishita, Masahiro Seki, Tohru Kaga, Naoki Konno

Division of Cardiovascular Surgery, Gunma Prefectural Cardiovascular Center

症例は68歳女性。20代で腎盂腎炎、30代で子宮筋腫の既往があるが、胸部症状や消化器症状を認めることなく経過していた。健診の胸部レントゲン検査で縦隔に異常陰影を認め、胸部大動脈瘤疑いで当院に紹介となった。造影CTで重複大動脈弓の診断となった。右大動脈弓から右総頸動脈と右鎖骨下動脈が分岐し、左大動脈弓から左総頸動脈と左鎖骨下動脈が分岐し、遠位では下行大動脈に合流し大動脈輪を形成していた。大動脈輪内には気管と食道を認めていたが、血管輪形成による気管と食道の圧迫による狭窄所見は認めなかった。右大動脈弓は32mmに拡大しており、壁に血栓と動脈硬化病変を認めていた。重複大動脈弓のほとんどの症例は乳児期早期から重篤な呼吸器症状を呈するが、高齢になってから咯血などの自覚症状が出現する症例は稀にもあり、手術治療が必要とならない成人症例も報告されている。現在加療を積極的に必要とする状態ではないが、血圧上昇などに伴う動脈硬化の進行により、気管と食道の圧迫による呼吸器症状や消化器症状が出現し増強する可能性も考えられる。今後外科的治療介入の可能性もあるため、CTなどで定期的に検査を行い、降圧薬投与とスタチン系薬剤の投与を行っている。当院で加療を開始し、約2年経過しているが大きな変化を認めていない。

心房細動による頻脈誘発心筋症を契機に診断された部分肺静脈還流異常の成人例**An adult case of the partial anomalous pulmonary venous connection diagnosed with tachycardia-induced cardiomyopathy**

金城 貴彦、佐々木 真吾、木村 正臣、伊藤 太平、石田 祐司、西崎 公貴、外山 佑一、富田 泰史

弘前大学大学院医学研究科 循環器腎臓内科

Takahiko Kinjo, Shingo Sasaki, Masaomi Kimura, Taihei Itoh, Yuji Ishida, Kimitaka Nishizaki, Yuichi Toyama, Hirofumi Tomita

Department of Cardiology and Nephrology, Hirosaki University

既往歴のない52歳男性。20XX年にうつ血性心不全のため初回入院した。頻脈性心房細動および心機能低下（左室駆出率30%）を認め、カテーテル検査で冠動脈疾患は除外され、非虚血性心筋症として β 遮断薬、アンジオテンシンII受容体拮抗薬、ミネラルコルチコイド受容体拮抗薬、SGLT2阻害薬による薬物治療が開始された。持続性心房細動に対する肺静脈隔離術（PVI）目的に当科へ紹介され、術前検査で右下肺静脈が下大静脈へ直接開口する部分肺静脈還流異常と診断された。右下肺静脈は電位を認めず、高周波通電により右上、左上下肺静脈のPVIを施行した。直流通電により洞調律へ復帰させた後のカテーテル検査では $Qp=6.11$ L/min, $Qs=3.23$ L/min, $Qp/Qs=1.89$ で平均肺動脈圧（mean PA）29 mmHgと肺高血圧を認めた。PVI後は洞調律を維持し、4ヶ月で心機能が正常化したことから頻脈誘発性心筋症と診断された。PVI後7ヶ月のカテーテル検査で $Qp=6.28$ L/min, $Qs=4.68$ L/min, $Qp/Qs=1.34$, mean PA 19 mmHgと改善を認め、外科手術せずに経過観察しPVI後18ヶ月間、心房細動および心不全の再発を認めない。先天性心疾患の複雑度が中等度でも、成人期では心房細動等の合併症による修飾を受けることから、手術適応判断前の治療は重要と考えられた。

成人期に診断された先天性僧帽弁閉鎖不全症に対してMICSによる弁形成を施行した1例**Two cases of ovarian hemorrhage diagnosed with taking oral anticoagulants**

今野 直樹、山田 靖之、江連 正彦、長谷川 豊、星野 丈二、岡田 修一、森下 寛之、関 雅浩、加我 徹

群馬県立心臓血管センター 心臓血管外科

症例は62歳女性。3年前に前医の心エコーで軽度の僧帽弁閉鎖不全症（MR）を指摘され、保存的加療を施行されていた。2年前には労作時息切れを自覚するようになり、中等度逆流を認めた。労作時の息切れは増悪するようになり、severe MRと心拡大を認め、精査加療目的に当院に紹介となった。心エコーでDd/Ds 57/35 mmの心拡大を認め、A2-A3の腱索断裂による逸脱を認め、severe MR（type II leaflet prolapse, chordae rupture A2, A3）の診断となった。手術はMICS-MVP（three pairs of CV4 ePTFE neochordae A2, A3, Edwards

Physio Flex 32 mm）を施行した。手術所見として、明らかな後乳頭筋は存在せず、腱索が断裂したと思われる断端が左室壁に直接付着していた。手術時間258分、人工心肺時間145分、大動脈遮断時間108分、出血量164mlであった。術後の心エコーで残存逆流を認めず、心機能良好であった。術後19日目に軽快退院となった。（まとめ）先天性MRはまれな疾患であり、成人期での治療報告はきわめてまれである。乳頭筋が発達せず腱索が直接左室に付着するものはHammock mitral valveといわれ、自験例は前尖のみにその所見が認められ、Hammock mitral valveの亜型である可能性が考えられる。3対の人工腱索による弁形成により弁尖の良好な接合が得られ、逆流を制御することができ、良好な術後経過を得ることができた。

著者索引

あ

赤澤 祐介 LS8-01
浅木 康志 O-14-7
安心院 千裕 P4-07
麻生 健太郎 P1-07
阿部 忠朗 P7-07

い

飯倉 早映子 P6-04
飯田 尚樹 P6-03
家村 素史 O-1-3
石井 康介 P5-01
石田 秀和 ACS-04
石津 智子 JC1-01、研究部会セッション
板谷 慶一 研究部会セッション
市川 奈央子 YIA-02
伊藤 誠治 SL2-01、IS-04
稲熊 洸太郎 PR1-03
稲毛 章郎 O-11-4
井上 善紀 P4-04
井福 俊允 P8-01
今井 靖 O-4-2
苛原 稔 ED-01

う

上田 秀明 O-3-5
上田 寛修 PR2-03
上野 倫彦 O-3-4
上村 航也 P1-02
打田 俊司 O-6-2
梅井 正彦 O-5-3

え

江原 英治 SY1-02
圓本 剛司 O-16-3

お

大内 秀雄 SY2-01、PR2-04、
JS2-03
大河 秀行 P4-05
大谷 敬之 JS1-04
大西 達也 O-4-6
大西 秀樹 JS2-05
大家 理伸 P7-04
岡川 浩人 P7-01
岡嶋 克則 Keynote Lecture (シンポジウム6)
岡田 修一 P8-05
岡 秀治 O-11-1
岡本 裕哉 PR2-02
小坂田 皓平 P5-06
乙井 一典 LS3-01
小野 幸代 P1-08
小原 由里 O-15-3
小柳 喬幸 O-12-3

か

加賀 重亜喜 O-2-5
柿野 貴盛 P1-04
加古川 美保 O-12-4
笠原 真悟 LS4-02
片岡 功一 P5-07
片山 雄三 O-11-6
加藤 温子 IS-01
加藤 賢 O-14-3
加藤 真理子 O-11-2
門屋 卓己 P5-02
金澤 英明 O-9-1、LS7-02
金子 政弘 O-2-4
甲谷 友幸 O-14-1
河田 政明 O-2-1
川松 直人 SY2-02
考藤 達哉 JS2-04

き

木島 康文 O-4-7
喜瀬 広亮 PR1-05
北川 篤史 O-1-2
鬼頭 真知子 P8-03
城戸 貴史 O-15-6
木下 湧貴 P3-01
木村 成卓 P3-02
金城 貴彦 P8-06

く

工藤 弦 O-13-3
黒子 洋介 O-6-3
桑原 優大 PR5-01
桑原 直樹 O-1-4
小泉 淳一 P3-04

こ

小泉 洋平 JS2-01
小坂橋 俊美 SY1-01、SG-01
小出 昌秋 O-6-4
小出 沙由紀 O-12-6
郡山 恵子 O-4-1
小暮 智仁 JS1-02、LS2-01
LS4-01
小嶋 愛 PR3-04
小島 拓朗 P7-6
小島 敏弥 SY6-03
小平 真幸 O-4-3
小谷 恭弘 ACS-02
児玉 浩幸 O-8-4
古道 一樹 SY2-05
後藤 耕策 O-13-4
小永井 奈緒 IF-04、YIA-01

小沼 武司 SY4-04、O-2-2
今野 直樹 P8-07

さ

齋木 宏文 SY2-03
齋木 佳克 ACS-06
齋藤 暁人 O-10-1
齋藤 翔太 P6-7
齋藤 秀輝 O-9-4
齋藤 央 SG-03
坂崎 尚徳 PR1-04、PR4-02
O-16-06
坂本 一郎 SY3-01
坂本 貴彦 O-16-4
櫻井 一 P4-06
笹川 みちる O-12-1
佐々木 孝 P3-06、P5-01
佐々木 博章 P5-03

し

椎名 由美 O-3-6
塩瀬 明 ACS-07、LS2-02
鹿田 文昭 SY4-01
鹿野 由香理 SG-02
篠原 徳子 IS-03
柴垣 有希 O-11-5
島田 衣里子 PR1-01
島袋 篤哉 PR5-04
城尾 邦彦 O-6-5
白石 修一 O-8-3
白石 ゆり子 N-02
白水 優光 O-14-4

す

杉浦 純也 SY4-03
杉浦 寿彦 LS1-01
杉谷 雄一郎 O-1-6
杉淵 景子 O-15-4
鈴木 一孝 O-1-1
鈴木 麻希子 P8-2、YIA-03

せ

瀬尾 尚史 P5-05
関 満 O-16-1

た

田尾 克生 O-3-1
高橋 啓 SY5-06
篁 悠太 P2-01
高谷 陽一 LS7-01
竹内 大二 SY6-05、O-14-5

竹平 健 O-8-2
田中 篤 JS2-02
田中 敏克 O-3-3
田中 正剛 O-1-5
田中 祥子 O-15-5
玉井 佑里恵 SG-05
田村 俊寛 SY5-04

ち

近田 正英 O-6-6

つ

津田 悦子 SY5-05

て

手向 麻衣 P4-02

と

土井 庄三郎 O-5-5
土井 拓 O-10-3
杜 徳尚 SY3-03、LS6-02、研究部会セッション
常盤 洋之 O-10-2
戸田 孝子 O-16-5
友保 貴博 P6-05
豊田 真寿 P6-08
豊田 泰幸 P2-08
豊原 啓子 SY6-04

な

直 聖一郎 IF-03
長岡 孝太 O-7-5
長尾 充展 LS6-01
中川 晃志 LS5-01
中川 直美 PR1-02
中澤 誠 LL-01
中島 公子 O-16-2
中島 充貴 O-3-2、O-7-2
中嶋 八隅 P7-05
永瀬 崇 PR5-02
中野 智 PR5-03
中村 好一 SY5-02
成田 岳 N-03

に

西井 伸洋 SY6-01
西岡 雅彦 N-01
西崎 晶子 P2-06
西島 信 PR4-04
西村 早紀 O-15-2
西村 智美 PR2-01

ぬ

沼田 るり子 O-7-3

の

納所 哲也 P6-06
野中 利通 P8-04

は

花岡 優一 O-13-2
馬場 志郎 O-12-2
林 高大 P4-03
原田 元 ACS-03

ひ

兵藤 博信 IF-05
平田 康隆 ACS-05
平松 武宏 P7-02
廣瀬 圭一 SY1-03

ふ

福光 梓 O-8-1
藤井 隆成 SY4-02
藤田 早紀 P2-05
藤田 鉄平 O-5-2
藤野 光洋 P1-05
洲上 泰 O-8-5
古田 晃久 PR3-01
古田 めぐみ O-9-3

ほ

星野 健司 SY1-04
堀口 泰典 O-14-2
本田 崇 O-7-4
本間 友佳子 O-5-1

ま

前田 登史 O-6-1
増田 拓郎 O-13-5
松井 公宏 SY2-04
松田 浩一 P6-02

み

三浦 大 SY5-03、PR4-03
三木 崇史 O-11-03
三木 康暢 PR3-03
水谷 花菜 O-12-5
水野 篤 JS1-03、O-04-06
水野 智文 P5-08
三角 郁夫 P4-01
三谷 義英 SY5-01
南野 哲男 SS-01
峰松 優季 P6-01
美馬 響 P1-03
三宅 誠 O-7-1
宮崎 文 SY6-03
宮崎 隆子 P3-03
宮原 義典 P3-07
宮本 隆司 PR4-01
宮本 卓哉 P5-4

む

虫明 和徳 O-9-2
宗内 淳 PR3-02

村上 智明 SY3-04
State of the lecture
会長要望セッション5
連 翔太 O-14-6
村田 理沙子 SY4-05
村山 友介 P2-02

も

森 有希 SY3-02
森 おと姫 P3-05
森 貞 敦子 O-15-1
森下 寛之 P2-07
森永 晃史 O-13-1

や

山内 真由子 P1-06
山邊 小百合 P7-03
山村 健一郎 SL5-01
山本 哲也 P2-04

ゆ

湯浅 絵理佳 O-5-4

よ

吉川 美喜子 ACS-01
吉澤 康祐 O-2-3
吉田 尚司 P2-03

わ

渡辺 修久 SG-04
渡辺 まみ江 IF-06

海外

Alexander Van De Bruaene IS-05
E. Narantsatsral O-4-5
Kyung-Hee Kim IF-01
Lucy Eun IS-02、O-10-04
Magalie Ladoueur SL1-01
Shin YiJang O-04-07
Sung-A Chang IF-02
Philip Moons SL3-01、SL5-02

協賛企業および協力団体 など

アストラゼネカ株式会社

アボットメディカルジャパン合同会社

ヴィアトリス製薬株式会社

エドワーズライフサイエンス株式会社

えひめメディカルケア株式会社

株式会社カネカメディックス

株式会社カワニシ

キヤノンメディカルシステムズ株式会社

サンメディカル株式会社

GE ヘルスケア・ジャパン株式会社

第一三共株式会社

帝人ヘルスケア株式会社

テルモ株式会社

ニプロ株式会社

日本ゴア合同会社

日本メドトロニック株式会社

日本ライフライン株式会社

ノバルティス ファーマ株式会社 メディカル・アフェアーズ本部

バイエル薬品株式会社

株式会社ビーイージー

マリクロット ファーマ株式会社

ヤンセンファーマ株式会社

厚生労働省

愛媛県 小児慢性特定疾病児童等自立支援事業等

松山市 小児慢性特定疾病児童等自立支援事業等

愛媛県医師会

愛媛県小児科医会

松山市医師会

公益財団法人愛媛県総合保健協会

社会医療法人同心会 西条中央病院

認定NPO法人 ラ・ファミリエ

一般社団法人全国心臓病の子どもを守る会

愛媛県心臓病の子どもを守る会

心臓病者友の会（心友会）

FC今治 夢スポーツ

愛媛県観光物産協会

株式会社 久万山

新丸三書店

愛媛大学生協同組合

株式会社 松山建装社

愛媛大学医学部附属病院 国際化推進センター

愛媛大学医学部小児科学教室同窓会

愛媛大学小児循環器グループ

(五十音順)

日本成人先天性心疾患学会雑誌

Journal of Adult Congenital Heart Disease

Vol.12 No.1 Jan. 2023

編集人 檜垣 高史

発行人 赤木 禎治

発行所 一般社団法人日本成人先天性心疾患学会

東京都新宿区山吹町 358-5

株式会社国際文献社内

一般社団法人日本成人先天性心疾患学会事務局

TEL : 03-6824-9380

FAX : 03-5227-8631

制作・印刷 株式会社プロコムインターナショナル