

# 【JABTS44 リバイバル】 症例に学ぶ 「体表」

---

The Japan Association of Breast and Thyroid Sonology

症例に学ぶ「体表」『他画像や病理との対比からエコー画像を見直す』

◆本抄録は、JABTS44 抄録からの『再掲載』です

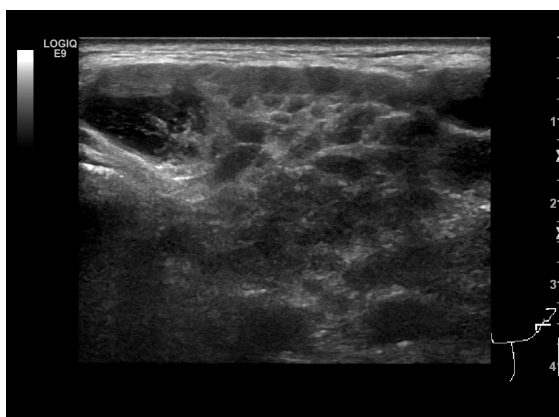
## 他画像や病理との対比からエコー画像を見直す

伊藤 高広

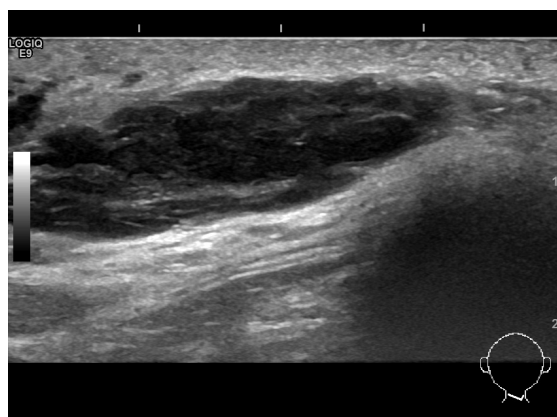
奈良県立医科大学 放射線・核医学科

本セッションでは乳腺・甲状腺以外の表在性疾患の超音波像を供覧します。会場の先生方と様々な画像所見を加味して双方向の討論を行います。今回の表在性疾患の症例を通じて総合画像診断における超音波検査の位置づけについて、改めて考えるきっかけとしたいと思います。

【症例1】 70歳代 男性 主訴：両側耳下部の腫脹



【症例2】 80歳代 女性 主訴：後頸部腫瘍



【症例3】 70歳代 男性 主訴：左頸部腫瘍

